Prof. L. Casper

Cystoskopie

2. Auflage



The University Library
Leeds

30106 004199716

STORE
UT 300
CAS

HANDBUCH

DER

CYSTOSKOPIE.

Druck von Fischer & Wittig in Leipzig.

604048

UNIVERSITY
OF LEEDS
MEDICAL LIBRARY

Vorwort zur ersten Auflage.

Die Cystoskopie hat sich schwer und langsam diejenige Stellung unter den diagnostischen Methoden erobert, die ihr gebührt. Neunzehn Jahre sind es hier, seit Nitze in der K. K. Gesellschaft der Ärzte in Wien zum erstenmal seine cystoskopischen Instrumente demonstrierte. Was vordem geschah, verdient kaum den Namen „Cystoskopie", da es niemals gelungen ist, mit einem der Instrumente der vorelektrischen Zeit die Blase in ihrer Totalität zu sehen.

Daß sich die Cystoskopie so langsam eingebürgert hat, dafür kann man nicht ausschließlich die Tatsache verantwortlich machen, daß alle Neuerungen erfahrungsgemäß auf den Widerstand derer stoßen, die ausreichende Kenntnis zu besitzen und im Bewußtsein ihrer Weisheit neuer Hilfsmittel entraten zu können glauben.

Zum Teil war vielmehr die Unhandlichkeit und Kompliziertheit der ursprünglichen Apparate schuld, so daß selbst emsige Förderer der Cystoskopie in ihrem Eifer zu erlahmen drohten.

Erst als vor etwa zehn Jahren das Instrumentarium eine wesentliche Vereinfachung erfuhr, als die Edisonlampen beim Cystoskop eingeführt wurden, da erwachte die Lust an dieser Disziplin von neuem.

Man kann aber nicht sagen, daß sie nun schnell allgemeine Anerkennung fand. Jetzt machte sich das erwähnte Moment, das Widerstreben gegen alles Neue, geltend. Ich erinnere mich lebhaft, wie an hervorragender Stelle der Standpunkt vertreten wurde, daß man mit dem Cystoskop zwar einen Tumor oder Stein in der Blase sehen könne, daß es aber kaum einen Fall gäbe, in welchem man dessen zur Stellung der Diagnose bedurfte.

Mit seiner Hilfe schuf ich in gemeinschaftlicher Arbeit mit Paul Fr. Richter die funktionelle Nierendiagnostik, deren Studium ebenso reizvoll, wie ihre Ergebnisse wertvoll für die Praxis geworden sind.

Ich habe dem Ureterkatheterismus und der funktionellen Nierendiagnostik, die die Bedeutung der Cystoskopie in so ungeahnter Weise erweitert haben, in dem vorliegenden Buch einen breiten Raum eingeräumt. Und wenn es mir aufrichtige Freude und Genugtuung gewährt, diese Gebiete inauguriert zu haben, so sei darüber nicht vergessen, daß das nur mit Hilfe der Cystoskopie möglich war. Ihr verdanken wir also in letzter Linie die erreichten Fortschritte.

Berlin im Mai 1905.

Leopold Casper.

Inhalt.

Seite

Vorwort zur ersten Auflage V
Vorwort zur zweiten Auflage VII

Erster Abschnitt.

Geschichte der Cystoskopie.

Zwei Epochen. Die erste mit außen befindlicher Lichtquelle. Bozzinis Lichtleiter, Désormeaux' Endoskop. Gas, Petroleum, Gazogen, Magnesiumlicht 1
Die zweite Epoche, die moderne Cystoskopie, Verwendung des elektrischen Lichtes. Brucks Diaphanoskopie. Trouvé, Nitze. Einführung der Lichtquelle in die Blase. Der optische Apparat von Bénèche 5
Die Nitze-Leiterschen Instrumente. Fehler derselben. Die Edisonlampe. Fortfall der Spülvorrichtung 9

Zweiter Abschnitt.

Das Instrumentarium der modernen Cystoskopie.

1. Grundprinzipien der modernen Cystoskopie 11
Der optische Apparat oder das cystoskopische Fernrohr und das terrestrische Fernrohr. Das innere Gesichtsfeld, Größe und Helligkeit desselben. Vergrößerung und Verkleinerung der durch das Fernrohr gesehenen Bilder. Scheitelwinkel des Kegelmantels. Natürliche Größe des Objektes 12
2. Das Nitzesche Cystoskop No. 1. Das Prisma, optische Wirkung desselben. Batterie und Akkumulator, Zentralbeleuchtungsanlage. Das Glasfenster Leiters 16
Das Nitzesche Cystoskop No. 2 mit dem Prisma im konvexen Teil. Untersuchung des Fundus, Cystoskop Nitze No. 3. Spiegelbild. Studium desselben an dem Viertelschen Osterei 22
3. Berkley-Hills Modifikation (Irrigationscystoskop) 26
4. Nitzes Irrigationscystoskop 26
5. Die Fenwicksche Modifikation 28
6. Das Megaloskop Boisseau du Rochers 28
7. Lohnsteins Modifikation 29
8. Güterbocks Modifikation 30
9. Das Nitzesche Evakuationscystoskop 32
10. Der Schlagintweitsche Cystoskoptypus 33

Seite
11. Die Caspersche Modifikation des Irrigationscystoskopes 35
12. Das Kutnersche Demonstrationscystoskop 36
13. Das retrograde Cystoskop von Schlagintweit 39

Dritter Abschnitt.

Anatomie und Physiologie der Harnröhre und Harnblase.

Länge der Harnröhre, Kaliber derselben, Richtung derselben. Einführung des Cystoskopes, drei Etappen genau wie die Einführung eines Metallkatheters 44
Lage der Blase, ihre Gestalt in leerem und gefülltem Zustande. Kapazität der Blase. Innenfläche der Blase, die untere Wand, Trigonum und Basfond, Ligamentum interuretericum. Gleichgewichtslage des Cystoskopes. Schwierigkeit der Einführung bei Prostatikern 46

Vierter Abschnitt.

Technik der Cystoskopie.

Vorbedingungen für die Cystoskopie 53
1. Die Harnröhre muß das Cystoskop passieren lassen. Strikturen der Harnröhre und Prostata-Hypertrophie. Spasmen.
2. Die Blase muß eine gewisse Ausdehnbarkeit besitzen. Mittelmaß 150 ccm. Reizbare Blase. Cystitis. Ulcus cystoseopieum. Schrumpfblase. Große Tumoren und Steine.
3. Die Blase muß mit einem durchsichtigen Medium gefüllt sein. Borsäurelösung, steriles Wasser, Hydrargyrum oxyeyanatum.
Lagerung des Kranken, Desinfektion. Wahl des Katheters. Die Asepsis bei der Cystoskopie. Spülung der Blase 58
Verunreinigungen des Prismas und der Lampe 66
Vermeidung derselben durch Anwendung des Güterbocksehen Cystoskopes, der Spüleystoskope und des Sehlagintweitschen Instrumentes. Wasser im Cystoskop 67
Ausprobieren des Lichtes. Bau und Wesen der Glühlampen, kalte Lampen. Lampe und Prisma in der Urethra posterior, dunkles Gesichtsfeld . . 68
Vorbuchtung der Blase durch den Cystoskopschnabel in verschieden hohem Grade, dadurch Verfinsterung 72
Absuchen der Blase durch Bewegungen mit dem Cystoskop in der Blase a) von vorn nach hinten und vice versa, b) um seine Längsachse, c) Heben, Senken, nach der Seite Wenden 74
Anwendung der Cystoskope Nitze 2 und 3 und des retrograden Cystoskopes nach Schlagintweit 78

Fünfter Abschnitt.

Die Bilder der normalen Blase.

Übungen am Phantom 79
Farbe und Glanz der gesunden Blasenschleimhaut. Umgebung des Sphincters. Differenz der Farbe von anderen Teilen. Helles Licht. Natürliche und artefizielle Röte 81
Blutgefäße: Arterien und Venen am ausgesprochensten am Sphincter. Uretergegend 83

Seite

Oberfläche der Schleimhaut glatt bis leicht uneben. Trabekelchen, kleine Knoten, flache Einsenkungen. Noduli vesicae. Faltungen der Schleimhaut 84

Das Orificium internum vesicae ein sichelartig geformter Schleier, dunkelrot bis schwarz aussehend, der durchleuchtete Blasensphincter, verschiedene Dichtigkeit. Übergang des Sphincters auf den Blasenboden 87

Luftblasen frei beweglich 91

Bewegungen der Blase durch Darmperistaltik, durch Atmung, durch Ureterenkontraktion und Berührung mit dem Cystoskop 92

Blasenboden, Ureterwülste, Uretermündungen, Bas fond, Ligamentum interuretericum, Trigonum Lieutaudii. Aufsuchen der Uretermündungen, ausnahmsweise Schwierigkeiten dabei 93

Überlagerung der Ureterenmündungen durch Balkenzüge, Beobachtung der Harnausspritzung, dieselbe selten synchron. Der Harnwirbel 98

Salzniederschläge auf der Blasenwand: Urate, häufiger Phosphate 102

Schatten in der Blase: Vom Ureterwulst, von kleinen Salzpartikelchen, von vorspringenden Falten 103

Sechster Abschnitt.

Die Bilder der pathologischen Blase.

Balken und Divertikel, vessie à colonnes, Taschen, Zellen, tiefe Buchten. Angeborene Divertikel 105

Cystitis. Schwierigkeit der Untersuchung. Tenesmus, trüber Blaseninhalt. Akute und chronische Cystitis. Cystocollitis und Cystitis corporis, zirkumskripte und diffuse Prozesse. Veränderung der Farbe: rot in allen Abstufungen, Erhöhung des Glanzes. Gefäßinjektion, größere Gefäße erweitert. Undeutlichwerden der Schleimhaut. Hämorrhagien. Wulstung und Auflockerung der Schleimhaut, sammetartige Beschaffenheit. Verwechslung mit Neubildungen. Produkte des Katarrhs: Eiterfetzen in der Flüssigkeit schwimmend und auf der Blasenwand aufsitzend. — Unterscheidung der verschiedenen Cystitisarten: Cystitis gonorrhoica colli, colli proliferans, ammoniacalis, cum retentione, tuberculosa. Geschwüre, Tuberkelknötchen, Knötchen nicht tuberkulöser Natur, deszendierende und aszendierende Tuberkulose 106

Prostata-Hypertrophie: Schwierigkeit und Gefahren der Untersuchung, Veränderungen der Sphincterfalte, Einlagerungen, Vorbuchtungen und Einsenkungen. Das Youngsche Schema. Homesche Lappen. Die Bilder mit dem retrograden Cystoskope gesehen. Arteriosklerose 124

Blasensteine: Körperlich vorspringend, Schatten, Farbe der Steine, Größe, Anzahl, gleichzeitig bestehende Veränderung in der Blase. In Divertikeln liegende Steine, eingekapselte Steine. Verwechslung mit inkrustiertem Tumor. Sehr kleine Steinchen. Nachprüfung nach der Litholapaxie, Evakuationscystoskop 131

Blasentumoren: Körperliches Abheben, Schatten. Zottengeschwülste, Polypen, multiple Tumoren, brombeerartige Gebilde. Maligne Tumoren. Tumoren der Nachbarschaft der Blase. Prostatatumoren. Verwechslungen der Tumoren mit Blutcoagula, Eiterpfröpfchen und Stein. Nutzen des Irrigationscystoskops. Größe des Tumors. Benignität und Malignität. Frühzeitige Diagnose durch die Cystoskopie ermöglicht. Leichtes Bluten, Untersuchung während der Blutung 138

Seite

Fremdkörper der Blase: Nadel, Katheterstücke, Wachsklumpen, Seidenligaturen, freie Beweglichkeit und Lage derselben. Seidenligaturen . 154
Verletzungen und Narben der Blase, Ulcus cystoscopicum 157
Blasige und cystische Gebilde der Harnblase: Luftblasen, wasserhelle Blasen am Sphincter. Raulaartige Bläschen Albarrans. Die von Viertel beschriebenen Bläschen. Irritable Bladder. — Bullöses Ödem. — État vesicalé. — Dégénérescence polycystique. — Hydatidenblasen 162
Leukoplakia vesicae. — Pachydermie 165
Lues vesicae. Gummata, Ulcera lutica, Cystitis specifica. — Parasiten der Blase. Bilharzia, Soor, Eustrongylus gigas 167
Ureteraffektionen: Leergehen des Ureters, Stein im Ureter, Prolapsus mucosae ureteris 170

Siebenter Abschnitt.

Der Ureterenkatheterismus.

a) Geschichte und Instrumentarium des Harnleiterkatheterismus. Vorgängige Operationen. Versuche auf cystoskopischem Wege bei der Frau, dann beim Mann. Brenner, Poirier, Brown. Nitzes Instrument, Fehler desselben. Caspers Ureterecystoskop, altes und neuestes Modell, ein- und doppelläufig. Ureterecystoskop für Kinder. Albarrans Ureterecystoskop 173

Versuche den Ureterkatheterismus durch andere Apparate zu ersetzen. Rose, Neumann. Segregatoren von Luys und Cathelin . . . 188

b) Technik des Harnleiterkatheterismus. Änderung der Krümmung des Ureterkatheters. Der Harnabfluß durch den Ureterkatheter. Vorschieben des Katheters bis zum Nierenbecken 193

c) Die Gefahrlosigkeit des Harnleiterkatheterismus: Blutung, Verletzung, Reizung, Infektion sind nicht zu besorgen 198

d) Die Ergebnisse des Harnleiterkatheterismus in normalen Fällen. Die Harnmenge. Das spezifische Gewicht. Leukocyten, Erythrocyten, Epithelien, Zylinder, Parasiten, Mikroorganismen, Albumen 203

Achter Abschnitt.

Die Bedeutung der Cystoskopie und des Harnleiterkatheterismus für die Diagnostik der Krankheiten der Blase und Nieren.

a) Die alten Methoden: Klinisches Bild, subjektive Symptome, Prüfung des Harnes, Palpation der Nieren und Ureteren 209

b) Die Leistungen der Cystoskopie und des Ureterenkatheterismus in der Nierenchirurgie 214

1. Sind beide Nieren vorhanden? Fehlt die eine oder ist sie verödet? 214

Zwei Ureterenmündungen. Chromocystoskopie. Uretersondierung im Verein mit Röntgenphotographie. Fehlende Harnabsonderung aus einem Ureterkatheter. Reflektorische Anurie. Katheter im Ureter aufgehalten. Steineinklemmungen, Strikturen, Spasmen des Ureters.

2. Ist die Blase oder die Niere Sitz der Erkrankung oder sind Blase und Niere erkrankt? 220

Frühere Untersuchungsmittel oft trügerisch, Cystoskopie wird ergänzt durch den Ureterenkatheterismus. Untersuchung des durch den Ureterkatheter aufgefangenen Harnes, kurz Nierenharn ge-

Seite

nannt. Sediment, Albumen. Nachweis des Sitzes der Erkrankung, nicht der Art derselben. Einwände Israels. Widerlegung derselben.

3. Wenn eine Niere als krank erkannt worden ist, wie entscheiden wir die Beschaffenheit und Funktionskraft der zweiten Niere? 224

Begriff der Arbeitstüchtigkeit der Niere, Unterschied gegenüber der Gesundheit der Niere. Die funktionelle Nierendiagnostik (Casper und P. Fr. Richter).

Die Funktion beider Nieren insgesamt. Analyse des Harnes auf Stickstoff usw. Methylenblauinjektionen nach Achard und Castaigne, Albarran, Bernard. Indigkarmininjektion von Völcker und Joseph. Welche Schlüsse gestattet diese Prüfung der Durchlässigkeit der Nieren? 226

Die Bestimmung der molekulären Konzentration (Kryoskopie), Gesetz der Osmose (Dreser, Koranyi), Gefrierapparate, Gefrierpunkterniedrigung des Harnes Δ, Gefrierpunkt des Blutes δ. Methode der Untersuchung. Blutgefrierpunkt nicht ausschlaggebend (Koranyi, Kümmel). Harngefrierpunkt, große physiologische Schwankungen. Hyposthenurie. δ bei Nephritis. 230

Die Bestimmung der Funktion jeder Niere. Absolute und relative Größe der Nierenarbeit. Beide Nieren sezernieren gleichzeitig ein Sekret von gleicher Konzentration. Δ, $\dot{\bar{U}}$ (Harnstoff), Chlor usw. sind gleich. Phloridzinglykosurie renalen Ursprungs (v. Mering, Minkowski, Zuntz). Zuckerausscheidung bei Nierenerkrankungen vermindert event. aufgehoben. Die Phloridzinprobe mißt die Menge desvorhandenen arbeitenden Parenchyms und damit indirekt auch die Größe der Nierenarbeit. Die in der Zeiteinheit ausgeschiedene Saccharummenge nach Phloridzininjektion ist bei gesunden Nieren beiderseits gleich, auf der kranken Seite geringer als auf der gesunden 241

Methodik der funktionellen Nierenuntersuchung. Einhaltung einer bestimmten Diät. Konzentrierter Harn erwünscht. Einige Beispiele: I. Beide Nieren gesund. II. Leichte Störung der einen und Gesundheit der anderen Niere. III. Schwere Störung der einen und Gesundheit der anderen Niere. IV. Leichte funktionelle Störung beider Nieren. V. Schwere funktionelle Störung und Erkrankung beider Nieren. Einwände gegen die aufgestellten Gesetze: 1. Die Zusammensetzung der Nierenharne ist nicht gleich (Israel, Kapsammer, Albarran), Richtigstellung dieses Einwandes. 2. Die Verhältniswerte für die Arbeit beider Nieren wechseln (Israel, Goebel). Würdigung und Erklärung dieser Beobachtung. Verdünnungsgesetz nach Kövesi und Illyes. 3. Ausbleiben der Zuckerreaktion nach Phloridzininjektion bei Gesunden (Israel, Rovsing). Aufklärung über diese Beobachtung, Phloridzin ein Diureticum (Warschauer) 252

Die Anwendung der funktionellen Nierenuntersuchung an einer Reihe von Fällen dargetan 266

I. Nephrophthisis unilateralis.
II. Pyo-Hydronephrosis calculosa.
III. Hypernephroma.
IV. Hydronephrosis infecta.
V. Pyelonephritis unilateralis.
VI. Pyelonephritis duplex.
VII. Hydrops renum cysticus.
VIII. Ren mobilis.
IX. Haemophilia renalis.
X. Nephritis chronica.
XI. Calculosis renal dextr.
XII. Adenoma suprarenale.
XIII. Benigne Cysten der Niere.
XIV. Perityphlitischer Abszeß.
XV. Gallensteinkolik.
XVI. Nephralgie.
XVII. Doppelseitige Steinniere mit Ureter bifidus sinister.

Neunter Abschnitt.

Einige Sonderheiten der weiblichen Blase.

Seite

Orientierung in der weiblichen Blase schwieriger als in der männlichen; unregelmäßige Entfaltung der Blase in der Norm und besonders bei Adnexerkrankungen. Wintersche Modifikation des Cystoskopes für das Weib 293

Cystitis dissecans gangraenosa (Stoeckel). Blasentumoren und Tumoren der Nachbarschaft. Cystitis proliferans. Seidenligaturen 295

Blasenfisteln. Harnleiterfisteln. Ureterkatheterismus allein oder in Verbindung mit Röntgenaufnahmen. Retropositio, Retroflexio uteri. Cystocele 301

Formveränderung der Blase in der Schwangerschaft, während der Geburt und im Wochenbett (Stoeckel). Adnexerkrankungen z. B. Pyosalpinx. Durchbruch eines parametrischen Exsudates. Exsudatblasenfistel. Bullöses Ödem 309

Karzinome, die sich der Blase nähern. Ureterenkatheterismus beim Weibe 318

Zehnter Abschnitt.

Die cystoskopische Therapie.

Geschichte der cystoskopischen Therapie. Nitzes erste Publikation. Das Uretercystoskop im Dienste der Therapie: Pelveo-renale Injektionen bei Pyelitis; Indikationen und Kontraindikationen. Steineinklemmungen im Ureter. Harnleiterfistel 321

Das Operationscystoskop: der Cystoskopapparat, der Brenner, die kalte Schlinge, die galvanokaustische Schlinge, unbrauchbare und gute Schlingenform, der Schlingenbilder, Armierung des Katheters mit dem Schlingendraht, verschiedene Form der Brenner und Schlingenträger. Lithotriptor und Zange. Das Nitzesche Operationscystoskop. Caspers neue am Uretercystoskop angebrachte Schlinge 332

Operationscystoskop für die weibliche Blase nach Mainzer, Kolischer, Mirabeau und Latzko 343

Leistungen der intravesikalen Therapie: Entfernung von Fremdkörpern. Ulcera ungeeignet. Tumorenabtragung nur bei benignen angebracht. Vorwürfe, die der Methode gemacht werden: Rezidive und Gefahren. Letztere nicht vorhanden 346

Elfter Abschnitt.

Die Photographie der Blasenbilder.

Geschichte der Blasenphotographie. Erfolglose Versuche Béla Hermanns. Kutners Bemühungen um die Blasenphotographie. Nitzes Photographiercystoskop. Das von Hirschmann konstruierte Photographiercystoskop. Das neue gleichzeitig als Untersuchungs-, Photographier- und Demonstrationscystoskop zu benutzende Instrument 350

Zwölfter Abschnitt.

Verwertbarkeit der Röntgenstrahlen für die Diagnose der Krankheiten der Harnorgane.

Erfahrungen von Dr. Levy-Dorn, Albers-Schoenberg. Aktinographie besonders wichtig für Nierensteine. Versuche von Dr. Cowl: Darstellbarkeit der Phosphate, Oxalate und Uratsalzsteine 358

Seite

Blasensteine leichter darstellbar 368

Irrtümer: Verknöcherung und Verkalkungen der Rippen. Reine Harnsäuresteine schwer darstellbar 374

Verwertung für den Nachweis des Ureterverlaufes und etwaiger Unterbrechung desselben 375

Sachregister 376

Autorenregister 382

Erklärung der Tafeln I—XIII.

ERSTER ABSCHNITT.

Geschichte der Cystoskopie.

Zwei Epochen. Die erste mit außen befindlicher Lichtquelle. Bozzinis Lichtleiter, Désormeaux' Endoskop. Gas, Petroleum, Gazogen, Magnesiumlicht. Die zweite Epoche, die moderne Cystoskopie, Verwendung des elektrischen Lichtes. Brucks Diaphanoskopie. Trouvé, Nitze. Einführung der Lichtquelle in die Blase. Der optische Apparat von Bénèche. Die Nitze-Leiterschen Instrumente. Fehler derselben. Die Edisonlampe, Fortfall der Spülvorrichtung.

Cystoskopie nennt man die Methode, welche das Innere der Harnblase durch ein per urethram eingeführtes Instrument dem untersuchenden Auge sichtbar zu machen strebt. Die Versuche, die dieses Ziel zu erreichen trachteten, reichen bis in den Anfang vorigen Jahrhunderts zurück. Man kann zwei Epochen unterscheiden, die erste, in der zahlreiche Instrumente für diesen Zweck ersonnen und konstruiert worden sind, ohne daß auch nur eines verbreitete Anwendung gefunden hätte, und die zweite, die mit der Einführung des elektrischen Lichtes in der Heilkunde beginnt und die man zweckmäßig die der modernen Cystoskopie nennt.

Allen Methoden der ersten Epoche war bis auf unwesentliche Abweichungen folgendes gemeinsam: man führte ein Rohr durch die Harnröhre in die Blase und reflektierte Licht von einer außerhalb des Körpers befindlichen Lichtquelle vermittelst eines Spiegels durch das Rohr in die Blase hinein.

Der erste, der, so weit bekannt, einen derartigen Apparat konstruierte, war Bozzini,[1]) Arzt in Frankfurt a. M. Mit seinem sogenannten „Lichtleiter" sollte man verschiedene Kanäle und Höhlen des menschlichen Körpers besichtigen können. Er ist demnach als der Erfinder

1) Lichtleiter, eine Erfindung zur Anschauung innerer Teile und Krankheiten. Journal der praktischen Arznei- und Wundarzneikunst. XXIV. Jahrgang 1806, pag. 107—124.

der Endoskopie zu bezeichnen. Ihm folgten Ségalas,[1]) Bombalgini,[2]) John D. Fisher,[3]) John Avery,[4]) Désormeaux,[5]) Cruise,[6]) S. Stein[7]) und Grünfeld[8]). Noch eine stattliche Reihe von Forschern gaben Instrumente für die Beleuchtung der Harnröhre an, erhoben aber nicht, wie die genannten, den Anspruch, auch die Blase dem Auge zugänglich machen zu können.

Wir brauchen nun nicht die Apparate jener Autoren zu beschreiben, um so mehr, als keiner sich Verbreitung verschafft hat. Wer sich dafür interessiert, lese die interessante historische Skizze von Grünfeld,[9]) wir wollen nur als Prototyp dieser ganzen Klasse das Instrument des Begründers der Endoskopie und dasjenige von Désormeaux, das am meisten bekannt geworden ist, skizzieren.

Bozzinis Lichtleiter besteht nach der Schilderung von Grünfeld[10]) aus dem Lichtbehälter, den Lichtleitungen und den Reflexionsleitungen. a) Der Lichtbehälter hat die Form einer vierkantigen Vase, innerhalb welcher sich die Reflexionsleitungen, das Licht und der Hohlspiegel befinden; an der Vorderwand desselben ist eine rundliche, durch eine vertikale Wand in zwei Teile geteilte Öffnung angebracht, so, daß aus der linken Hälfte das Licht ausströmt, während in der anderen die Reflexionsleitungen enthalten sind. b) Diese letzteren laufen bis gegen die Hinterwand, wo sie in eine länglich-ovale Öffnung auslaufen. Das Licht steckt in einer Lichtscheide und wird durch eine gewundene Drahtfeder nachgeschoben. c) Die Lichtleitungen bilden jenen Teil, welcher in die Höhlen und Zwischenräume des lebenden animalischen Körpers geführt wird. Die Lichtleitungen für größere Höhlen sind aus vier Blättern bestehend konstruiert, die für kleine Höhlen haben nur zwei Teile. Die Reflexionsleitungen nehmen ihren Anfang schon in den Lichtleitungen, passieren die Höhle des Lichtbehälters, an

---

1) Comptes rendues de l'Académie des sciences. 1826.

2) Arch. générales. Jan. 1827.

3) Philadelph. Journ. of the Phys. and Med. Sciences für 1827. XIV. Dr. Js. Hays.

4) Zitiert von Fürstenheim, Deutsche Klinik 1863, 32; von Czermak, Der Kehlkopfspiegel, Leipzig 1863; von Türck, Klinik der Krankheiten des Kehlkopfes. Wien 1866, S. 5.

5) Bulletin de l'Académie de médecine. 1855.

6) The utility of the Endoscope. Dublin Quarterly Journal of med. Science. May 1865.

7) Sechsundvierzigste Naturforscherversammlung 1873: Urethroskopie und Beleuchtung der Harnblase mittelst Magnesiumlichtes. Allgem. med. Zentralzeitung 1874. S. 140.

8) Sitzungsbericht der K. K. Gesellschaft der Ärzte in Wien. 13. Februar 1874.

9) Med. Jahrbücher 1879. III. u. IV. Heft.

10) Med. Jahrbücher 1879.

dessen hinterer Wand sie mit einer ovalen Öffnung (Augenöffnung) endigen.

Dem Désormeauxschen Endoskop (Fig. 2 und 3, Seite 4) liegt im wesentlichen folgende Idee zugrunde: Die von einer Flamme (Gazogen) ausgehenden Lichtstrahlen werden von einem Konkavspiegel reflektiert und fallen divergent auf eine Sammellinse. Durch diese konzentriert fallen sie auf einen durchbohrten Planspiegel, hinter welchem das untersuchende Auge sich befindet und welcher sie rechtwinkelig in die zu untersuchende Körperhöhle hineinreflektiert. Figur 2 und 3 Seite 4 machen das Gesagte deutlich.

Fig. 1.
Bozzinis Lichtleiter.

Nach diesem Prinzip sind alle die erwähnten Apparate gebaut, sie bestehen sämtlich aus einer Lichtquelle, einem Reflektor und einem Tubus; sie unterscheiden sich nur dadurch voneinander, daß die drei Bestandteile bald zu einem unzertrennbaren Ganzen vereinigt wurden, bald aus Gründen der Handlichkeit getrennt blieben, daß die einen Gas-, die anderen Petroleum-, Gazogen- oder Magnesiumlicht verwendeten, daß die Tuben bald offene, bald gefensterte Röhren darstellten.

Es leuchtet ein, daß das ganz nebensächliche Dinge waren, um die man sich abmühte, denn ob man dieses oder jenes Licht wählt, ist gleichgültig, es muß nur seinen Zweck erfüllen, d. i. die Blase genügend erleuchten. Ob man die Bestandteile trennt oder vereinigt, das ist Sache der Bequemlichkeit, aber sonst ohne Belang.

Daß offene Tuben unbrauchbar sind, sah man sehr schnell ein; denn bei offenen Tuben fließt der Blaseninhalt aus und die Blasenwände legen sich einander an. Dann ist es natürlich unmöglich, die kleinen dem Tubendurchmesser entsprechenden Bilder der Blasenwand zu kombinieren, denn die Blase kollabiert, sobald sie leer ist, und es kommen beim Verschieben des Tubus voneinander getrennte, jedenfalls nicht sicher zusammengehörige Teile der Schleimhaut zu Gesicht.

Aber auch das ist nebensächlich, selbst bei Anwendung gefensterter Tuben, bei denen also die Blase gefüllt sein konnte, waren

alle diese Verfahren unbrauchbar und vermochten das gesteckte Ziel nicht zu erreichen.

Einmal war keine der von außen reflektierten Lichtquellen, mochte sie auch noch so stark sein, beim Manne ausreichend. Bei der Frau würde die Lichtstärke genügen, beim Manne aber ist der Weg, den das Licht zurückzulegen hat, mindestens 20 cm. Nimmt man dazu die enge Liehtung des Tubus, die durch die Harnröhre geboten ist,

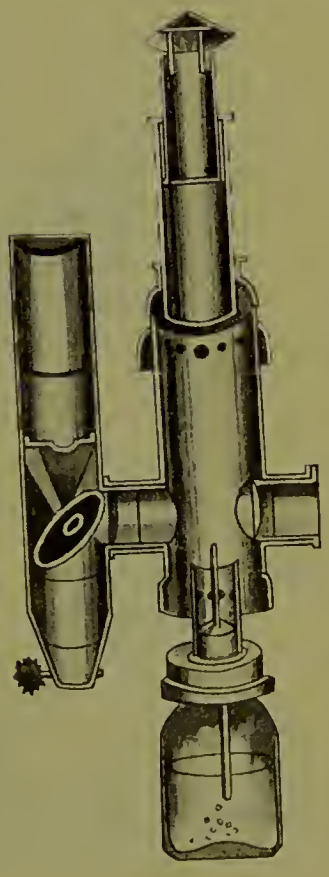

Fig. 2.
Désormeaux' Endoskop.



Fig. 3.
Brechung der Strahlen bei Désormeaux.

so ist eine ausgiebige Beleuchtung der Blase kaum denkbar. Wenn Désormeaux trotzdem Steine in der Blase sah und zeigte, so muß man einerseits seine Kunst bewundern, auf der anderen Seite aber sich sagen, daß von allem Steine gerade am leichtesten zu sehen sind.

Die Sachlage änderte sich mit der Einführung des elektrischen Liehtes in die Heilwissenschaft, womit die zweite Epoche, die moderne Cystoskopie beginnt. War Middeldorpf [1]) der Erste, der die Galvano-

1) Galvanokaustik, ein Beitrag zur operativen Medizin. Breslau 1854.

kaustik in der Medizin verwertete, so muß Dr. Julius Bruck jun.[1]) als derjenige angesehen werden, der zuerst das Platinglühlicht zu Beleuchtungszwecken in der Heilkunde anwandte. Er gab zwei Methoden an, die eine war die direkte Beleuchtung der zu untersuchenden Höhle, indem er weißglühenden Platindraht in diese einführte (Stomatoskop), die andere war eine Durchleuchtung, die Diaphanoskopie.

Letztere wollte er für die Blase angewendet wissen; der auf elektrischem Wege glühend gemachte Platindraht mit entsprechender Vorrichtung sollte in das Rectum eingeführt und dadurch die benachbarte Blase hell erleuchtet werden, durch einen mit einer Glasscheibe versehenen Katheter, der in die erhellte Blase eingeführt war, wollte er dann diese besichtigen.

Die durch das Glühen des Platindrahtes entstehende Wärme wurde durch einen Strom kalten Wassers, der beständig in geschlossenen Röhren die Platinspirale umfloß, vermindert. Fand auch diese Methode der Blasendurchleuchtung keine Anwendung, so hat doch Bruck das Verdienst, einen Beleuchtungsmodus angegeben zu haben, der den noch heute gebrauchten Cystoskopen als Vorbild gedient hat. Es war der Weg beschritten, der einzig und allein zu einer genügenden Beleuchtung einer von der Köperoberfläche entfernten, geschlossenen Höhle führen konnte, nämlich **die Einführung des Lichtes in die Körperhöhle selbst.**

Nächst ihm beschäftigte sich Trouvé[2]), ein Pariser Mechaniker, mit der Sache, er konstruierte ein Polyskop, das vermöge Einführung von weißglühendem Platindraht in die entsprechende Höhle Mund, Magen und Blase zu beleuchten imstande sein sollte. Es hat wohl vereinzelte Anwendung gefunden (Trélat, Péan, Collin), doch ist es dabei geblieben.

Glücklicher war Nitze, der über ein Jahrzehnt später auf die Brucksche Methode zurückgriff. Er war der Meinung, daß ein durch einen langen engen Kanal mit der Außenfläche des Körpers verbundenes Hohlorgan, wie es die Blase ist, nur dann genügend erhellt werden kann, wenn man das Licht in diese selbst einführt. Die technischen Schwierigkeiten, um das zu erreichen, waren durch Bruck überwunden. Bruck hatte einen von Wasser umspülten durch Elektrizität weißglühend gemachten Platindraht in den Mastdarm eingeführt, um die Blase zu durchleuchten, einen ebensolchen in entsprechender Form in die Mundhöhle, um sie teils zu durch-, teils

1) Das Urethroskop und Stomatoskop durch galvanisches Licht, Breslau 1867.

2) F. Müller, Die elektrische Beleuchtung der natürlichen Körperhöhlen. Österreichische ärztliche Vereinszeitung. Wien 1879. Seite 6.



Fig. 4.
Das Nitze-Leitersche Cystoskop.

zu beleuchten. Nitze[1]) nun führte ein zweckmäßig geformtes Instrument mit der Bruckschen Beleuchtungs- und Abkühlungseinrichtung in die Blase, um diese direkt zu erhellen.

Trotz dieser Verbesserung wäre aber die Cystoskopie geblieben, was sie Jahrzehnte hindurch gewesen war, wenn nicht gleichzeitig ein anderer Übelstand beseitigt worden wäre, nämlich der, daß man zufolge der Enge der Röhre, die ja das Lumen der Urethra nicht übersteigen durfte, immer nur minimale Anteile der Blasenwand zu Gesicht bekam. Das Sehfeld war kaum größer als die Lichtung des Katheterrohres. Es galt, die Aufgabe zu lösen, mit einem Blick einen ausgedehnten Teil der Blase übersehen zu können, eine Aufgabe, die der jüngst verstorbene Optiker Bénèche[2]) mit vielem Geschick auf Anregung von Nitze löste. Er konstruierte eine in ein Rohr gefaßte Linsenkombination nach der Art des terrestrischen Fernrohrs, welche das Gesichtsfeld erweiterte. Wir kommen auf diesen Punkt bei Besprechung der jetzt gebräuchlichen Instrumente zurück.

Mit Hilfe dieser beiden Prinzipien, der Einführung der Lichtquelle in die Blase und der Erweiterung des Gesichtsfeldes durch den opti-

1) Wiener medizinische Wochenschrift 1879. No. 24—30.

2) Lewandowsky, Das elektrische Licht in der Heilkunde. Wien 1892. Seite 18.

schen Apparat, konstruierte der Wiener Instrumentenmacher Leiter zwei Cystoskope, die den Namen Nitze-Leitersche Cystoskope trugen und die, weit entfernt, vollkommen zu sein, dennoch den Grundstein für die jetzt gebräuchlichen Instrumente abgaben und deswegen von historischer Bedeutung geworden sind. Das ist der Grund, weshalb wir ihre Konstruktion hier in Kürze angeben. Ich folge hierbei der Beschreibung Lewandowsky's.[1])

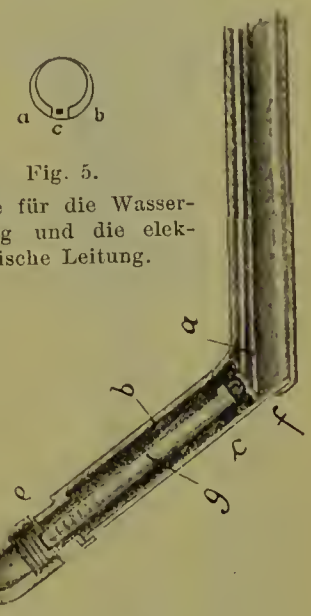

Fig. 6.
Ende des Cystoskopschaftes.

Das erste (siehe Fig. 4) bestand aus dem allseitig geschlossenen Katheterrohr a, das an seinem Einführungsende nach Art der Steinsonde stumpfwinkelig abgebogen war. Elektrische Leitung und Wasserkanäle waren derart angebracht, daß in das 7 mm dicke Rohr ein 5 mm Durchmesser habendes geschoben und mit dem ersteren exzentrisch verlötet wurde, wodurch ein halbmondförmiger Zwischenraum entstand, der durch Scheidewände in die beiden Räume a und b (Fig. 5) für die Wasserspülung und e für den elektrischen Leitungsdraht geschieden war. Der Schnabel des Instrumentes hatte an der Außenfläche ein Fenster, das ebenso wie die zum direkten Durchsehen dienende Öffnung f des Schaftes von einer Bergkristallplatte e gedeckt war. Die abschraubbare Kuppe e diente zur Erneuerung des Platindrahtes d. Die Kanäle für die Wasserleitung reichten bis zur Spitze e. Durch den Trichter b wurde das terrestrische Fernrohr eingeführt und bis zum Fenster f vorgeschoben. h sind die Ansätze für die Schläuche der Wasserspülung, g die voneinander isolierten Metallringe zum Einschalten des elektrischen Stromes. Figur 6 zeigt das Ende des Schaftes und den Schnabel im Längsdurchschnitt. Der isolierte Silberdraht mündete hier bei a mittelst eines kleinen Näpfchens in den Raum b des Schnabels. Nachdem der Silberdraht g wie eine Gewehrpatrone eingeführt war, wurde die Kuppe d über das Gewinde e geschraubt. c stellt in dieser Figur die den Raum b sowie das Fenster f verschließende Bergkristallplatte dar. Der Platindraht a (Fig. 7) war in einer federnden Spange e d so befestigt, daß das in ein Knöpfchen ausgehende Ende b durch eine Glasperle gegen die Metallspange isoliert war, das freie Ende

Fig. 5.
Kanäle für die Wasserspülung und die elektrische Leitung.

Fig. 7.
Federnde Spange.

1) Op. cit. p. 22.

bei c festgeschraubt wurde. Nach Einführung dieser federnden Spange geriet b (Fig. 7) mit der Pfanne a (Fig. 6) in Kontakt; durch sie wurde b (Fig. 7) mit dem isolierten Draht in Verbindung gebracht und damit war die Einschaltung des Platindrahtes in die Strombahn besorgt. Das Fenster ließ in einer Entfernung von 5—6 cm eine zirka 10 qcm große Fläche bei heller Beleuchtung gut erkennen. Dieses Instrument war geeignet, da man geradeaus sah, den Fundus, die hintere Blasenwand und die hinteren Teile der seitlichen Wände zu Gesicht zu bringen.



Fig. 8.
Das Nitze-Leitersche Cystoskop mit der Lichtquelle an der Vorderseite des Sehnabels.

Um den übrigen größeren Teil der Blase sehen zu können, verfertigte Leiter ein zweites, das dem ersten ganz und gar glich, nur befand sich die Lichtquelle d (Fig. 8) an der Vorderseite des Sehnabels e. Außerdem war da, wo Schaft und Sehnabel zusammenstoßen, im ersteren ein rechtwinkliges Glasprisma e (Fig. 9) eingesetzt, welches durch totale Reflexion die beleuchteten Blasenpartien wie ein unter 45° geneigter Planspiegel als Bilder in das Lumen des Katheterrohres reflektierte.

Nachdem diese Instrumente gebrauchsfähig fertiggestellt und in der Klinik Professors v. Dittels durch Nitze erprobt worden waren, wurden sie am 9. Mai 1879 in der Sitzung der K. K. Gesellschaft der Ärzte in Wien besprochen und demonstriert.[1]) Dittel nahm sich der Sache warm an, und es folgten ihm bald andere Autoren, wie Schustler, Antal, Zaufal und Nicoladoni.

Allein die Methode der Cystoskopie erlangte nicht die erhoffte und erwünschte Verbreitung, wiewohl einzelne voll waren von enthusiastischen Lobeserhebungen. Bis auf einige wenige Forscher fand sie keine Anwendung, und selbst diese erlahmten allmählich in ihrem Eifer durch die vielfachen Schwierigkeiten, die sich dem Untersucher in praxi entgegenstellten. Ich war selbst oft genug Zeuge auf der Dittelschen Klinik, wie Dittel nach mannigfachen

1) Wiener medizinische Presse No. 26, 1879. Wiener medizinische Wochenschrift No. 25, 1879.

resultatlosen Bemühungen das Instrument beiseite legen mußte. Bald war das Licht nicht hell genug, bald brannte der Platindraht durch, bald versagte die Wasserspülung und das Instrument wurde zu heiß, kurz, so groß die Hoffnungen waren, die man auf die neue Methode gesetzt hatte, so groß war die Enttäuschung. Keiner derjenigen, die mit den neuen Cystoskopen arbeiteten, selbst die Geübtesten, leisteten Ersprießliches, wenn auch hin und wieder ein Fall bekannt wurde, in dem man etwas „gesehen“ hatte.

So war denn der Enthusiasmus verraucht, die Methode schien abgetan, da wurde sie zu neuem Leben durch Dittel erweckt, der eine bedeutsame Veränderung der Instrumente vornahm, welche den komplizierten, schwerfälligen Apparat in einen handlichen und sicher arbeitenden verwandelte. An Stelle des Platindrahtes wurde an die Spitze des Schnabels ein sogenanntes Mignonglühlämpchen, eine kleine Edisonlampe angeschraubt, die, mit einer Batterie oder einem Akkumulator in Verbindung gebracht, vorzügliches helles Licht verbreitet, wenig erwärmt und beim Unbrauchbarwerden sofort sehr bequem ersetzt werden kann.

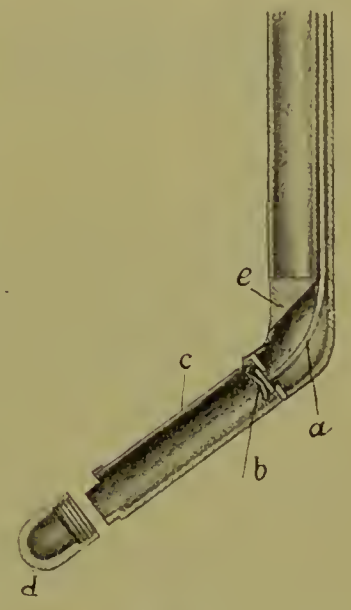

Fig. 9.
Das Glasprisma des Cystoskops.

Die Spülvorrichtung fiel als überflüssig fort, das Instrument wurde infolgedessen auch dünner, es war einfach und handlich und konnte leicht wie ein silberner Katheter eingeführt werden. Im Jahre 1880 waren diese Lampen bei uns bekannt geworden, das Patent Edisons für die Glühlampen mit Kohlenfilament datiert vom 10. November 1879. Die für das Cystoskop wichtigste Eigenschaft dieser Lampen ist die, daß bekanntlich der Kohlenfaden im luftleeren Raum glüht, wodurch ein Erhitzen der Glashülle wenn auch nicht ganz verhindert, so doch sehr vermindert wird, da der Wärmeleiter, die Luft, fehlt.

Diese Edisonsche Erfindung griff Dittel auf und war unablässig bemüht, sie für das Cystoskop zu verwerten. Leiter hat auf seine Veranlassung lange vergeblich gearbeitet, bis er im August 1886 ein mit einer Mignonlampe armiertes Cystoskop fertigstellte. Im Beginne des Jahres 1887 hatte ich die Freude, von meinem unvergeßlichen Lehrer Dittel zur Besichtigung dieses neuen Cystoskopes eingeladen zu werden; ich fuhr sogleich nach Wien und konnte mich überzeugen, daß nun endlich das Problem der Cystoskopie gelöst war. Das neue Instrument demonstrierte Brenner, der Assistent

v. Dittel's, auf dem Chirurgen-Kongreß in Berlin im Jahre 1887.[1]) Nitze, der noch drei Monate zuvor erklärt hatte, man dürfe die Edisonlampen für die Cystoskopie nicht verwenden, weil Gefahr bestände, daß sie platzten und die Splitter in die Blase fielen,[2]) veränderte sein Cystoskop in gleicher Weise, nachdem er sich offenbar von der Brauchbarkeit der kleinen Glühlampen überzeugt hatte. Er demonstrierte sein neues Glühlampen-Cystoskop am selben Tage und an gleicher Stelle.[3])

1) und 3) Vgl. Verhandlungen der Deutschen Gesellschaft für Chirurgie 1887.
2) Berliner Klin. Wochenschrift 1887, No. 6, pag. 99.

ZWEITER ABSCHNITT.

Das Instrumentarium der modernen Cystoskopie.

1. Grundprinzipien der modernen Cystoskopie.
   Der optische Apparat oder das cystoskopische Fernrohr und das terrestrische Fernrohr. Das innere Gesichtsfeld, Größe und Helligkeit desselben. Vergrößerung und Verkleinerung der durch das Fernrohr gesehenen Bilder. Scheitelwinkel des Kegelmantels. Natürliche Größe des Objektes.
2. Das Nitzesche Cystoskop No. 1. Das Prisma, optische Wirkung desselben. Batterie und Akkumulator, Zentralbeleuchtungs-Anlage. Das Glasfenster Leiters.
   Das Nitzesche Cystoskop No. 2 mit dem Prisma im konvexen Teil. Untersuchung des Fundus, Cystoskop Nitze No. 3.
   Spiegelbild. Studium desselben an dem Viertelschen Osterei.
3. Berkley-Hills Modifikation (Irrigationscystoskop).
4. Nitzes Irrigationscystoskop.
5. Die Fenwicksche Modifikation.
6. Das Megaloskop Boisseau du Rochers.
7. Die Lohnsteinsche Modifikation.
8. Die Güterbocksche Modifikation.
9. Das Nitzesche Evakuationscystoskop.
10. Der Schlagintweitsche Cystoskoptypus.
11. Die Caspersche Modifikation des Irrigationscystoskopes.
12. Das Kutnersche Demonstrationscystoskop.
13. Das retrograde Cystoskop von Schlagintweit.

1. Die Grundprinzipien der modernen Cystoskopie.

Bei allen jetzt gebräuchlichen und im Handel erschienenen Cystoskopen sind die beiden geschilderten Grundprinzipien: die Anordnung der elektrischen Glühlampe an dem Blasenende des Instrumentes, die Erweiterung des Gesichtsfeldes, durch einen eingeführten optischen

Apparat verwendet. Ehe wir die Instrumente selbst beschreiben, müssen wir den optischen Apparat, der, wie erwähnt, von Bénèche konstruiert worden ist, verstehen lernen.

Er stellt ein terrestrisches Fernrohr R dar (Fig. 10), dessen vesikales Ende ein Objektiv O, dessen äußerer Teil ein Okular L enthält. Das Objektiv stellt eine Sammellinse oder ein System von solchen dar, die eine ihrem Brechungsindex entsprechende Größe des gegenüberliegenden Objektes B (Blase) als umgekehrtes verkleinertes Bild (B^1) in das Innere des Rohrs projiziert. Hier liegt das Bild dicht hinter dem Objektiv und wird von dort durch eine etwa in der Mitte des Rohres befindliche Linse (U) umgekehrt und an das äußere Ende (B^2) dicht vor das Okular L verlegt, welch letzteres als Lupe wirkt, also das nunmehr aufrechte Bild vergrößert.

Diese Linsenkombination, die in ein festes Rohr (R) gefaßt ist, welches in das alsbald zu besprechende Cystoskop eingeschoben wird, entspricht derjenigen, die wir an dem terrestrischem Fernrohr kennen. Bei dem letzteren entwirft das Objektiv C (Fig. 11) ein umgekehrtes

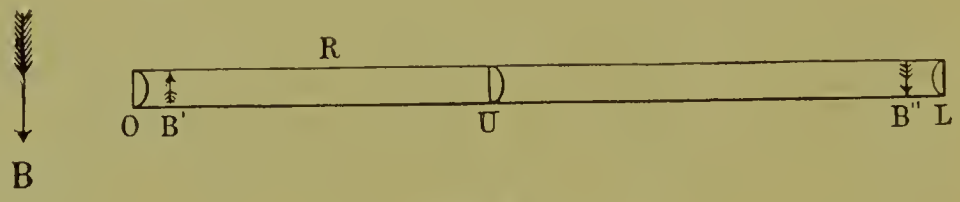

Fig. 10.
Der optische Apparat.

Bild des Objektes A B nach a b. Durch die Linsen H K wird von A B beziehungsweise b a ein zweites reelles Bild $a^1\ b^1$ in aufrechter Lage erzeugt, welches durch die Okularlinse O betrachtet wird. Aus den beiden Zeichnungen ist der Unterschied zwischen dem gewöhnlichen terrestrischen Fernrohr und dem cystoskopischen Fernrohr ersichtlich. Er besteht darin, daß bei dem letzteren das Bild unmittelbar hinter das Objektiv verlegt wird, während es bei dem terrestrischen Fernrohr weiter aufwärts in das Rohr hinein projiziert wird.

Diese Anordnung des cystoskopischen Fernrohrs ist sehr sinnreich. Je kleiner die Brennweite des Objektivs ist, oder — mit anderen Worten — je näher der Hauptbrennpunkt der Linse liegt, eine um so größere Fläche des gegenüberliegenden Objektes wird in das Rohr hineinbezogen, um so größer ist also die Erweiterung des Gesichtsfeldes. Man erreicht dadurch, daß eine möglichst große Fläche des Objektes bei einer gewissen Entfernung desselben stark verkleinert zu einem reellen Bilde im Rohr unmittelbar hinter der Linse vereinigt wird. Die hierdurch bewirkte Verkleinerung ist so stark, daß das Gesehene undeutlich würde. Deshalb wird das Bild, nachdem es durch die mittlere

Linse nochmals umgekehrt und an das äußere Ende des Rohres verlegt worden ist, durch das Okular vergrößert.

Um sich eine Vorstellung von der Wirkungsweise des optischen Apparates zu machen, entfernt man denselben am besten aus dem Cystoskop und orientiert sich, indem man davor gehaltene gut beleuchtete Schriftproben oder Bilder betrachtet. Sieht man durch das Okular L hindurch, so sieht man eine runde Scheibe, umgeben von einem hellen, mehr oder weniger breiten Ringe, welcher durch Reflexion von den Lichtstrahlen der Wand des Rohres entsteht. Dieser Reflex stört anfangs, doch lernt man ihn bald übersehen und seine Aufmerksamkeit auf die runde Scheibe richten, auf welcher die Bilder des zu betrachtenden Objektes erscheinen. Diese Scheibe nennen wir nach Nitze das „innere Gesichtsfeld".

Es ist bei einem und demselben Instrument immer gleich groß und in seiner Größe abhängig von der Stärke des Okulars. Je schwächer letzteres, um so kleiner die Scheibe, dafür aber auch um so heller das Licht; je stärker das Okular, um so größer die Scheibe,

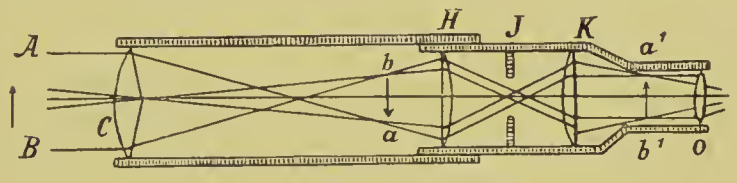

Fig. 11.
Das terrestrische Fernrohr.

um so lichtschwächer sind dafür aber auch die auf ihr erscheinenden Bilder. Die Vergrößerung des inneren Gesichtsfeldes geschieht also auf Kosten der Helligkeit. Da aber helles Licht eine Hauptbedingung für gutes Sehen ist, so ist weises Maßhalten am Platze. Die jetzt gebräuchlichen Instrumente haben, eine gute Optik vorausgesetzt, nach meinem Dafürhalten noch dann ein gutes Licht, wenn ihr inneres Gesichtsfeld nicht größer als ein Dreimarkstück ist.

Sieht man nun mit dem Fernrohr auf eine darunter gehaltene Schriftprobe, so erscheint im inneren Gesichtsfeld eine kreisrunde Fläche derselben. Diese wechselt in ihrer Ausdehnung je nach der Entfernung, in welcher sich die Schrift vom Objektiv befindet. Man sieht um so mehr von der Schrift, je weiter das Objektiv von ihr entfernt ist; um so weniger, je näher es derselben kommt. Man überzeugt sich von dem Gesagten am besten dadurch, daß man eine Art Schießscheibe im kleinen mit dem cystoskopischen Fernrohr betrachtet (Fig. 12). Der innerste Ring werde mit 1 bezeichnet, der zweite von innen mit 2 u. s. f. Je weiter man nun das Objektiv von der Scheibe entfernt hält, um so mehr von den Ringen fallen in das innere Gesichtsfeld hinein; je näher man es bringt, um so weniger Ringe sieht man, bis

bei nächster Nähe nur noch der innerste zu sehen ist. Gleichzeitig erkennt man, wie in der Nähe das Bild vergrößert wird, während beim weiteren Entfernen starke Verkleinerung eintritt, so daß die die Ringe bezeichnenden Zahlen kaum noch lesbar sind.

Nehmen wir nun statt der Scheibe eine Hohlkugel (Blase) und blicken durch das Fernrohr in diese hinein, so sehen wir einen größeren oder kleineren Anteil der Kugelinnenwand, je nach der Entfernung des Objektives von der Wand; allgemein ausgedrückt nach Nitze[1]) sieht man demnach von einem gegenüberliegenden Gegenstand im inneren Gesichtsfeld stets die Partie, die sich innerhalb eines ideellen Kegelmantels befindet, dessen Achse die Verlängerung der Fernrohrachse bildet und dessen Spitze auf der Fläche des Objektives ruht. Die Grundfläche dieses ideellen Kegels wechselt in ihrer Größe. Sie ist um so erheblicher, je passender die das Objektiv darstellende Linsenkombination gewählt ist.

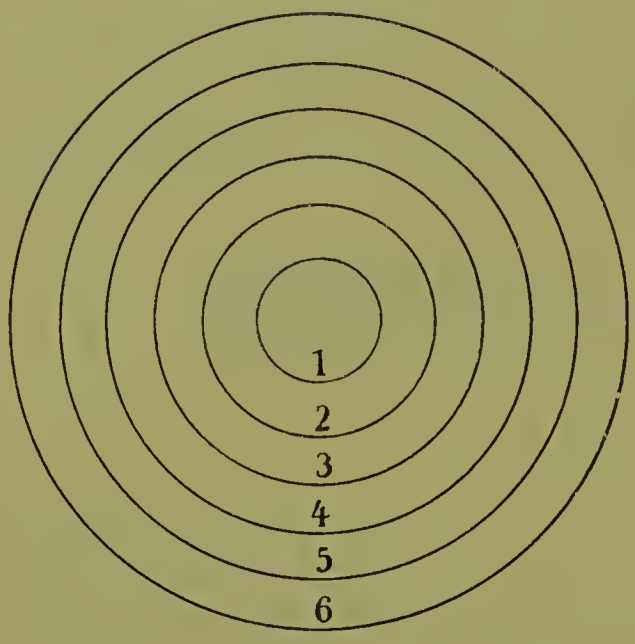

Fig. 12.
Schießscheibe.

Abgesehen hiervon, ist die Größe der von dem Kegelmantel begrenzten zu übersehenden Grundfläehe der Hohlkugel abhängig, wie schon erwähnt, von der Entfernung, in welcher sich das Objektiv befindet. Je mehr sich letzteres der Wand der Hohlkugel nähert, um so kleiner ist der Kugelsektor, der im inneren Gesichtsfeld erscheint; je weiter es entfernt wird, um so mehr vergrößert sich dieser Sektor, den wir übersehen und dessen Bild wir im Gegensatz zu dem sich stets gleich bleibenden inneren Gesichtsfeld „äußeres Gesichtsfeld“ nennen.

Der Scheitelwinkel des ideellen Kegels, dessen Grundfläche zu Gesicht kommt, den wir bei bester Optik erzielen, beträgt ungefähr 85 bis 90°. Nehmen wir an, wir hätten ein solches mit einem Winkel von 90°, so würde von der dem Fernrohr gegenüberliegenden Blasenwand (Fig. 13) bei einer Entfernung von 2 cm (s x) die von dem Kegelmantel begrenzte Fläche A B zu sehen sein. Liegt das Fernrohr weiter entfernt von der Blasenwand (s y), so würde von der Blasen-

1) Lehrbuch der Cystoskopie, 1889.

wand CD zu sehen sein. Bei noch weiterer Entfernung (s z) würde EF sichtbar werden, da, wie aus der Zeichnung ersichtlich, immer das in das Gesichtsfeld des Fernrohrs hineinfällt, was von dem 90° betragenden Scheitelwinkel des Kegels begrenzt wird.

Bedenken wir nun, daß wir bei einem Gegenstand mehr oder weniger von seiner Oberfläche sehen, je nach der Entfernung desselben vom Objektiv, daß aber die Scheibe, auf welcher wir diese verschieden großen Teile erblicken, stets gleich groß bleibt, so folgt daraus, daß die Details eines größeren äußeren Gesichtsfeldes, d. h. einer vom Objektiv entfernter liegenden Fläche kleiner erscheinen als die eines kleineren äußeren Gesichtsfeldes, d. h. einer dem Objektiv näherliegenden Fläche. Mit anderen Worten: die Details der von dem Objekt gewonnenen Bilder werden um so undeutlicher, je weiter sich

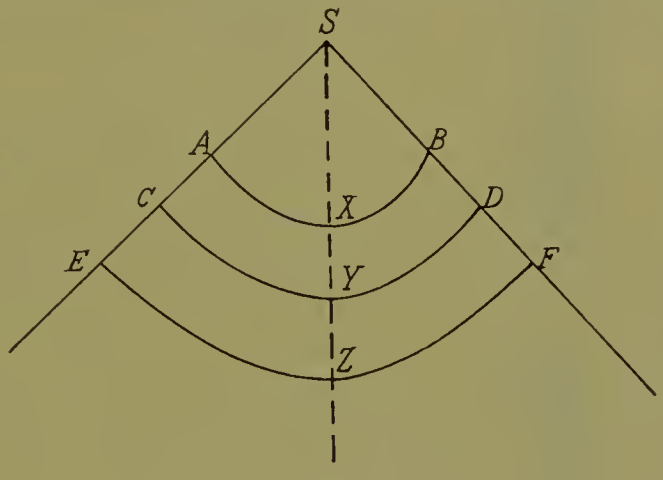

Fig. 13.
Scheitelwinkel des Kegelmantels.

das Objektiv vom Objekt entfernt, — dafür sehen wir aber vom Objekt mehr; sie werden um so klarer, je näher das Objektiv dem Objekt rückt, — dafür sehen wir aber weniger vom Objekt. Im ersteren Falle sind die Bilder kleiner, als das Objekt in Wirklichkeit ist, im letzteren sind sie vergrößert. In natürlicher Größe sieht man also einen gegenüberliegenden Gegenstand nur in einer ganz bestimmten Entfernung, die etwa 2 cm beträgt.

Aus diesen Darlegungen ergeben sich für das praktische Untersuchen zwei Dinge, die schon hier erwähnt werden müssen:

1. daß man durch die Vergrößerung oder Verkleinerung eines Objektes sich über die natürliche Größe des Gesehenen täuschen lassen kann, daß man also erst durch die zu wechselnde Entfernung des Objektivs ein Urteil über die Größe des beobachteten Gegenstandes sich zu bilden suchen muß;

2. daß körperliche Gegenstände verzerrt gesehen werden müssen, da die entfernter gelegenen Teile verkleinert, die näherliegenden ver-

größert erscheinen. Es liegt z. B. (siehe Fig. 13) Punkt X und seine Umgebung entfernter von S als die im gleichen Gesichtsfeld erscheinenden Punkte A B, Y ferner als C D und Z ferner als E F.

Wenn der Untersucher diese Tatsachen kennt und berücksichtigt, so wird er bei einiger Übung sowohl die Verzerrung der gesehenen Bilder auszuschalten als auch die Größe derselben richtig zu schätzen wissen.

2. Das Nitzesche Cystoskop No. 1.

Das Nitzesche Cystoskop No. 1, das wir kurzweg das Nitzesche Cystoskop oder das Cystoskop nennen, ist der Prototyp aller übrigen. Ihm sind alle späteren nachgebildet; es ist dasjenige, das fast ausschließlich im Gebrauch ist. Alles an ihm stammt von Nitze bis auf die Glühlampen, die, wie in dem Kapitel „Geschichte der Cystoskopie“ erwähnt wurde, von Dittel an Stelle des Platindrahtes gesetzt wurden.

Es besteht aus einem Schaft a (Fig. 14) und der abschraubbaren Kuppe f. Es stellt eine Sonde dar, deren Schnabel mit dem 23—25 cm langen Schaft in Mercierscher Krümmung verbunden ist. Die Kuppe trägt das kegelförmige Edisonlämpchen l, welches zugleich einen Teil der äußeren Begrenzung dieser Kuppe bildet. Das Okularende des Schaftes endigt in einen Trichter, an dem sich zwei voneinander isolierte Metallringe befinden, von denen der eine mit dem Metall des ganzen Instruments, der andere mit einem in einer Rinne des Schaftes verlaufenden, isoliert eingelagerten Leitungsdraht verbunden ist. In diesen Metallring paßt eine Zange hinein, welche mit einer elektrischen Batterie oder einen Akkumulator in Verbindung gebracht wird. In dem konkaven Teil des Winkels, in dem Schaft und Schnabel zusammenstoßen, befindet sich ein rechtwinkeliges Prisma b, derart, daß die Hypotenuse in der Verlängerung des Schnabels liegt, während die eine Kathete auf der Längsachse des Schaftes senkrecht steht, die andere senkrecht auf dieser parallel dem Schafte verläuft. Die hypotenutische Fläche ist mit Spiegelbelag versehen, so daß man, durch den am äußern Ende des Instrumentes befindlichen Trichter sehend, die der freien Kante des Prismas b gegenüberliegenden Gegenstände erblickt. Über die optischen Verhältnisse, die durch den Spiegelbelag gegeben werden, siehe Seite 23.

An die das Cystoskoprohr abschließende Kathete des Prismas legt sich der vorher beschriebene optische Apparat, so daß man durch diesen sehend nunmehr diejenigen Teile der gegenüberliegenden Blasenwand erblickt, welche die Grundfläche eines Kegels bilden, dessen Achse senkrecht zur Achse des optischen Apparates, als auch senkrecht auf der zweiten Kathete des Prismas steht.

Es ist ja, allgemein ausgedrückt, die Wirkung eines reehtwinkligen Prismas die, daß es die Sehebene um 90° verlegt. Sehen wir durch ein reehtwinkliges Prisma durch, so erblieken wir statt derjenigen Ebene, die wir vorher ohne Prisma sahen, diejenige, deren Aehse auf der ersteren senkreeht steht. Wenden wir dies auf das Cystoskop an (Fig. 15), in dem sieh vor dem Fernrohr a e f mit seinem Objektiv d das reehtwinkelige Prisma a b e befindet, so wird der Gesiehtswinkel e d g, den wir ohne Prisma dureh das Fernrohr sehen, nach i h k verlegt. Aus der Zeiehnung erhellt, daß wir, dureh Prisma und Fernrohr des Cystoskops sehend, jedesmal denjenigen Kegelmantel erblicken, dessen Basis dureh zwei Linien begrenzt wird, von denen die eine die Verlängerung der Hypotenuse darstellt (b i), während die andere, auf dieser senkrecht stehend, die Spitze des Prismas e durehschneidet (e k).

Das Sehnabelende des Sehaftes (Fig. 14) wird abgesehlossen dureh eine einsehraubbare Silberkapsel f, deren untere Hälfte ein Sehraubengewinde trägt, welehes in die auf dem Sehaft befindliehe Schraubenmutter d eingeschraubt wird. Die Platindrähte der Edisonlampe werden dabei mit den Leitungen des Sehaftes in Verbindung gebraeht, indem der eine mit der Metallfassung der Kuppel, der andere mit dem isoliert eingelagerten Leitungsdraht zusammenstößt.

Über die den Strom gebende Batterie sind nur wenige Worte nötig, da in unserem Zeitalter der Elek-

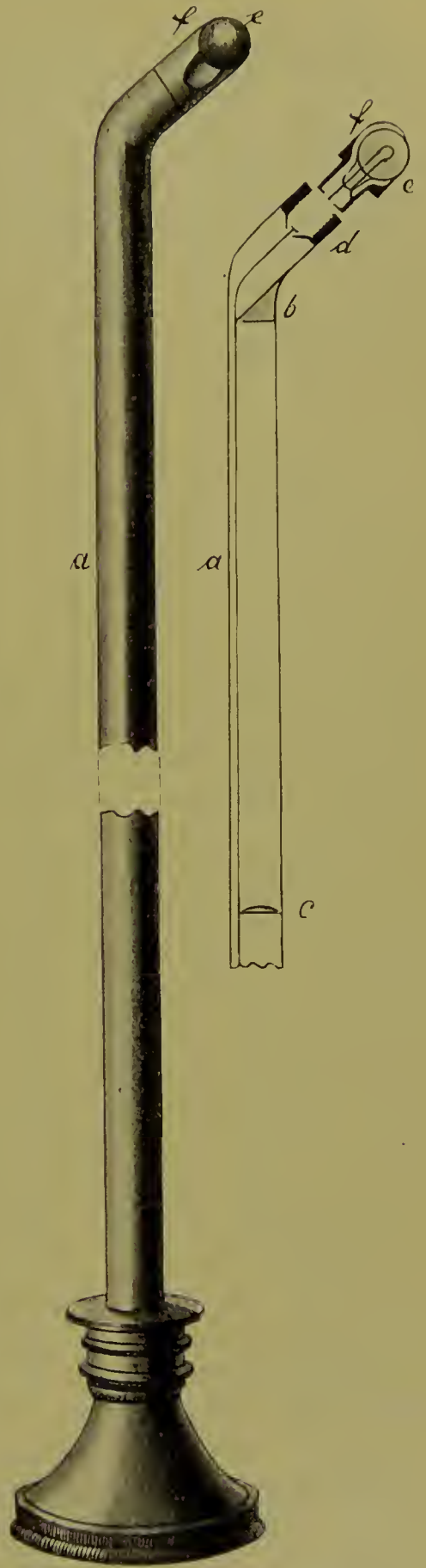

Fig. 14.
Das Nitzesche Cystoskop No. 1.

trizität wohl allen Lesern diese Dinge bekannt sind. Am vorteilhaftesten sind kleine Akkumulatoren, die nur sechs Zellen zu haben brauchen. Sie sind nach dem System Tudor gebaut und zeichnen sich durch ihre Zuverlässigkeit, Sauberkeit und Einfachheit im Gebrauch aus; sie liefern den zur Beleuchtung der Cystoskoplampen nötigen Strom bei täglichem Gebrauch von $^1/_4$ bis $^1/_2$ Stunde für sechs bis acht Wochen und werden dann von neuem geladen.

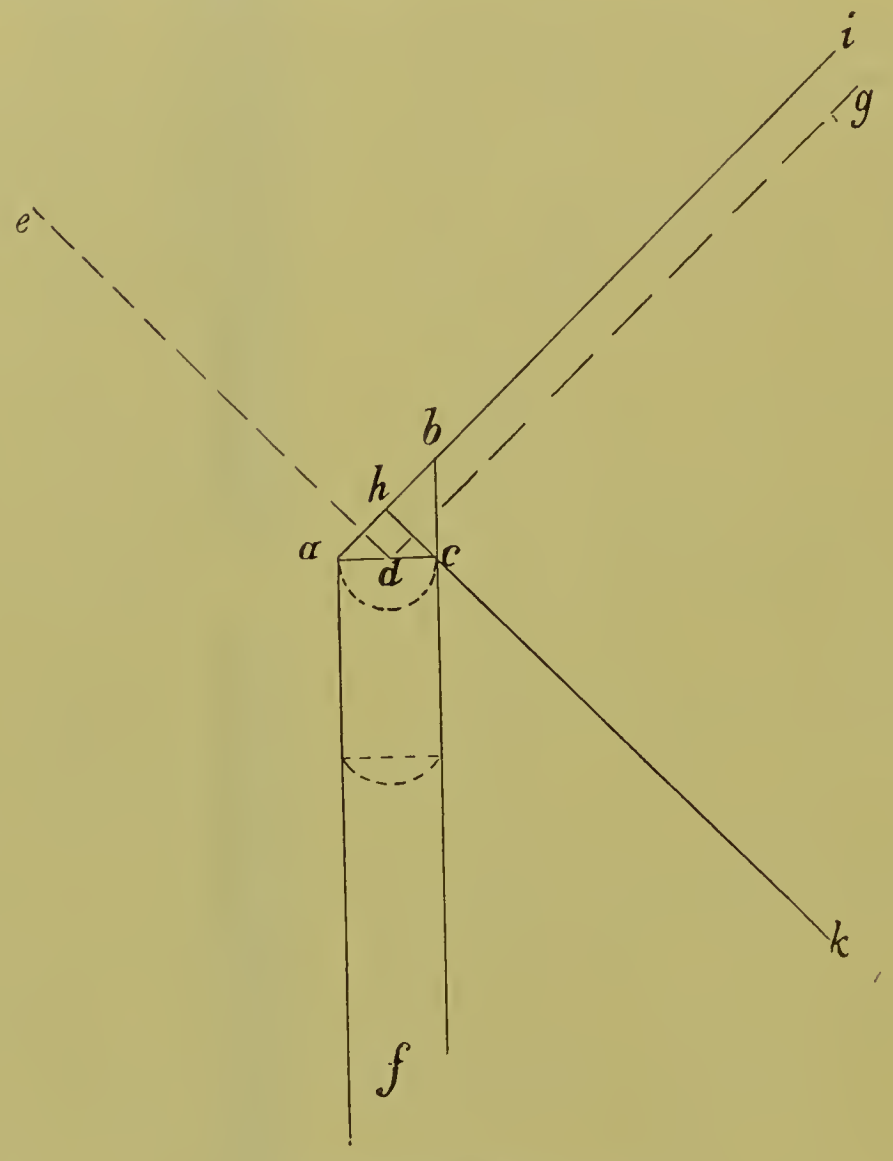

Fig. 15.
Die optische Wirkung des Prismas.

Ärzte allerdings, die in Städten wohnen, in denen noch kein Elektrizitätswerk vorhanden ist, können Akkumulatoren nicht verwenden, weil die Ladung das Fortsenden des Akkumulators nötig machen würde, was zu viel Kosten und Umstände verursacht. Diese müssen sich mit einer Batterie behelfen, die, wenn auch nicht so prompt und angenehm, doch ausreichend arbeitet. Eine Zinkkohle-Chromsäure-Batterie ist am empfehlenswertesten. Chromsäure-Batterien

sind, wenn die Elemente nicht zu klein gemacht sind, hinreichend konstant und haben, außer der großen Stromstärke, den Vorteil, daß der Arzt vom Verfertiger für längere Zeit ganz unabhängig ist und die Batterien ohne technische Hilfe in Ordnung halten kann.

Alle galvanokaustischen Batterien mit vier und mehr Elementen können auch für Glühlampen verwendet werden. Nicht aber eignen sich die Batterien für Galvanisation und Elektrolyse zur Speisung der Glühlampen, da letztere mehr Stromstärke erfordern, als die Elemente dieser Batterien zu geben vermögen. Die Lampen glühen zwar auf, erlöschen aber bald wieder, da die Polarisation in den Elementen bei dieser ungewöhnlichen Beanspruchung zu energisch ist.

Die Elemente für Lichtbatterien müssen also größer sein als die transportablen Elemente für Galvanisation, brauchen aber nicht notwendig so groß zu sein, wie die Elemente für Galvanokaustik. Doch je größer sie sind, für desto längere Zeit werden sie eine Lampe glühend zu halten vermögen; und je mehr es sind, um so länger kann der Kohlenfaden sein, und um so größer ist auch die Menge Licht, die sie hergeben können. Die Zahl der Elemente hat jedoch nichts zu tun mit der Länge der Zeit, für die eine Batterie eine Lampe glühend machen kann; ein 10-elementige Batterie hält eine Lampe genau ebensolange glühend wie eine 6-elementige Batterie, vorausgesetzt, daß bei beiden dieselbe Art und Größe von Elementen verwendet worden ist und die Lampen für die gleiche Stromstärke eingerichtet sind. Wichtig ist nur, daß sich ein Rheostat an ihr befindet, durch den man die Stromstärke regulieren kann. Ohne dies würden die kleinen Glühlampen gar zu oft durchbrennen. Wenn auch eine Batterie ohne Rheostat etwas billiger ist, so ist der Vorteil eines Rheostaten, der in einer bequemen und sicheren Handhabung des Cystoskopes und einer Schonung der Glühlampen liegt, derart, daß die geringen Mehrausgaben aufgewogen werden.

Für diejenigen Fälle, in denen es möglich ist, den für die Beleuchtungsinstrumente erforderlichen Strom aus einer Zentralbeleuchtungsanlage zu entnehmen, ist das auch für Cystoskope sehr brauchbar und wegen seiner Einfachheit empfehlenswert. Selbstverständlich müssen die hierzu notwendigen Regulierwiderstände (Rheostat) eingefügt werden und derartig funktionieren, daß sie auch eine für die hierzu zu verwendenden kleinen Glühlampen erforderliche Abstufung in der Stromstärke zulassen.

Ganz nach denselben Prinzipien, nur einige technische Unterschiede aufweisend, sind die Leiterschen Cystoskope gebaut, so daß eine Beschreibung derselben unnötig erscheint. Es sei nur hervorgehoben, daß die Glühlampe bei diesen längliche Gestalt hat und

durch ein Glasfenster gedeckt ist. Das geschah deshalb, weil man anfangs befürchtete, daß beim Zerbrechen der Glühlampen Glassplitter

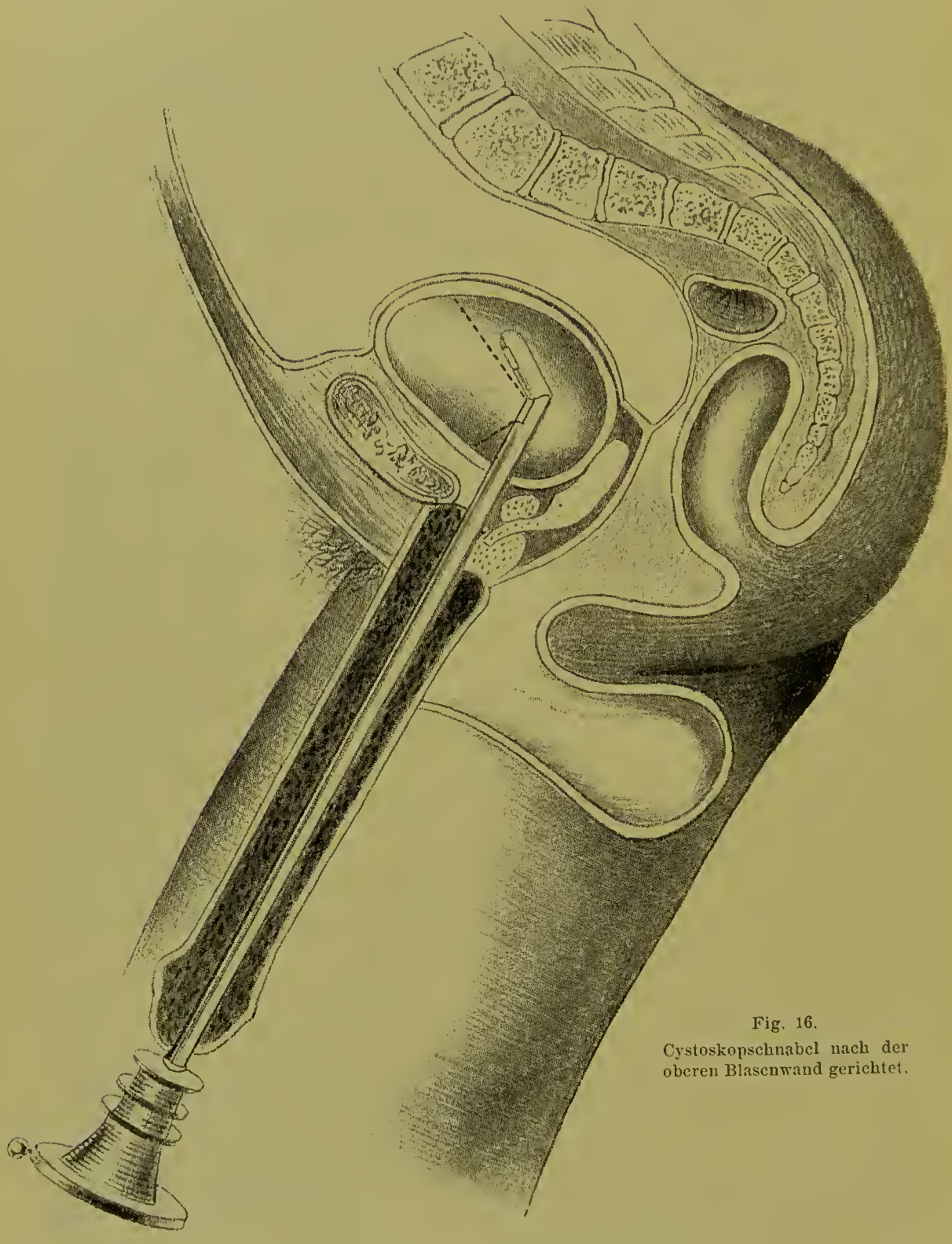

Fig. 16.
Cystoskopschnabel nach der oberen Blasenwand gerichtet.

in die Blase fallen könnten; doch hat sich diese Furcht als unbegründet erwiesen. Die Lampen sind so fest gearbeitet, daß das niemals passiert. Ich habe das, obwohl ich viele tausend Untersuchungen gemacht habe, noch niemals erlebt.

Denken wir uns nun das oben geschilderte Cystoskop in die Blase eingeführt (Fig. 16), so fällt ein von einem Kegelmantel begrenztes

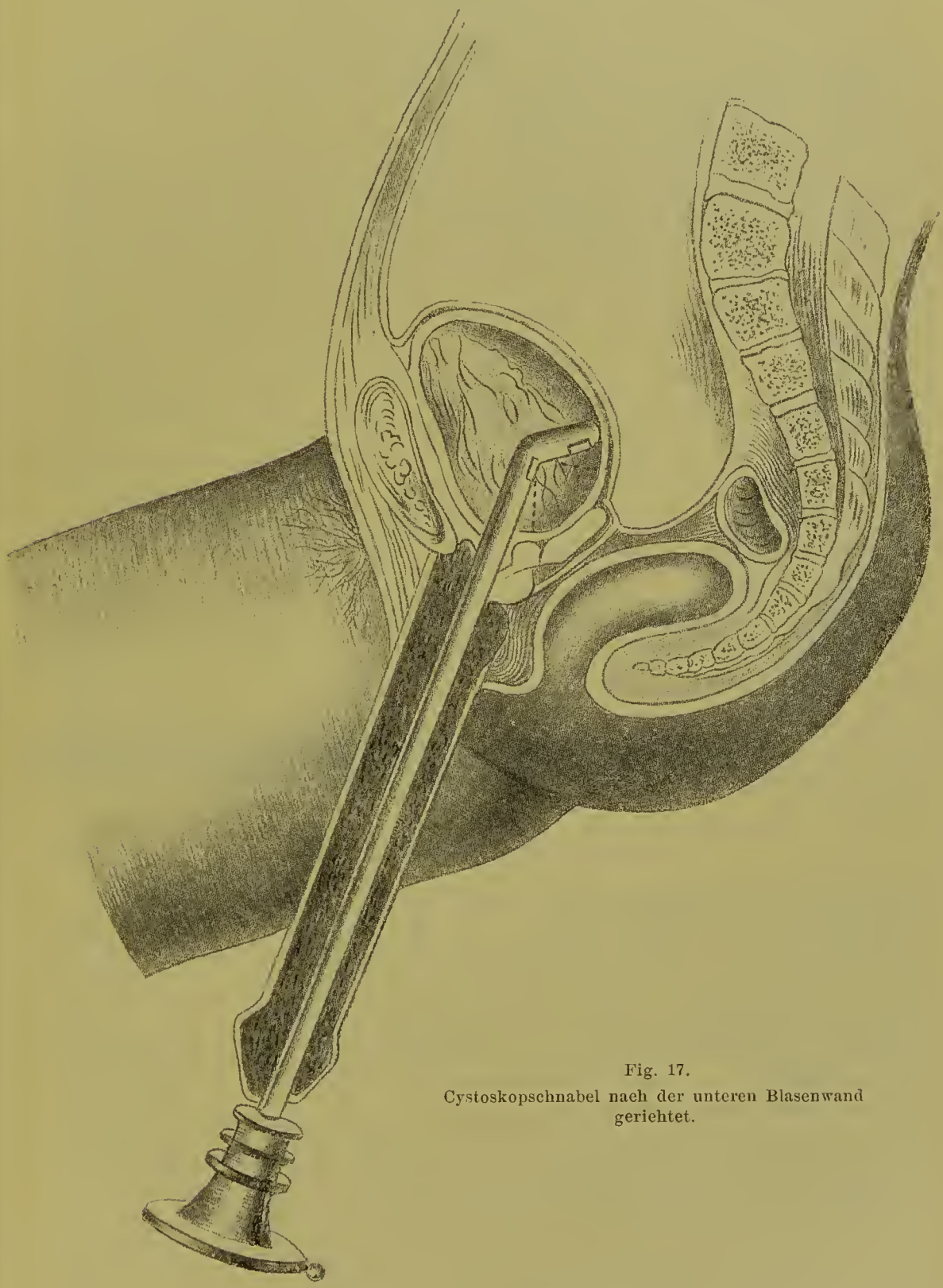

Fig. 17.
Cystoskopschnabel nach der unteren Blasenwand gerichtet.

Stück der Blaseninnenfläche in das Gesichtsfeld. In der Figur 16 sieht der Schnabel nach oben, in der Figur 17 nach unten. Wenn

wir nun auch dem Schnabel die verschiedensten Richtungen geben können, so ist doch schon jetzt ersichtlich, daß mit diesem Instrument nicht alle Teile der Blasenwand zu Gesicht gebracht werden können, — ein Punkt, auf den wir später ausführlich zurückkommen.

Es eignet sich für die Untersuchung der ganzen Blase mit Ausnahme eines Teiles des Fundus, der hinteren Blasenwand und der das Orificium unmittelbar umgebenden Teile.

Um sich nun auch diese zu Gesicht bringen zu können, hat Nitze ein zweites Cystoskop konstruiert, das sich von dem ersten nur dadurch unterscheidet, daß das Prisma sich im konvexen Teile befindet (siehe Fig. 18). Die eine Kathete liegt in der Achse des Schnabels, die

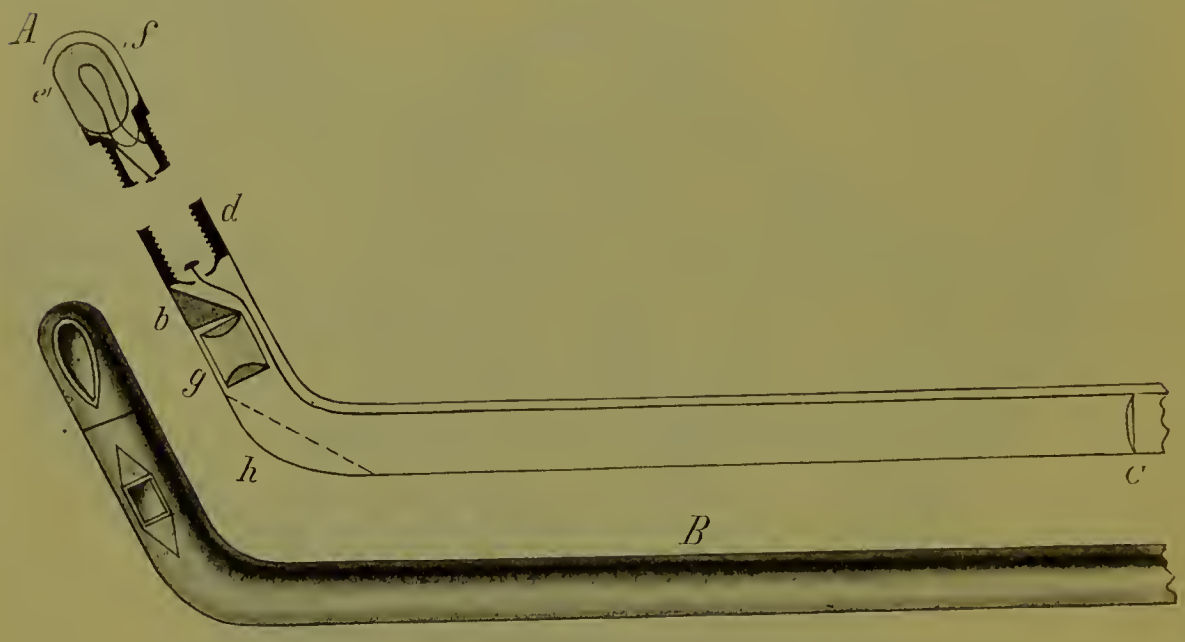

Fig. 18.
Das Nitzesche Cystoskop Nr. 2.

andere steht senkrecht darauf. Die Hypotenuse ist mit Spiegelbelag versehen. Die letztere fängt die der freien Kante des Prismas gegenüberliegenden Objekte auf, wirft ihr Bild auf den Spiegel h, der im konvexen Teil des Instrumentes da liegt, wo Schaft und Schnabel zusammenstoßen und dasselbe in das Auge des Beschauers fallen läßt.

Dies Instrument ist geeignet zur Untersuchung des Fundus und der angrenzenden Teile; doch sei schon hier erwähnt, daß es entbehrlich und kaum irgendwo im Gebrauch ist.

Das gleiche gilt vom dritten von Nitze konstruierten Cystoskop, das sich von dem zweiten nur dadurch unterscheidet, daß sich das Prisma mit seiner freien Kante an der Vorderseite, d. h. an der beim Eingeführtsein in die Blase der vorderen Blasenwand gegenüberliegenden Fläche befindet. Während beim Cystoskop 1 das Prima im Schaft

liegt, wodurch die dem Blasenhals anliegenden Teile bei der notwendigen Entfernung des Prismas von demselben (2 cm) gar nicht mehr ins Gesichtsfeld fallen, erblickt man mit dem Cystoskop 3 diese Teile als Basis der von dem Kegelmantel begrenzten Blasenfläche in einer Entfernung des Prismas von etwa $2^1/_2$ cm.

Wie erwähnt braucht man zum Untersuchen die hier nur der Vollständigkeit halber angeführten Instrumente 2 und 3 nicht. Wären sie notwendig, so würde das den Wert der Cystoskopie für praktische Zwecke wesentlich beeinträchtigen. Man kann sich mit dem ersten Instrument, wenn man es gut zu behandeln versteht, die ganze Blase bis auf einen minimalen Rest zugänglich machen, wovon wir nachher noch sprechen werden. Nur die überaus seltenen Fälle, in denen Verdacht besteht, daß sich in dem winzigen, nicht gesehenen Teil eine Abnormität findet, erheischen die Anwendung eines anderen Instruments. Davon später. Siehe Seite 39.

Wie früher erwähnt wurde, stellt die hypothenutische Prismenfläche des Cystoskops einen Spiegel dar, so daß wir die Blasenwand und Gegenstände auf ihr im **Spiegelbild** sehen. Das hat eine wichtige praktische Bedeutung und erheischt, damit wir uns in der Blase orientieren können, daß wir uns eingehend damit beschäftigen, was eigentlich ein Spiegelbild ist. Es ist dies mit Bezug auf die Harnblase so meisterhaft von Viertel[1]) und Stöckel[2]) auseinandergesetzt worden, daß ich ihre diesbezüglichen Ausführungen hier wörtlich wiedergebe: „Bei dem alltäglichen Gebrauch des Spiegels stellen wir keine theoretischen Betrachtungen darüber an, in welcher Weise unser Bild im Spiegel entsteht und wie es aufzufassen ist. Bei dem Gebrauch des Cystokops macht aber dem Anfänger diese leicht und einfach scheinende Beurteilung des Spiegelbildes erfahrungsgemäß recht große Schwierigkeiten.

Wir müssen vor allem festhalten, daß wir im Spiegelbilde die Gegenstände in umgekehrter Reihenfolge sehen.

Nehmen wir einen Spiegel zur Hand, und halten zwischen unser Gesicht und den Spiegel einen Federhalter, so ist die Reihenfolge der Gegenstände: Gesicht, Federhalter, Spiegelfläche. Dagegen ist die Reihenfolge des Bildes von vorn nach hinten: Spiegelfläche, Federhalter, Gesicht. Was also vorn liegt, erscheint im Bilde hinten und vice versa, während rechts und links auch im Bilde rechts und links ist.

Beim Cystoskop nun handelt es sich nicht um einen feststehenden,

1) In Veits Handbuch der Gynäkologie Bd. II. Physikalische Untersuchungsmethode der Blase.

2) Die Cystoskopie des Gynäkologen. Breitkopf & Härtel. Leipzig. 1904.

sondern um einen verschiebbaren Spiegel, da wir das Instrument nach allen Seiten hin bewegen, drehen, heben und senken müssen. Bei Bewegung einer Spiegelfläche bewegt sich das Spiegelbild mit und wird in die allerverschiedensten Positionen gebracht, die ganz erheblich von der Lage des bildgebenden Gegenstandes abweichen.

Bleiben wir bei dem vorher gewählten Beispiel des Federhalters. Halten wir ihn so zwischen Spiegel und Auge, daß er parallel der Spiegelfläche liegt, und daß die Feder nach rechts, das Ende des Federhalters nach links weist, so liegt auch im Bilde die Feder rechts, das Ende links.

Bewegen wir aber den Spiegel nach rechts und halten ihn schräg so daß die Verlängerung der Feder die Spiegelfläche schneiden würde, so macht das Spiegelbild eine Drehung und zeigt die Feder vorn, das Ende hinten, der Federhalter fliegt auf den Beschauer zu.

Bringen wir in gleicher Weise den Spiegel links seitlich vom Federhalter, so macht das Spiegelbild die umgekehrte Drehung. Wir sehen im Spiegel die Feder hinten, das Ende des Federhalters vorn, der Federhalter fliegt vom Beschauer weg.

Zwischen diesen Bildern gibt es natürlich sehr viele Übergänge, in denen je nach stärkerer oder schwächerer Lageveränderung des Spiegels der Federhalter nicht in gerader, sondern in mehr oder weniger schräger Richtung mit seiner Spitze vom Beschauer weg, resp. auf ihn hin gerichtet ist.

Um diese Bildverschiebungen mit dem Cystoskope selbst beobachten und sich gut einprägen zu können, fertigt man sich sehr zweckmäßig das Viertel'sche Modell an (vgl. Figur 19).

Es stellt die Hälfte eines Ostereikartons dar, an dessen einem Ende die Harnröhre durch eine Metallöse markiert ist. Auf dem Boden des Kartons sind neun Pfeile eingezeichnet. Sechs davon, in schwarzer Farbe, fliegen auf den Beschauer zu, die drei punktierten fliegen in der Richtung des Uhrzeigers. Vor dem mittleren punktierten Pfeil ist ein schwarzer Punkt eingezeichnet. Steckt man das Cystoskop durch die Metallöse und hält es mit dem Schnabel nach abwärts, so daß das Prisma den mittleren drei Pfeilen vis à vis liegt, so erblicken wir das Bild dieser Pfeile in der auf Fig. 20 I angegebenen Lage. Vorn und hinten ist vertauscht, weiter aber sind keine Verschiebungen eingetreten.

Es fliegen also die schwarzen Pfeile nicht auf den Beschauer zu, sondern von ihm fort und der schwarze Punkt liegt nicht vor dem punktierten Pfeil, sondern hinter ihm; der punktierte Pfeil selbst fliegt auch im Bilde in der Richtung des Uhrzeigers. Wird das Cystoskop jetzt um 45° so gedreht, daß sein Schnabel nach den drei Pfeilen der linken Seite (vom Untersucher aus) sieht, so sehen wir ein Bild

wie in Fig. 20 II. Der wagerecht liegende punktierte Pfeil scheint vom Beschauer weg und die auf den Beschauer zufliegenden schwarzen Pfeile scheinen gegen die Richtung des Uhrzeigers zu fliegen.

Wendet man den Cystoskopschnabel nach der entgegengesetzten Seite zu der rechtsseitigen Pfeilreihe, so erhält man das Bild III in Fig. 20. Der punktierte Pfeil scheint auf den Beschauer hin, die schwarzen Pfeile scheinen in der Richtung des Uhrzeigers zu fliegen. Auch hier zeigen die Pfeile natürlich die mannigfachsten Übergänge in ihrer Flugrichtung, je nachdem man das Cystoskop stärker und schwächer nach den Seiten hin dreht. Wie sich nun auch die Bild-

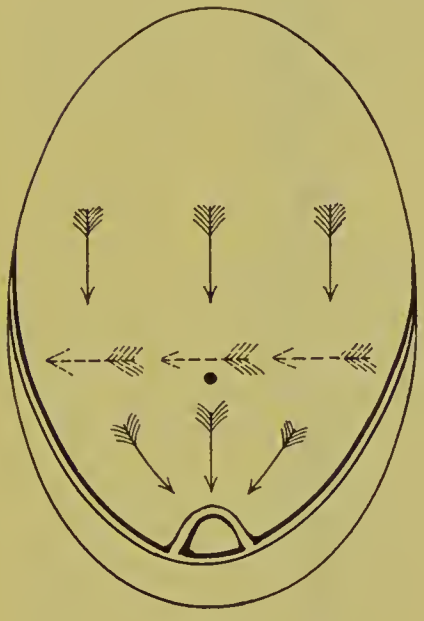

Fig. 19.

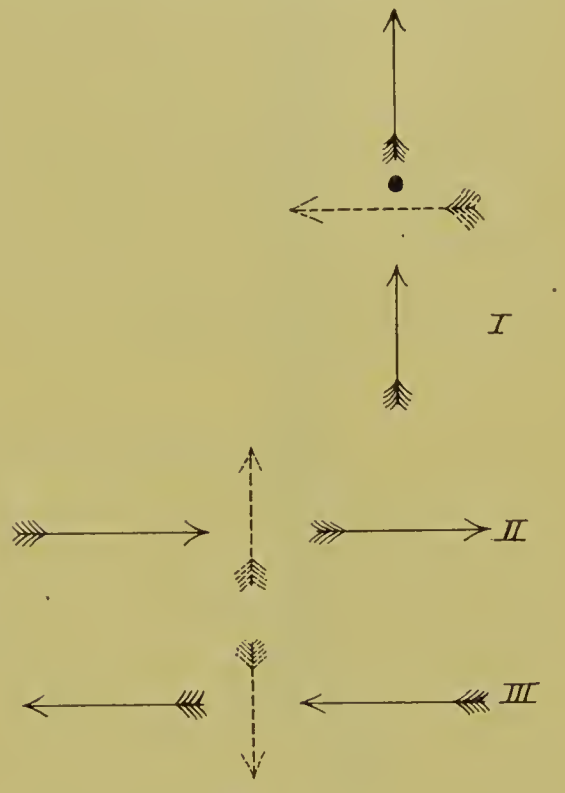

Fig. 20.

verschiebung gestalten mag, man muß sich stets gegenwärtig halten, daß die schwarzen Pfeile tatsächlich auf den Beschauer weisen, die punktierten in der Richtung des Uhrzeigers fliegen. Was man auf dem Boden dieses Übungsmodelles an den eingezeichneten Pfeilen gelernt hat, das kann man bei Beobachtung der Blasenwand späterhin ausgezeichnet verwerten. Hält man sich die beiden Figuren 19 und 20 stets gegenwärtig, so wird man schnell darüber ins klare kommen, in welcher Richtung ein Gefäß in der Blasenwand verläuft, welche Lage ein Geschwür oder eine Geschwulst, ein Divertikel oder eine Fistel zur Uretermündung hat. Man wird sich von der scheinbaren Lage dieser Dinge im cystoskopischen Bilde nicht in der Beurteilung ihrer eigentlichen Lage in der Blase irreführen lassen.“

3. Berkley-Hills Modifikation (Irrigationscystoskop).

Wir werden später bei der Besprechung der Technik der Cystoskopie kennen lernen, wie wichtig es ist, daß das Prisma sauber bleibt. Bei kranken Blasen setzt sich leicht Eiter, Schleim oder gar Blut auf dasselbe und verhindert das Sehen. Um dies zu vermeiden, hat Berkley-Hill ein Irrigationscystoskop konstruiert, das nach dem Einführen des Instrumentes in die Blase gestattet, das Prisma durch einen Wasserstrahl zu reinigen. Es hat eine Irrigationsvorrichtung derart, daß durch einen Gummiballon oder eine Druckpumpe über die Aufnahmefläche des Prismas Wasser in ziemlich kräftigem Strahl gespült werden kann, wodurch Schleim oder Blutkoagula beseitigt, eventuell auch, wenn sich das Wasser in der Blase getrübt haben sollte, frisches eingeführt werden kann. An der Vorderfläche der Schnabelseite ist ein Kanal von minimalem Durchmesser eingelegt, der unmittelbar vor dem Ansatz des Prismas mündet. Dieser Kanal geht am Trichterende des Instrumentes in eine kleine Olive aus, auf welcher der Schlauch zum Einspritzen des Wassers angebracht wird. Das Instrument ist bei uns nicht im Gebrauch.

4. Das Nitzesche Irrigationscystoskop.

Wie Berkley-Hill hat auch Nitze ein dem gleichen Zweck dienendes Instrument konstruiert. Auch mit diesem kann man das Prisma von etwaigen Verunreinigungen säubern oder, sollte das Füllungsmedium getrübt sein, wieder neues, durchsichtiges einspritzen. Über seinen weiteren Wert handeln wir später bei der Diagnose der Tumoren.

Es hat ganz die Konstruktion des Cystoskopes Nitze 1 (Fig. 21). Zudem aber befinden sich unterhalb des Prismas (P) einige kleine Löcher, die in einen Kanal gehen, der bis zum Trichterende läuft. Eine größere Öffnung befindet sich seitlich, die gleichfalls in einen hinten endenden Kanal mündet. Die beiden Kanäle laufen in die in der Abbildung gezeichnete, durch Hähne verschließbaren Zapfen B C aus. Auf diese werden Gummischläuche angesetzt, und während man untersucht, spritzt ein Assistent mit einer Spritze klare Flüssigkeit durch denjenigen Zapfen ein, der seinen Kanal in die feinen, unterhalb des Prismas befindlichen Löcher führt. Auf diese Weise wird das Prisma bespült und von etwa aufsitzendem Blute oder Schleim befreit. Gleichzeitig öffnet man den anderen Hahn ganz oder teilweise, um die trübe Flüssigkeit ablaufen zu lassen.

Diese Vorrichtung hat auch ihre Nachteile: sie bringt es naturgemäß mit sich, daß einmal das innere Gesichtsfeld des Fernrohrs unter Beibehaltung seiner Helligkeit kleiner ist als bei den übrigen

Cystoskopen, während das ganze Instrument stärker ausfällt. Es hat die Stärke von 24—25 der Charrière schen Skala. Man wird es dem-

Fig. 21.
Nitzes Irrigationscystoskop.



Fig. 22.
Das Fenwicksche Cystoskop.

nach nur dann gebrauchen, wenn die Notwendigkeit vorliegt.

Später haben Nitze und auch Lohnstein Irrigationscystoskope konstruiert, bei denen nicht wie bei dem ursprünglichen drei feine Öffnungen unterhalb des Prismas, sondern eine größere dort mündet, der Seitenkanal ist ganz fortgefallen. Das ist zweckmäßig, weil die feinen Öffnungen sich allzu leicht verstopfen. Auch ist dieses Irrigationscystoskop jetzt dünner, es hat die Stärke 22.

5. Die Fenwicksche Modifikation.

E. Hurry Fenwick hat ein Cystoskop angegeben, das gewisse Übelstände des Nitzeschen zu vermeiden geeignet sein soll. Es ist nach dem Leiterschen Prinzip gebaut (Fig. 22), trägt also ein die Lampe bedeckendes Bergkristallglas C F. Damit nun die Metallfassung der Lampe beim längeren Brennen sich nicht zu stark erhitze und die Blasenwand bei der eventuellen Berührung beschädige, hat er die Kuppe, welche die Lampe trägt, durchbohrt, so daß die Lampe unmittelbar von dem sie bespülenden Wasser umgeben ist. Es hat weiter eine Vorrichtung, die gestattet, das ganze Instrument um seine Längsachse zu drehen, ohne daß die Leitungsschnüre mit bewegt zu werden brauchen, C D. Diese Drehbarkeit des Instrumentes ist jetzt auch bei unseren Cystoskopen vorhanden. Auch würde ich auf die Durchbohrung der Lampenkuppe keinen großen Wert legen, da ja schon an und für sich die Fassung der Lampe von der in der Blase befindlichen Flüssigkeit umgeben ist.

6. Das Megaloskop Boisseau du Rochers.

Dieses Instrument (Fig. 23) unterscheidet sich von allen vorher genannten vor allem dadurch, daß es kein Prisma hat, sondern daß man durch den Trichter M die der in der Blase befindlichen Öffnung O gegenüberliegenden Teile sieht. Es trägt das Glühlämpchen L auf der hinteren Seite des Schnabels. Das Fernrohr, das ebenso gebaut ist wie bei den bereits geschilderten Cystoskopen, wird erst nachträglich in das Instrument eingeschoben. Der für dieses bestimmte Kanal, der in O endigt, wird während der Einführung durch einen Mandrin verschlossen. Liegt der Schnabel in der Blase, so nimmt man durch diesen Kanal die Spülung der Blase vor und führt, wenn der Inhalt klar ist, das Fernrohr ein. Außerdem ist noch eine doppelläufige Spülvorrichtung angebracht, die man ähnlich wie beim Irrigationscystoskop dazu benutzen kann, während der Untersuchung der Blase Wasser durchzuspritzen, die aber auch zur Einführung von Kathetern in die Ureteren geeignet sein sollen. Wir kommen auf diesen Punkt zurück.

Als besonderer Vorzug dieses Instrumentes wird das große Gesichtsfeld gerühmt: man könne damit den größten Teil der Blase mit einem Blick überschauen, auch eigne es sich besonders zur Untersuchung des Fundus (Fig. 24).

Ich kann mich diesem Lobe nicht anschließen. Nachdem ich das Instrument geprüft habe, finde ich einmal, daß das Kaliber viel zu dick und der Schnabel zu lang ist. Es ist schwer und nur unter

Schmerzen des Patienten zu hantieren, wenn man andere Teile als den Fundus besichtigen will. Gewisse Teile der Blase können damit überhaupt nicht zu Gesicht gebracht werden. Das Gesichtsfeld ist nicht größer als das bei unseren gebräuchlichen Instrumenten. Es ist gänzlich ungeeignet zur Sondierung der Ureteren, — kurz, es hat nur Nachteile, aber keine Vorzüge gegenüber den vorher beschriebenen Apparaten.

7. Die Lohnsteinsche Modifikation.

Ausgehend von der Tatsache, daß die Untersuchung mit dem gewöhnlichen Nitze-Cystoskop 1 mehrfach später zu besprechende Übelstände darbietet, hat Dr. Lohnstein ein Cystoskop konstruiert, das sich von dem Nitzeschen durch die veränderte Lage der Edisonlampe unterscheidet. Auf den Schaft wird eine Edisonlampe (Fig. 25) aufgeschraubt, welche nach ihrer Befestigung die geradlinige Verlängerung des Schaftes bildet und sich oberhalb des Prismas P befindet. Die Lampe T ist distalwärts mit einem Metallfortsatz S versehen, dessen Form und Dimensionen im allgemeinen dem Schnabel der gebräuchlichen Cystoskope entsprechen, jedoch je nach dem Bedürfnis beliebig verändert werden können. Es unterscheidet sich also von dem Cystoskop 1 durch die relative Lagerung von Prisma und Lampe zueinander und dadurch, daß der Schnabel des In-



Fig. 23.
Das Megaloskop Boisseau du Rochers.

strumentes nur als Führung dient, ohne gleichzeitig die Lichtquelle zu enthalten. — Es sei nur diese technische Seite des Instrumentes erwähnt. Ob es Vorteile gewährt, werden die späteren Betrachtungen zeigen.

8. Die Güterbocksche Modifikation.

Auch Güterbock hat eine Modifikation des Nitzeschen Cystoskops vorgenommen. Es hat die Form eines kurzschnabeligen Metallkatheters und stimmt in beiden Hauptprinzipien der Beleuchtung durch eine Edisonlampe und der Vergrößerung des Gesichtsfeldes durch ein Fernrohr mit dem Nitzeschen Cystoskop überein. Die Unterschiede gegenüber dem letzteren liegen darin, daß Lampe, Prisma und Fernrohr zusammen in einen Mandrin eingearbeitet sind, der in

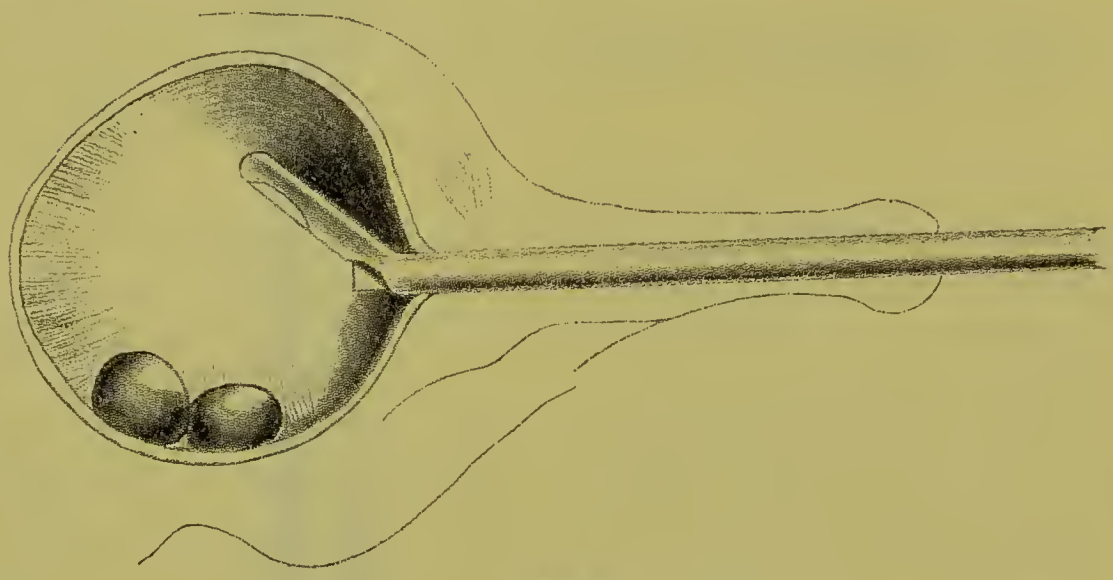

Fig. 24.
Blick durch Boisseaus Cystoskop.

den in die Blase eingeführten Metallkatheter eingeschoben wird (Fig. 26). Die Öffnung für das Edisonlämpchen F und das Prisma B befinden sich beide wie bei Lohnstein am Schaft des Instrumentes der Konkavität entsprechend, und zwar das Fenster für das Lämpchen dicht am Übergang des Schaftes in den Schnabel, das für das Prisma mehr peripher in der üblichen Entfernung von jenem, wie bei Boisseau du Rochers Megaloskop, aber Beleuchtungs- und optischer Apparat sind von dem mit diesen zwei Fenstern versehenen Katheterrohr trennbar. Die Edisonlampe und das Fernrohr befinden sich den Fenstern entsprechend in einem hohlen, geradlinigen Mandrin C, welcher wasserdicht in den Schaft des Katheterrohrs paßt und genau bis zum Abgang des solid konstruierten Schnabels S reicht.

Das Katheterrohr soll nun nicht sogleich mit dem Cystoskopmandrin C, sondern mit einem anderen ebenfalls geraden, wasserdicht

schließenden, bis ans Ende des Schaftes reichenden Mandrin M eingeführt werden. Dieser Mandrin ist hohl und hat an seinem vesikalen Ende einige kleine Öffnungen O, an seinem äußeren Teile befindet sich ein seitliches Ausflußrohr mit Hahn (Z). Das Ende ist nach außen

Fig. 25.
Lohnsteins Modifikation.

Fig. 26.
Güterbocks Modifikation.

völlig offen, so daß die Spitze einer Spritze oder eines Irrigationsschlauches angesetzt werden kann. Dieser Mandrin dient zum Ausspülen der Blase als Vorakt ihrer künstlichen Beleuchtung. Ist diese Flüssigkeit klar, so zieht man diesen Mandrin heraus und führt den Cystoskopmandrin ein.

Dies Instrument bietet neben einigen Mängeln gewisse Vorzüge vor den gewöhnlichen Cystoskopen, bei denen Lampe und Prisma vom Metallrohr untrennbar sind. Doch würde ich raten, den Spülmandrin ganz fortzulassen. Man kann durch den Hohlkatheter die Blase ausspülen und reinigen, und zwar kann man das besser als durch den Spülmandrin, da die Öffnungen größer sind, also Schleim und andere Unsauberkeiten der Blase sich besser entfernen lassen als durch die dünnen Öffnungen des Spülmandrins.

Der Cystoskopmandrin muß leicht in den Hohlkatheter einschiebbar sein. Die stoßenden Bewegungen, die unvermeidlich sind, sobald sich das eine Rohr schwer in das andere einfügt, verursachen dem Kranken Schmerzen und erschweren die Untersuchung. Auch muß das ganze Instrument stärker im Kaliber gearbeitet sein, damit das Gesichtsfeld die Größe behält, die es bei dem gewöhnlichen Cystoskop hat.

Um zu verhindern, daß, ehe man den Cystoskopmandrin einführt, das Wasser aus der Blase herausläuft, muß man den Hohlkatheter mit dem Schnabel bis zum Blasenhals zurückziehen, so daß das Auge desselben in der Harnröhre liegt. Dann bleibt die Flüssigkeit in der Blase.

Das hat aber auch sein Unangenehmes, denn abgesehen davon, daß dies Hin- und Herziehen dem Kranken Schmerzen verursacht, entstehen dadurch leicht Blutungen. Der größte Nachteil aber bleibt der, daß die Verminderung des Kalibers des eigentlichen Cystoskops, die dadurch bedingt ist, daß dieses von dem Hohlkatheter umgeben ist, eine kleinere Lampe und ein kleineres Prisma erforderlich macht, wodurch das Licht schwächer und das Gesichtsfeld kleiner wird. Beide Nachteile lassen sich nur ausgleichen, wenn man ein stärkeres Kaliber wählt.

Deshalb ist man von dieser Güterbocksehen Einrichtung mehr und mehr zurückgekommen, sie ist ersetzt durch das Evakuationscystoskop von Nitze und die sinnreiche Modifikation von Schlagintweit.

9. Das Nitzesche Evakuationscystoskop.

Dieses Instrument unterscheidet sich von der Güterbocksehen Art dadurch, daß die Lampe auf dem hohlen Metallkatheter sitzt und nur das Prisma mit optischem Apparat in Form eines Mandrins in den ersteren eingeschoben wird. Dadurch ist eine viel größere, helleres Licht gebende Lampe möglich; denn diese kann die Zirkumferenz des Metallkatheters haben. Nitze will dieses Instrument nach der Lithotripsie angewendet wissen; nach der Zertrümmerung wird der dicke Metallkatheter eingeführt, durch ihn werden die Bröckel ausgepumpt, die Blase wieder mit Wasser gefüllt, und nun wird der

Cystoskopmandrin eingeschoben und man kann oder soll in der Blase sehen können, ob sie ganz von den Steinen befreit ist. Das bleibt aber oft ein frommer Wunsch. Nach der Lithotripsie ist die Vesika meist so schmutzig, die Schleimhaut aufgelockert und blutig tingiert, so daß man kein deutliches Bild erhält, das mit Sicherheit zu sagen erlaubte: „Hier sind keine größeren Trümmer mehr vorhanden.“ Ich ziehe es vor, einige Tage nach der Lithotripsie eine Revision mit dem gewöhnlichen Cystoskop vorzunehmen.

10. Der Schlagintweitsche Cystoskoptypus.

Die Schlagintweitsche Modifikation des gewöhnlichen Cystoskopes besteht im wesentlichen darin, daß an das eben geschilderte Evakuationscystoskop Nitzes eine Spülvorrichtung angebracht ist, die durch eine einfache Hahnregulierung in Gang gesetzt werden kann. Figur 27 wird das Gesagte verständlich machen. Der Ablauf a (Fig. 27) ist um die Achse des Instrumentes drehbar. Vom Irrigator i geht ein Schlauch zu dem metallenen Wechselhahn W (siehe Fig. 28), dessen

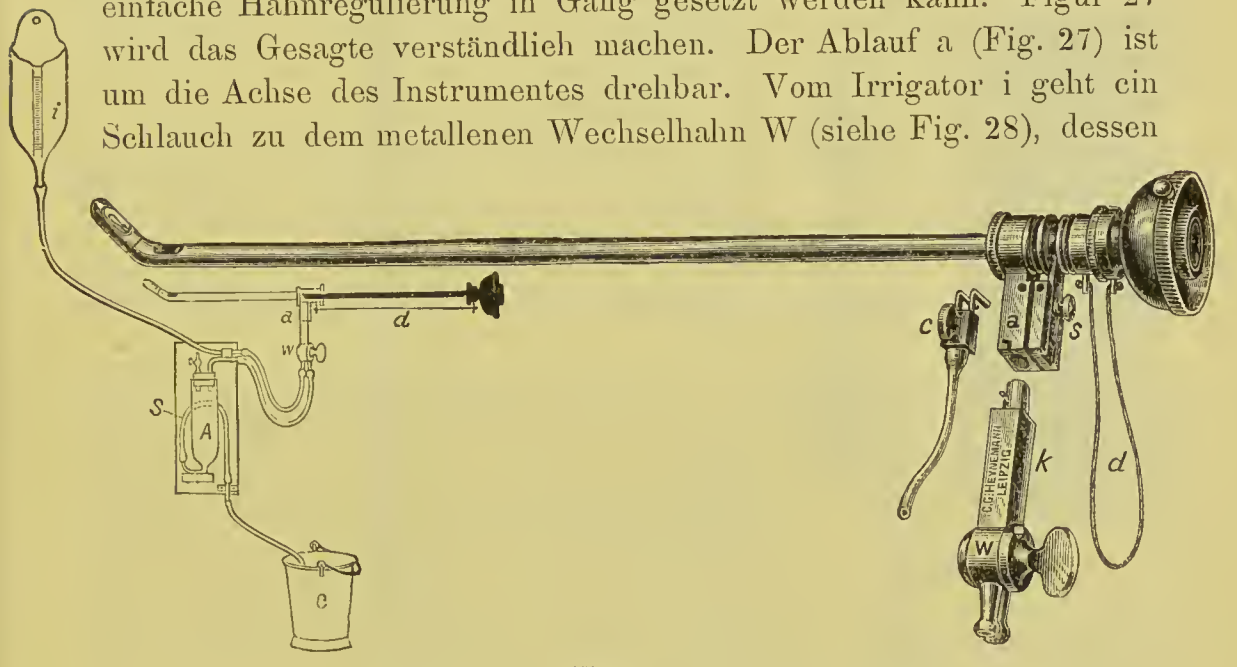

Fig. 27.

Hauptkanal K vermittels Bajonettverschlusses an den drehbaren Ablauf des Cystoskopes wasserdicht angesteckt werden kann. Von dem Kanal des Wechselhahns führt ein Schlauchstück zu einem zirka 200 ccm haltenden Glaszylinder (Fig. 27), der am Untersuchungsstahl befestigt wird. Das Ablaufrohr s (Fig. 28) dieses Zylinders bildet, bevor es in einen am Boden stehenden Eimer e (Fig. 27) führt, einen kleinen Syphon A, so daß immer der letzte Rest der einlaufenden Flüssigkeit darin bleibt und deren eventuelle Trübungen erkannt werden können.

Das Verfahren geht nach Schlagintweit wie folgt vor sich:

1. Das Instrument (Fig. 27) wird dem Patienten mit vollständig eingeschobener Optik eingeführt.

2. Der Wechselhahn wird angesteckt.

3. Der optische Teil wird soweit herausgezogen, bis sich das Seidenschnürchen d (Fig. 27) spannt. In dieser Stellung der Optik ist der seitliche Ablauf a (Fig. 27) offen.

4. Der Wechselhahn wird nach dem Syphon zu geöffnet. Sofort fließt der Blaseninhalt dahin ab. Ist die Blase leer, so stellt man

5. den Hahn auf den Irrigator. Nun strömt die Spülflüssigkeit in die Blase. Sobald Drang eintritt, stellt man den Hahn wieder auf den Syphon und läßt ablaufen. So geht es abwechselnd fort, bis der zuletzt erhaltene Syphoninhalt klar ist.

6. Man läßt die Blase nochmals volllaufen, bis wieder Drang entsteht und läßt dann wieder etwas ab, um zu entspannen.

7. Man schiebt die Optik wieder ein und die Besichtigung kann beginnen.

Trübung, Blutung, Drang u. s. w. ist sofort durch Wiederholung der Akte 4—7 zu beseitigen, ohne daß das Instrument aus der Blase herausgezogen werden muß.

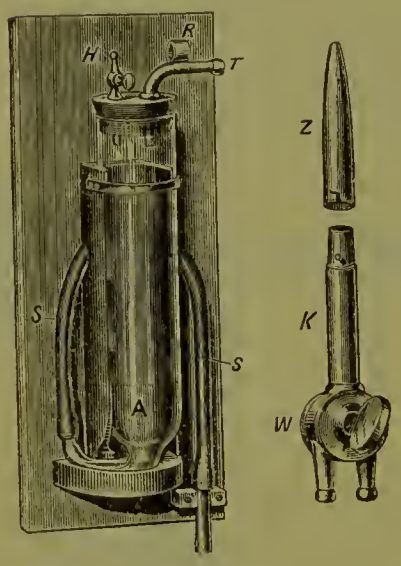

Fig. 28.

Diese ganze Einrichtung ist sehr sinnreich und gut brauchbar besonders für denjenigen, der ohne Assistenz arbeiten muß. Denn die Spülung und Klärung geschieht nur durch Hin- und Herdrehen eines Hahnes.

Ist diese Bequemlichkeit nun auch viel wert, so teilt diese Schlagintweitsche Einrichtung mit dem Güterbocksehen und dem Evakuationseystoskop Nitzes den Übelstand, daß man nicht spülen kann, während man durch das Cystoskop hindurchsieht. Die Klärung des Gesichtsfeldes geschieht vorher; während der Spülung ist ja die Optik entfernt.

Das Durchsehen während des Spülens ist aber oft wichtig, z. B. bekommt man Tumorteile, die sich auf das Prisma legen, nur aus dem Gesichtsfeld heraus, wenn der Strom des Wassers über das Prisma dahinfährt. Für solche Fälle und auch oft für starke Blutungen ist die Nitzesche Einrichtung des Irrigationcystoskopes, bei der man sieht, während gespült wird, nicht zu entbehren.

Diesem Irrigationsinstrument haftet aber ein anderer gewichtiger Fehler an, man kann sie unmöglich desinfizieren. Das einfache Cystoskop kann man, wie beschrieben werden wird (siehe Seite 59), durch Abreiben mit Seifenspiritus steril machen. Wie aber soll man den engen Kanal reinigen! In dem engen Kanal bleiben Blut- und Eiterteile mit den Mikroorganismen haften und bilden eine offensichtliche

Infektionsgefahr. Man müßte Dampf verwenden, diesen aber verträgt das Cystoskop nicht.

Ich habe mich aus diesen Gründen entschlossen, das Irrigationscystoskop zu modifizieren.

11. Die Caspersche Modifikation des Irrigationscystokopes.

Das Wesentliche dieses Instrumentes besteht darin, daß der Irrigationskanal vom Cystoskop abnehmbar ist. Aus der



Fig. 29. Irrigationscystoskop nach Casper. O Okular. H Hahn. I Irrigationskanal. P Prisma. L Lampe. S Schieber, der den Irrigationskanal am Cystoskop befestigt.

Zeichnung (siehe Fig. 29) wird die Einrichtung verständlich. In Fig. a² ist der Irrigationskanal (I) vom Cystoskop getrennt, er hat ein ziem-

liches Lumen, so daß ein ordentlicher Wasserstrahl durchgebracht werden kann. Es wird wie ein gewöhnliches Metallinstrument gekocht und dann in sterilem Zustande vermittelst des Schiebers S am Cystoskop befestigt (siehe Fig. 29 a[1]). Hinter dem Prisma P ist ein kleiner Metallzapfen, in welchen der Irrigationskanal I eingelassen wird. Das Ganze bildet dann ein vollkommen rundes, glattwandiges Cystoskop vom Durchmesser 23 Charrière. Am Kanal (I) ist ein Hahn (H) angebracht, durch den die Irrigationsvorrichtung nach Bedarf geöffnet oder geschlossen werden kann.

Dieses einfache Instrument hat alle Vorzüge des früheren Nitzeschen Irrigationscystoskopes ohne die Fehler: Es kann völlig sterilisiert werden, man kann mit ihm ordentlich irrigieren und kann während der Irrigation durchsehen. Es wird von der Firma W. A. Hirschmann-Berlin verfertigt.

12. Das Kutnersche Demonstrationscystoskop.

Um den Lernenden dasselbe cystoskopische Bild zu zeigen, das vom Lehrer im Augenblick eingestellt ist, hat Kutner (Berlin) in Gemeinschaft mit Dr. A. Köhler (Jena) einen besonderen Demonstrationsapparat konstruiert, dessen Vorteile für sich selbst sprechen. Über die Gründe, die Kutner zur Konstruktion dieses Apparates veranlaßt haben, über die Art des Instrumentes und seine Verwendung schreibt derselbe:[1]) „Eigenbewegungen der Blase und geringe Bewegungen des Patienten verschieben das Gesichtsfeld unverzüglich, da bei der dem optischen Apparate des Cystoskopes eigenen Vergrößerung minimale Verlagerungen desselben ausreichen, um eine ganz andere Stelle des Blaseninneren zur Anschauung zu bringen. Unter diesen Umständen wurde es von vielen als ein Bedürfnis empfunden, ein Cystoskop oder in Verbindung mit demselben eine Vorrichtung zu besitzen, welche gleichzeitig mehreren Untersuchenden ermöglicht, das Blaseninnere zu beobachten. Diesem Zwecke dient der nachfolgend beschriebene einfache Apparat.

Das dünne und längste Rohr der Zeichnung stellt, wie jedem Kundigen sofort erkennbar ist, den optischen Apparat des Nitzeschen Cystoskopes dar. Das totalreflektierende Prisma P (siehe Bild 30) erzeugt ein auf der Achse des Cystoskopes gelegenes Spiegelbild I des Objekts. Das unmittelbar hinter dem Prisma P stehende System 1 entwirft ein verkleinertes, umgekehrtes Bild dieses Spiegelbildes bei II. Die Linse 2 projiziert dieses Bildchen II nach III; hierbei findet eine abermalige Umkehrung statt, so daß Bild III wieder die

1) Oberländersches Zentralblatt für Harn- und Sexualorgane. Bd. XIV. No. I. 1903.

gleiche Lage hat, wie Bild I. Bei dem gewöhnlichen Gebrauch des Cystoskopes betrachtet der Beobachter dieses Bild III durch die als Okular wirkende Linse 3.

Soll aber das Bild III gleichzeitig von zwei verschiedenen Beobachtern gesehen werden, so muß der in der Figur rechts von der Linse 3 dargestellte Doppeltubus über dem Okular angeschraubt werden. Er besteht aus zwei zueinander senkrecht stehenden Röhren, von denen die kürzere die gerade Verlängerung des Cystoskoprohres bildet. Jeder Tubus enthält ein kleines Fernrohr; wo die Achsen der beiden Fernrohre sich schneiden, ist ein kleiner unbelegter Spiegel angebracht. Der Spiegel ist in der Figur unter 45° gegen die Achse geneigt dargestellt, wie es bei dem ersten Versuchsmodell der Fall war; bei dem zweiten Modell ist ein Neigungswinkel von 30° gewählt

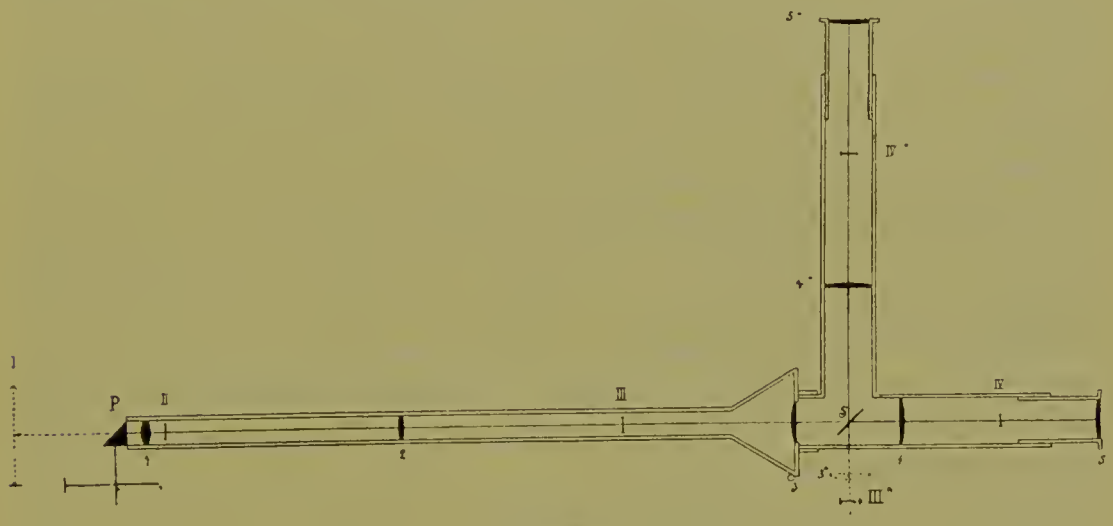

Fig. 30.
Cystoskopischer Demonstrationsapparat nach Kuttner.

worden. Er spaltet jeden aus dem Cystoskop austretenden Lichtstrahl in zwei Teile. Der eine Teil tritt durch den Spiegel hindurch in das Fernrohr ein, das in der Verlängerung des Cystoskoprohres liegt. Das Objektiv dieses Fernrohrs 4 bildet zusammen mit dem Okular des Cystoskopes das oben mehrfach erwähnte Bild III in IV ab, und dieses Bild IV betrachtet der eine Beobachter durch das Okular 5. Der andere Teil der Lichtstrahlen wird von den beiden Flächen des durchsichtigen Spiegels in das zweite Fernrohr zurückgeworfen: der Spiegel verlegt gewissermaßen das Okular 3 nach 3* und das Bild III nach III*. Diesen Spiegelbildern gegenüber verhält sich das zweite, aus dem Objektiv 4* und dem Okular 5* zusammengesetzte Fernrohr gerade so, wie das erste Fernrohr gegenüber dem Okular 3 und dem Bilde III, d. h. hinter dem Objektiv 4* entsteht ein Bild von III* bei IV*, und dieses Bild IV* betrachtet der zweite Beobachter durch das Okular 5*.

Eine Vergrößerung des Bildes führen beide Fernrohre nicht herbei, die Bilder erscheinen in ihnen gerade so groß, wie bei der Beobachtung mit dem Cystoskope allein, ohne Doppeltubus.

Die beiden Fernrohre sind auf unendlich eingestellt, d. h. so, daß ein normalsichtiger Beobachter ein weit entferntes Objekt ohne weiteres deutlich sieht, wenn er das Instrument allein, also ohne Cystoskop, benutzt. Diese Einstellung ist nötig, um zu verhindern, daß Doppelbilder in dem seitlichen Tubus entstehen. Beobachter, die zum deutlichen Erkennen weit entfernter Objekte eine Brille nötig haben, müssen diese Brille auch beim Gebrauch des Apparates benutzen.

Der Apparat kann an jedem beliebigen Cystoskope angesetzt werden, nachdem in seinem äußeren Trichter ein passendes Schraubengewinde eingeschnitten worden ist. Bei manchen Cystoskopen, z. B. bei denen von der Firma Louis & H. Löwenstein in den Handel gebrachten, ist ein solches Schraubengewinde außen bereits vorhanden, welches für gewöhnlich zum Aufschrauben einer Metallkappe zwecks Schutzes des optischen Apparates dient. Nach diesem vorhandenen Schraubengewinde kann dasjenige des anzuschraubenden Demonstrationsapparates leicht eingerichtet werden, so daß sich die Anbringung eines besonderen Schraubengewindes erübrigt. Bei den zum Verkauf kommenden Demonstrationsapparaten ist ein besonderes Verbindungsstück mittels dreier Schrauben befestigt, das leicht abgenommen werden kann, wenn man die Schrauben löst. Diese Einrichtung ermöglicht den Lieferanten der Cystoskope, das für ihre Instrumente passende Gewinde an diesem Verbindungsstücke anzubringen, ohne daß sie genötigt sind, weitere Manipulationen an dem Cystoskope selbst vorzunehmen. Übrigens kann diese kleine technische Arbeit auch von jedem Mechaniker an Ort und Stelle gemacht werden. Somit ist jedes Cystoskop durch Anschrauben des Apparates sofort in ein Demonstrationscystoskop zu verwandeln, wobei das Instrument infolge der oben erwähnten Vorrichtung zum Ausschalten der spiegelnden Platte zugleich für Demonstrations- und für Untersuchungszwecke benutzt werden kann.

Die Versuchsmodelle sind in der optischen Werkstatt von Karl Zeiss (Jena) hergestellt; dieselbe Firma hat auch die fabrikmäßige Herstellung des Apparates übernommen, welcher (zum Preise von Mk. 60.—) durch jede Instrumentenhandlung bezogen werden kann."

Ich habe den Apparat wiederholt geprüft und ihn als durchaus zweckentsprechend gefunden.

Über ein ähnliches von mir konstruiertes Instrument, das hauptsächlich photographischen Zwecken dienen soll, berichte ich später.

13. Das retrograde Cystoskop von Schlagintweit.

Es wurde oben hervorgehoben, daß bei der Beleuchtung mit dem gewöhnlichen Nitzeschen Cystoskop einzelne Partien der Blase, speziell die Umgebung des Sphincters nicht gesehen werden können. Deshalb hatte auch schon Nitze mehrere Instrumente konstruiert, seine Modelle 2 und 3 sind aber nie in Gebrauch gekommen.

Schlagintweit[1]) hat nun in äußerst geschickter Weise das Problem gelöst, er hat ein Instrument konstruiert, mit dem man nach seiner Meinung imstande ist, „das Orifieium internum, die Blasenöffnung samt dem durchtretenden blitzenden Schaft des Cystoskops direkt von hinten in der Richtung der Cystoskopachse so zu übersehen, als ob man in der Blase stünde und die Augen nach der Harnröhrenmündung gerichtet hätte. Zugleich wurde bei der Konstruktion erreicht, daß man mit ein und demselben bereits in die Blase eingeführten Instrument durch eine minimale Verschiebung des optischen Rohres ganz nach Belieben in jedem Augenblick einmal wie mit einem gewöhnlichen Cystoskope nach der Seite und dann wieder retrograd nach der Harnröhrenmündung sehen kann. Für das neue Instrument gibt es keine unsichtbare Stelle der Blase mehr. Stellen, die sonst nur teilweise sichtbar waren, und dann meist nur in starker Verzeichnung, darunter gerade die wichtigsten, wie das Gesamtbild des Orificiums, hypertrophische Prostatawülste und Lappen, die dunklen Tiefen postprostatischer Taschen mit ihren Schlupfwinkeln für Blasensteine, liegen nun offen ohne Verzeichnung mit derselben Klarheit wie die übrigen cystoskopischen Bilder vor unserem Auge."

Den Grundtyp seiner Kathetercystoskope hat Schlagintweit auch für das retrograde Cystoskop gewählt (siehe Fig. 31, 1).

Das retrograde Sehen wird dadurch erzeugt, daß beim Vorschieben des optischen Rohres (O) im Katheterrohr (K) ein an der Spitze des optischen Rohres angelenkter Prismenspiegel (P) nach vorn klappt (Fig. 31, 2) und den Strahlengang nochmals rechtwinklig nach vorne bricht, so daß man auf dem Schafte entlang sieht (Fig. 31, 3). Zieht man das optische Rohr wieder um 5 mm, was durch Anschlag (A) markiert ist, zurück, so sieht man wie sonst, da der Klappspiegel wieder zurückfällt (Fig. 31, 1). Bei den Cystoskopen neuester Ausführung ist noch eine Verbesserung in der Weise angebracht, daß die in Figur 31, 1 bei P

1) Zentralblatt für die Krankheiten der Harn- und Sexualorgane. Bd. XIV. Heft 4, 1903.

sichtbare Prismaöffnung während der Ein- oder Ausführung des Instruments zu verdecken geht. Der optische Apparat O wird nicht mit dem Prisma P nach oben, wie Figur 31, 1 zeigt, in das Katheterteil K eingeführt, sondern umgekehrt. Dieserhalb ist bei der Kerbe E ein für den Stift A passender Lochanschlag angebracht, in welchem, veranlaßt durch Drehen der Optik O, der Stift A fixiert wird. Hierdurch kommt die Rückseite des Prismas P nach oben und füllt genau die Katheteröffnung bei P aus. Nach der Einführung in die Blase ziehe man den optischen Apparat soweit zurück, bis der Stift A wieder frei ist, drehe dann die Optik und manipuliere für Fig. 31, 2 und 3 wie vorher beschrieben. Bei Herausnahme des Instruments wird in derselben Weise verfahren.

Über die Konstruktion schreibt Schlagintweit: „Oberflächlich betrachtet schien also nichts weiter nötig gewesen zu sein, als ein zweites Prisma auf das erste zu stellen. Dies scheitert aber an den optischen Eigenheiten des cystoskopischen Objektivs. Der Bildwinkel desselben ist nämlich so groß, daß der zweite Prismenspiegel sehr viel größer als der erste sein müßte, um das ganze Bild zu fassen. Er müßte so groß sein, daß er nicht mehr durch die Harnröhre eingeführt werden könnte. Ich habe deshalb eine Umstellung der Linsen unter Beibehaltung ihrer Entfernung vorgenommen, nämlich die Hauptfrontlinse an die Seite, das erste Prisma dahintergestellt, die zweite Linse an der alten Stelle belassen. Hiermit löste ich auch die zweite Forderung, daß dasselbe eingeführte Instrument beliebig als gewöhnliches Cystoskop oder als retrogrades wirkt.

Folgendermaßen ist die Handhabung, die schneller ausgeführt als beschrieben ist:

1. Optischer Teil (O), an dem das Spannschnürchen (S) belassen wird, und Katheterteil (K) sollen getrennt aufbewahrt werden, damit die Dichtung in D ihre Elastizität beibehält. Vor Gebrauch steckt man die Teile bis zum ersten Anschlag für das gewöhnliche Sehen ineinander, hängt das Spannschnürchen (S) in die Kerbe (E) des Katheterteils ein und führt das nunmehr wie jedes andere Cystoskop glatte Instrument ohne jede Vorbereitung in die Blase ein.

2. Man steckt den Wechselhahn (W), der den Handgriff des Instrumentes bildet und mit dem seitlichen Ablauf (U) um die Achse des Instrumentes drehbar ist, an diesen Ablauf (Bajonettverschluß).

3. Die Optik wird zurückgezogen, bis sich das Schnürchen (S) spannt. Sofort stürzt nun der Blaseninhalt durch den einen Kanal des Wechselhahns in die kleine Testglaskugel (T), zeigt hier seine etwaige Trübung und läuft dann in einen am Boden stehenden Eimer ab. Je länger dieser Ablaufschlauch (F), desto rapider und reißender die Spülung.

4. Man stellt nun den Wechselhahn, dessen anderer Tubus (1) mit einem (Oxycyanat 1 : 5000 haltenden) Irrigator in Verbindung steht, auf Irrigator, wodurch die Blase sich füllt, dann wieder auf Ablauf, bis der zuletzt im Testglas erscheinende Urin klar ist. Man füllt dann nochmals. Die ganze Klärung geschieht also durch Hin-

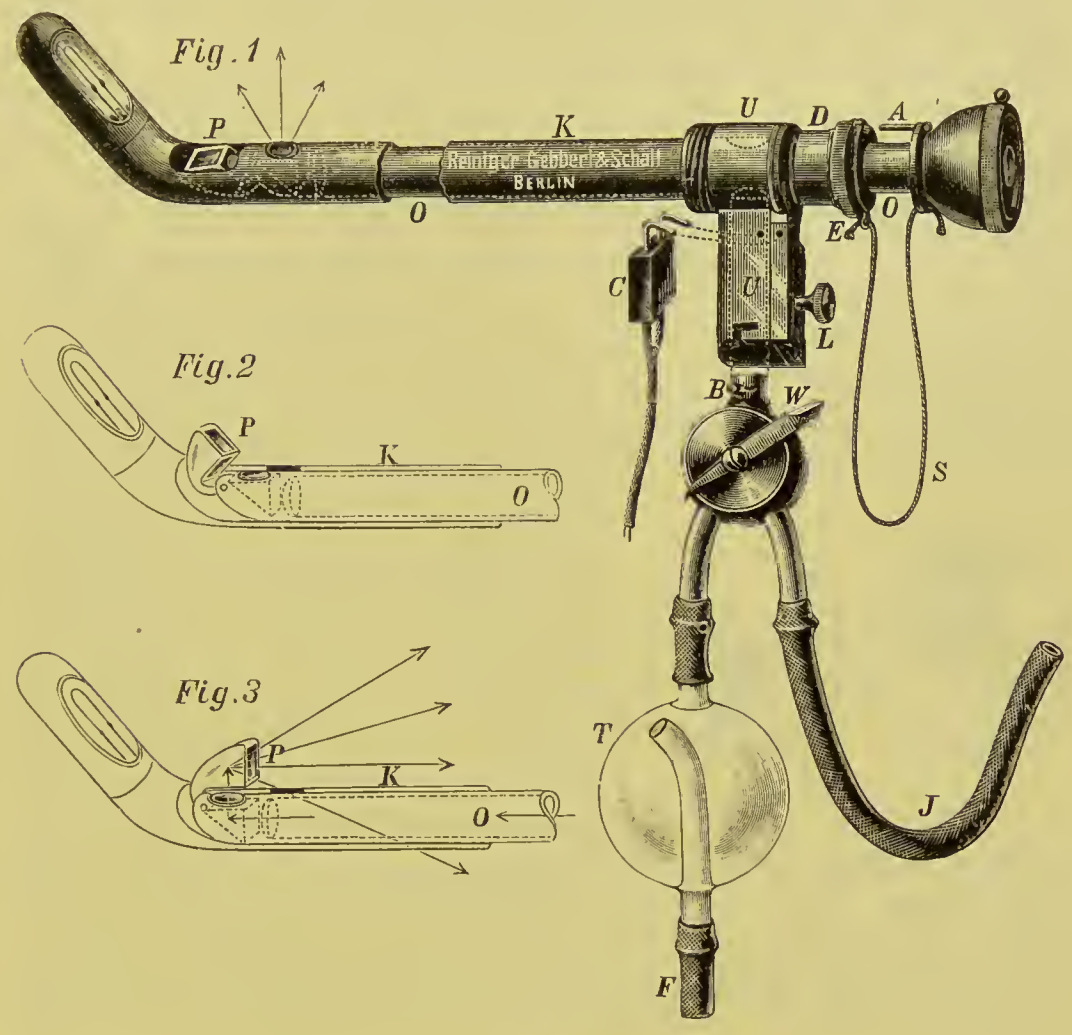

Fig. 31.

und Herdrehen des Wechselhahns. Am besten geht das, wenn man die Blase nie ganz füllt und nie ganz entleert, so daß der Patient wenig davon empfindet.

5. a) Man schiebt die Optik wieder vor, und zwar zum gewöhnlichen Sehen bis zum ersten Anschlag, bei dem das Klappprisma noch nicht hereinklappt (Fig. 31, 1).

b) Will man retrograd sehen, so schiebt man die Optik ganz ein, wodurch sich das Klappprisma vorlegt (Fig. 31, 3).

6. Man steckt den Lichtkontakt (C), welcher ohne Ruck und Federung gleitet, an und schließt den Lichtschlüssel (L).

7. Will man das Instrument herausnehmen, so stellt man die Optik wieder auf gewöhnliches Sehen, damit das Klappprisma nicht vorsteht.

8. Beseitigung von Trübungen, Blutungen, Harndrang, Abwaschung der durch Eiter, Blut, Gewebsfetzen belegten Lampe oder des Prismas mitten in der Untersuchung sind jeden Augenblick durch Wiederholung von 3. und 4. möglich.

Da man durch Hin- und Herschieben der Optik in schnellem Wechsel denselben Vorsprung, Tumor oder sonst eine auffällige Stelle der Blase einmal von der Seite, dann aber von hinten betrachten kann, so steigert das Instrument das Orientierungs- und Größenschätzungsvermögen des Untersuchers. Besonders hilft dabei der beim Drehen des Instrumentes immer sichtbar am Rande des retrograden Bildes mitwandernde Schaft, der, soweit er in die Blase ragt, mit Zentimeterteilung versehen ist. Diese sieht man ebenfalls direkt im retrograden Bilde mit. — Um einigermaßen zu zeigen, was das neue Instrument leistet, gebe ich von vielen nach der Natur aufgenommenen Skizzen folgende zwei (Fig. 32). Der schwarze Punkt an der Peripherie gibt bei allen Bildern die Richtung des Schnabels resp. des Klappprimas an. Fig. 32, 1 zeigt das gewöhnliche normale, feingefältelte Orificium mit dem durchtretenden Schaft, auf welchem man gegen den Bildrand, dem Prisma zunächst, das kleine Loch für die nichtretrograde Optikstellung und dann in feinen Querlinien (oder Löchern) die Zentimeterteilung sieht. Wenn der Patient den Schließmuskel kontrahiert, so sieht man, wie sich das Orificium irisartig um den Schaft zusammenzieht. In Fig. 32, 2 ist der Schnabel nach unten gekehrt. Man sieht die beiden Ureteren zugleich und das in diesem Falle (Urethritis posterior) stark gerötete und geschwellte Trigonum mit seiner Spitze in das Orificium verlaufen.

Fig. 32.

Das Instrument wird hergestellt von der Firma Reiniger, Gebbert & Schall, Berlin, Friedrichstr. 131. Seine Ausführung ist musterhaft. Die Helligkeit des retrograden Bildes ist um eine Nuance geringer, da ja das zweite Prisma etwas Licht absorbieren muß. Das Kaliber ist das gleiche wie bei meinen früheren mittleren Instrumenten, 22—24 Charr. Ich halte das retrograde Cystoskop einer universalen Anwendung fähig und glaube, daß es zur Erkenntnis der Erkrankungen des Orificiums der Blase unentbehrlich ist. Auch wird sich die retrograde Optik an Operationscystoskopen für das Orificium verwenden lassen. Seitdem wir das Instrument in so vollendeter Ausführung besitzen, haben wir alle Cystoskopien, die uns vorkamen, damit gemacht und sind sehr zufrieden mit seiner doppelten Leistungsfähigkeit."

Ich habe das retrograde Cystoskop geprüft und halte es für eine entschiedene Bereicherung unserer diagnostischen Hilfsmittel. Es bedarf für denjenigen, der zu cystoskopieren gewöhnt ist, nur geringer Übung, um mit dem Instrument arbeiten zu können. Auszusetzen habe ich nur die geringe Helligkeit des retrograden Bildes. Während das Cystoskop in gewöhnlicher Weise angewendet ein helles, vorzügliches Gesichtsfeld gibt, wird letzteres, sobald man das zweite Prisma vorschiebt, sehr dunkel. Hoffentlich gelingt es, diesem Übelstand abzuhelfen.

Was die Bedeutung der retrograden Cystoskopie betrifft (siehe die Bilder bei der Hypertrophia prostatae), so ist die Zeit zu einem Urteil darüber seit ihrer Einführung noch zu gering.

DRITTER ABSCHNITT.

Anatomie und Physiologie der Harnröhre und Harnblase.

Länge der Harnröhre, Kaliber derselben, Richtung derselben. Einführung des Cystoskops, drei Etappen genau wie die Einführung eines Metallkatheters. Lage der Blase, ihre Gestalt in leerem und gefülltem Zustande. Kapazität der Blase. Innenfläche der Blase, die untere Wand, Trigonum und Bas-fond. Ligam. interuretericum. Gleichgewichtslage des Cystoskops. Schwierigkeit der Einführung bei Prostatikern.

Für uns kommen nur diejenigen anatomischen Momente in Betracht, die für die Einführung eines Instrumentes in die Blase und für die Betrachtung derselben von Wichtigkeit sind.

Was zunächst die Harnröhre (des Mannes) betrifft, so wissen wir, daß sie eine Durchschnittslänge von 18—20 cm hat, von denen etwa 14 cm auf die sogenannte Urethra anterior, die bis zum Bulbus reicht, der Rest auf die Urethra posterior entfallen. Die Cystoskope müssen also, vom Trichter bis zum Beginn des Schnabels gerechnet, mindestens eine Länge von 20 cm haben, damit sich der Schnabel frei in der Blase bewegen kann. Kürzere Instrumente sind unbrauchbar. Wenn auch die Urethra in der Pars mobilis komprimiert werden kann, so ist doch damit zu rechnen, daß in gewissen pathologischen Fällen, die ganz besonders cystoskopischen Untersuchungen unterliegen, die Harnröhre sehr verlängert ist. Es leidet nun naturgemäß unter der Länge des Instrumentes die Lichtstärke desselben, so daß es wünschenswert ist, gewisse Schranken inne zu halten. 20—24 cm würde die vorteilhafteste Länge darstellen.

Das Kaliber der Harnröhre ist außerordentlich wechselnd. Bekanntlich ist das Orificium cutaneum die engste Stelle. Als Durchschnittsmaß desselben können wir (bei Erwachsenen) 22 der Charrière-schen Skala annehmen. Die gewöhnlichen Cystoskope, die keinem besonderen Zwecke dienen, sollen also nicht stärker als 22 Charrière

sein. Erfordert der Fall die Anwendung des Irrigationscystoskopes oder Uretercystoskopes, dann muß, wenn nötig, das Orificium gespalten und die Harnröhre vorher so dilatiert werden, daß eine Metallsonde Nr. 24 leicht passiert. Neuerdings gibt es sogar Irrigations- und Uretereystoskope, die Nr. 20 der Charrièreschen Skala nicht überschreiten, siehe mein Irrigationscystoskop Seite 35 und mein Ureter-

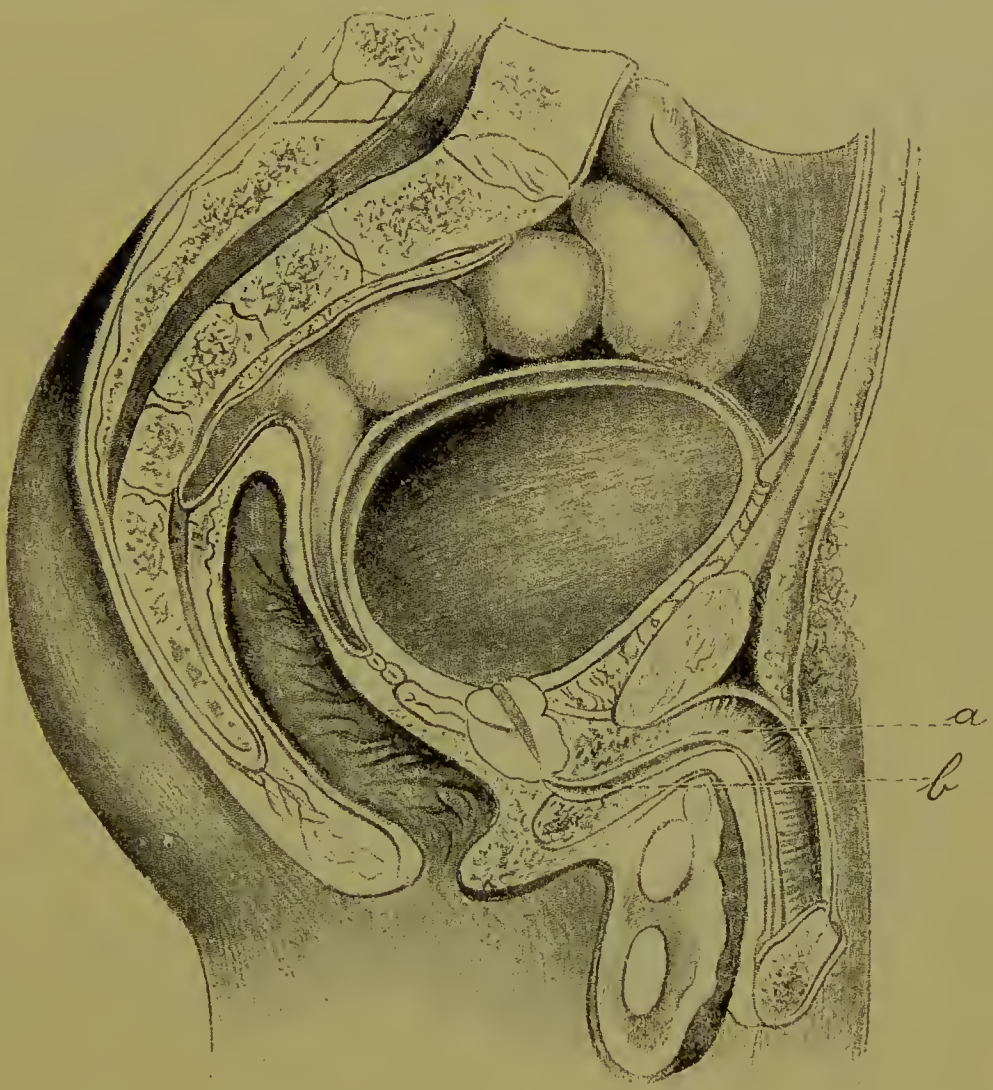

Fig. 33.
Richtung der Harnröhre.

cystoskop. Bei Kindern, die einer cystoskopischen Untersuchung unterworfen werden müssen, kann man natürlich nur schwächere Instrumente verwenden. Es gibt solche, die Nr. 16 der Charrèreschen Skala haben.

Die Richtung der Harnröhre ist bekanntlich die eines liegenden S (Fig. 33). Sie macht also zwei Bogen, von denen der erste (bei a) durch Elevieren des Penis vollkommen ausgeglichen wird, während der zweite (bei b), der um die Symphyse herumgeht, bestehen bleibt.

Die Cystoskope nun sind, ihrer Form nach betrachtet, kurzschnablige Metallsonden, ähnlich wie die üblichen Steinsonden. Sie werden wie diese eingeführt. Der kurze Schnabel muß den weiten Bogen (b Fig. 33) umschreiben, um in die Blase zu gelangen.

Die Einführung muß mit größter Schonung vorgenommen werden, denn die geringste Verletzung kann eine Blutung verursachen. Das Blut setzt sich auf das Prisma, klebt dort fest an, so daß es durch das umgebende Wasser in der Blase nicht fortgespült wird, und dann bekommt man natürlich kein ordentliches Bild. Das Gesichtsfeld ist trübe und diffus rot.

Eine Verletzung mit dem Cystoskop findet nun um so leichter statt, da der Schnabel und Schaft einen Winkel bilden. Man nehme deshalb die Einführung mit äußerster Langsamkeit und unter Vermeidung auch jeder Spur von Gewalt vor. Man vergegenwärtige sich die Einführung des Instrumentes durch die drei nebenbeigefügten Zeichnungen (Fig. 34, 35, 36).

Der erste Teil der Einführung bringt das Instrument bis zum Bulbus. Der äußere Trichter entfernt sich dabei wenig von der Bauchwand (Fig. 34). Im zweiten Teil überschreitet die Instrumentenspitze den Bulbus und dringt in die Pars membranacea ein; zur Erreichung dieses Zweckes ist es vorteilhaft, auf der konvexen Seite des Instrumentes, die man am Perineum durchfühlt, einen Druck nach oben auszuüben (Fig. 35 und 36). Im dritten Teil schiebt man das Instrument nach vorn, indem man gleichzeitig den Cystoskoptrichter noch mehr senkt (Fig. 36).

Die Harnblase liegt im kleinen Becken hinter der Symphyse; ihre Gestalt, Größe und Lage ist verschieden, je nachdem sie leer oder gefüllt ist. Während sie im leeren Zustande mit ihrem höchsten Teil den oberen Rand der Symphysis ossium pubis eben noch erreicht, erhebt sich bei der Füllung ihr oberer Abschnitt aus dem kleinen Becken und steigt oberhalb der Schoßbeine gegen den Nabel empor.

Ihre Gestalt gleicht in leerem Zustande einem aus gekrümmten Linien bestehenden gleichschenkeligen Dreieck und wird bei der Füllung eiförmig, derart, daß die große Achse dieses Ovoids vertikal und der spitzere Teil (Vertex) nach oben gerichtet ist, während der von vorn nach hinten gehende Durchmesser zum kleinsten wird.

Ihre physiologische Kapazität ist bei den einzelnen Individuen sehr verschieden, sie wechselt zwischen 200 und 600 cbcm. Während ihrer Füllung erweitern sich die verschiedenen Durchmesser, indem sich zuerst der transversale ad maximum (etwa 10 cm) ausdehnt. Ist dieses erreicht, so geht die weitere Vergrößerung auf Kosten der anderen Durchmesser vor sich. Die vordere Fläche der Blase ist frei vom Peritoneum. Hinter und über der Symphyse wird sie durch

eine starke Schicht dehnbaren Bindegewebes mit der vorderen Bauchwand verbunden. Die Dehnbarkeit dieser Bindegewebsmasse ist es, die der Blase gestattet, sich bei größerer Ausdehnung über die Symphyse zu erheben. Weiter abwärts tritt an die Stelle dieses losen Bindegewebes straffes, fibröses Gewebe, welches unter dem Namen der Ligamenta pubo-vesicalia beschrieben wird. Die hintere Fläche der Blase ist vom Bauchfell überzogen, welches von der oberen Wand

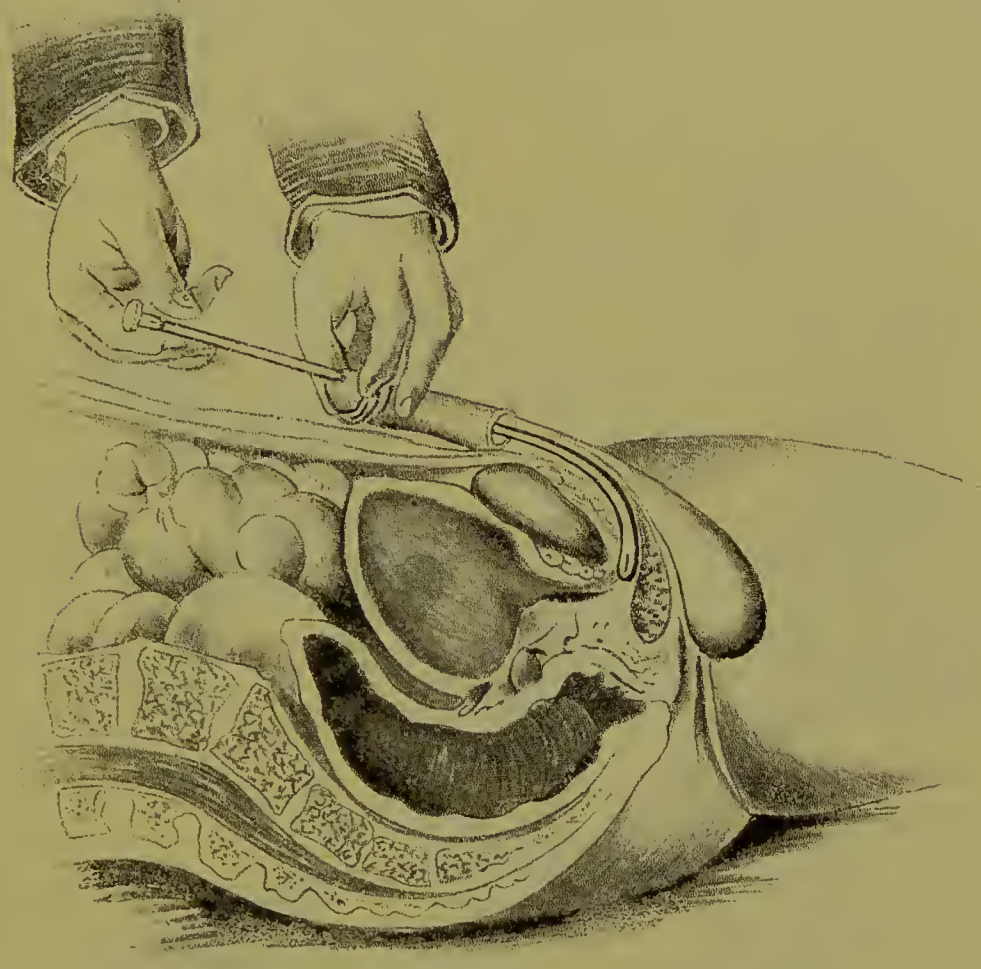

Fig. 34.
Einführung des Cystoskops. 1. Etappe.

auf sie übergeht und sich von ihrem untersten Teile beim Manne auf den Mastdarm, beim Weibe auf den Uterus weiter fortsetzt (Bardeleben).

Die Innenfläche der Blase ist im allgemeinen, besonders bei jüngeren Individuen, glatt; in seltenen Fällen sieht man minimale Vorsprünge, die etwas stärker entwickelten Muskelfasern, der inneren Schicht des Detrusor, entsprechen. Wir unterscheiden an der Innenfläche der Blase die vordere und hintere Wand, die obere und untere und die seitlichen Wände.

Die untere Wand (Blasenboden) wird wiederum in zwei Teile geteilt: den vorderen Teil derselben, das Trigonum (A), und den

hinteren, den Blasengrund, Bas-fond (B) genannt. Das Trigonum (Fig. 37) wird nach hinten begrenzt von einem mehr oder weniger prominenten Wulst, welcher den Blasengrund von einer Seite zur anderen quer durchschneidet (a a). Die Zeichnung (Fig. 37) gibt die Verhältnisse übertrieben wieder. Sowohl im cystoskopischen Bilde wie am Leichenpräparat ist der Querwulst weniger stark ausgeprägt.

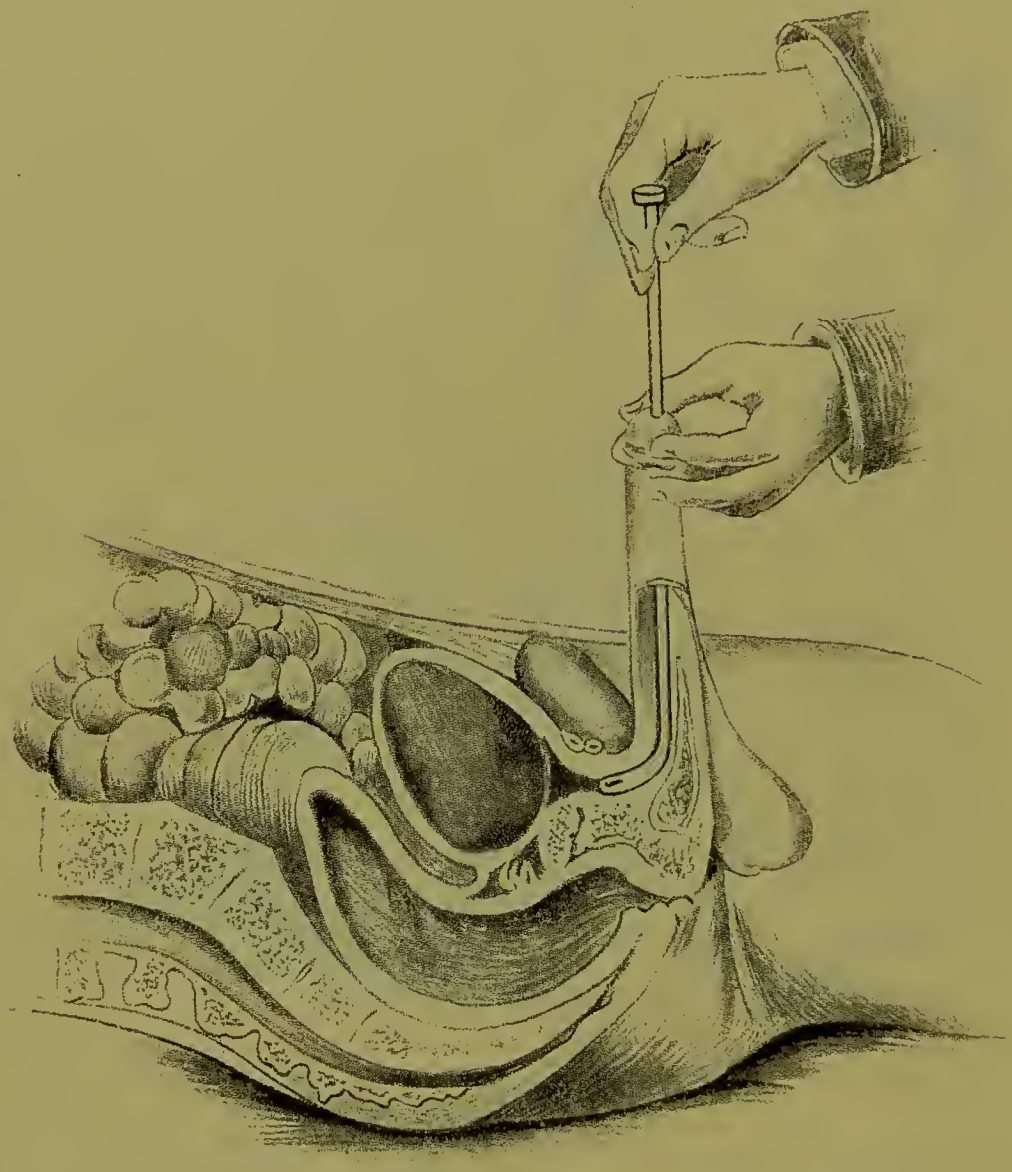

Fig. 35.
Einführung des Cystoskops. 2. Etappe.

Diesen strangförmigen Vorsprung nennen wir Ligamentum interuretericum. Seitlich, doch nicht ganz am Ende des Vorsprunges, mündet jederseits ein Harnleiter c c, deren Entfernung voneinander 2—$2^1/_2$ cm beträgt. Die Fortsetzung dieses Vorsprungs nennt man Harnleiterwulst oder (nach Tuchmann) Harnleiterklappe. Diese wird also jederseits begrenzt von der Ureterenmündung und der Seitenwand der Blase (a—c).

Die Schenkel des Trigonums, eines gleichschenkligen Dreiecks, dessen Basis wir soeben beschrieben haben, laufen nach vorn und vereinigen sich in der Harnröhrenöffnung. Sein Durchmesser von der Basis zur Spitze beträgt etwa 2—$2^1/_2$ cm. Das Ligamentum interureterieum bildet aber auch zugleich die vordere Begrenzung des Bas-fond (B), der nach hinten durch die hintere Blasenwand begrenzt wird. Dieselbe kennzeichnet sich durch ein stärker vorspringendes, halbmondförmiges, gegen den Bas-fond mit seiner Konkavität gerichtetes breiteres Muskelbündel (C). Die Entfernung dieses Muskelbündels vom Ligamentum interureterieum ist sehr gering und beträgt kaum mehr als 1—$1^1/_2$ cm.

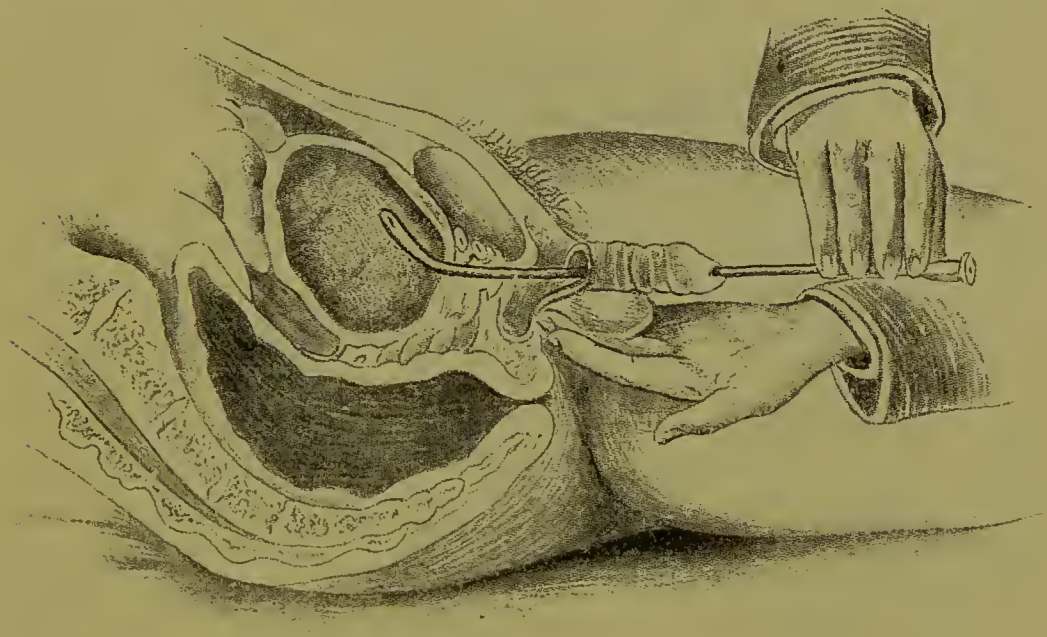

Fig. 36.
Einführung des Cystoskops. 3. Etappe.

Aus alledem geht hervor, daß der gesamte Blasenboden eine sehr geringe Ausdehnung hat, und Tuchmann fügt hinzu, daß auch seine Ausdehnbarkeit minimal ist. Man kann sich davon sehr leicht überzeugen, wenn man eine kurzschnabelige Metallsonde in der leeren Blase auf dem Blasenboden nach hinten vorschiebt. Man gelangt dann sehr bald an die hintere Blasenwand und bemerkt, daß eine ganz erhebliche Gewalt dazu gehört, um den hinteren Teil des Blasenbodens gegen den Mastdarm vorzudrängen. Diese Unnachgiebigkeit, die sich durch das feste Verwachsensein der Blasenwand mit ihrer Unterlage erklärt, bezieht sich aber nur auf den unteren Teil der hinteren Blasenwand. Weiter nach oben gelingt es leicht durch eine vorgeschobene Sonde, die Blasenwand nach hinten auszustülpen.

Wie der Bas-fond ist auch das Trigonum mit seiner Unterlage so fest verbunden, daß die Schleimhautfläche spiegelglatt ist. Nächstdem ist auch die vordere Wand noch ziemlich glatt, während

der obere Teil der hinteren Wand und die seitlichen Wände lockerer gefügt sind und deshalb zuweilen ein höckeriges, ja sogar faltiges Aussehen erkennen lassen.

Die Verhältnisse ändern sich nun, sobald die Füllung der Blase zunimmt. Die Veränderungen beziehen sich sowohl auf das Aussehen der Innenfläche der Blase wie auch auf ihre Lage. Von der Veränderung der Form ist bereits gesprochen worden. Bei den cystoskopischen Untersuchungen ist es wünschenswert — aus Gründen, die wir später kennen lernen werden —, die Beleuchtung bei einem gewissen Füllungsgrade der Blase vorzunehmen. Ist dieser stets der gleiche, so sind auch die Entfernungen der Blasenbilder vom Objektiv

Fig. 37.
Die untere Blasenwand (Blasenboden). (Schematisch dargestellt.)

mehr oder weniger gleich. So gewinnt man die Möglichkeit, die Größe des Gegenstandes im Verhältnis zu dem von ihm entworfenen Bilde annähernd abzuschätzen.

Im allgemeinen dürften 150—200 cbcm das geeignete Quantum, mit dem die Blase zu füllen ist, darstellen, wiewohl hiervon natürlich mehrfache Abweichungen sowohl nach oben wie nach unten vorkommen. Ist die Blase nun mit etwa 150 cbcm Wasser gefüllt, so gleichen sich die Faltungen, die sich vorher besonders an den seitlichen Wänden darboten, aus, und es bleiben nur leichte Vorsprünge als Zeichen der im leeren Zustande vorhandenen Faltungen übrig. Dies betrifft besonders die seitlichen Teile, während Vorderwand und Unterwand straff und glatt sind.

Die bei der Füllung der Blase sich zeigende Lageveränderung besteht in einem Aufwärtssteigen derselben; während sie in leerem Zustand im kleinen Becken liegt und kaum bis an den unteren Rand der Symphyse heranreicht, steigt sie um so höher aus dem kleinen Becken hervor, je mehr Flüssigkeit sich in ihr ansammelt, so daß sie bei 200 ccm Füllung etwa zur Mitte der Symphyse gekommen ist.

Natürlich richtet sich das des näheren danach, in welcher Lage die Blase sich vor der Füllung befand. Sie liegt bei Kindern anders als bei Erwachsenen, und bei Greisen, die eine vergrößerte Prostata haben, anders als bei jenen. Durch eine große Prostata wird der Blasenboden und damit die ganze Blase nach oben verschoben.

Führen wir nun ein kurzschnabliges Metallinstrument oder, was dasselbe sagen will, ein Cystoskop in die so gefüllte Blase nach beschriebener Art ein und überlassen dasselbe, sobald der Schnabel das Blasenkavum erreicht hat, sich selbst, so nimmt es eine dem jeweiligen Stand der Blase entsprechende Lage ein, die man treffend Gleichgewichtslage genannt hat. Wir wissen, daß wir, um ein Metallinstrument in die Blase zu bringen, den Sondenpavillon und in gleicher Weise den Cystoskoptrichter vom Bauch erheben und dann um so tiefer senken müssen, je höher die Blase steht. Bei Kindern ist der Schnabel des Instrumentes schon in der Blase, wenn Cystoskoptrichter und Bauchwand annähernd einen rechten Winkel bilden, bei Erwachsenen muß der Trichter so weit abwärts geführt werden, daß er den rechten Winkel überschreitet; bei alten Leuten mit großer Prostata muß der Trichter so stark gesenkt werden, daß der Winkel, den Bauchwand und Cystoskop bilden, beinahe ein gestreckter ist.

In letzterem Falle kann es sogar unmöglich sein, ein kurzschnabliges Instrument überhaupt in die Blase hineinzubringen. Das ist ein Grund, weshalb Lohnstein sein Cystoskop angegeben hat, dem man einen beliebig großen Schnabel ansetzen kann, da sich die Lampe im Schaft des Instrumentes befindet. Je größer und krummer der Schnabel des Instrumentes ist, um so leichter kommt man bei Prostatahypertrophie in die Blase, um so weniger tief braucht man das äußere Ende des Cystoskops zu senken; denn das Cystoskop arbeitet wie ein zweiarmiger Hebel, dessen fester Punkt unterhalb der Symphyse liegt: Wird der äußere Hebelarm gesenkt, so steigt der innere empor und umgekehrt.

Will man also das Cystoskop aus der eben geschilderten Gleichgewichtslage, bei welcher sich der Schnabel frei in der Blase befindet, ohne die Wände derselben zu berühren, herausbringen, so muß man den Trichter senken oder heben, je nach der intendierten Bewegung. Will man den Blasenboden mit dem Schnabel berühren, so wird der Trichter gehoben; will man an die obere Blasenwand anstoßen, so muß

man ihn senken, Bewegungen, die in ihrer Ausdehnung abhängig sind von dem Kaliber und vor allem von der Beweglichkeit der Harnröhre.

Die Veränderung, welche die Harnröhre bei der Einführung einer starren Sonde erfährt, sind zum Teil schon geschildert worden. Der erste Bogen wird durch Elevieren des Penis ausgeglichen, der zweite durch Senken des Instrumentes umschrieben. Befindet sich der Schnabel in der Blase, so ist die Harnröhre gerade gestreckt; sie bildet nunmehr eine gerade Linie, die naturgemäß kürzer ist, als die Urethra zuvor war. Letztere wird nach oben fixiert durch das Ligamentum suspensorium, das den Penis und mit ihm die Urethra an die Symphyse anheftet, und nach unten durch die Prostata, die sie gegen das Rektum zu festhält. Ihre Ruhelage entspricht also der Diagonale des Parallelogramms dieser beiden Kräfte. Aus der Nachgiebigkeit des einen oder des anderen Faktors ergibt sich ihre Beweglichkeit, von der naturgemäß auch zum großen Teile die Beweglichkeit des Cystoskopes abhängt.

Über die Einführung des Cystoskopes bei der Frau ist nichts zu sagen. Die Harnröhre ist so kurz und weit, daß jedes der gebräuchlichen Instrumente leicht eingebracht werden kann.

VIERTER ABSCHNITT.

Technik der Cystoskopie.

Vorbedingungen für die Cystoskopie:

1. Die Harnröhre muß das Cystoskop passieren lassen. Strikturen der Harnröhre und Prostatahypertrophie. Spasmen.
2. Die Blase muß eine gewisse Ausdehnbarkeit besitzen. Mittelmaß 150 cbcm. Reizbare Blase. Cystitis. Ulcus cystoscopicum. Schrumpfblase. Große Tumoren und Steine.
3. Die Blase muß mit einem durchsichtigen Medium gefüllt sein. Borsäurelösung, steriles Wasser, Hydrargyrum oxycyanatum.

Lagerung des Kranken, Desinfektion, Wahl des Katheters. Die Asepsis bei der Cystoskopie. Spülung der Blase.

Verunreinigungen des Prismas und der Lampe.

Vermeidung derselben durch Anwendung des Güterbockschen Cystoskopes, der Spülcystoskope und des Schlagintweitschen Instrumentes. Wasser im Cystoskop.

Ausprobieren des Lichtes. Bau und Wesen der Glühlampen, kalte Lampen. Lampe und Prisma in der Urethra posterior, dunkles Gesichtsfeld.

Vorbuchtung der Blase durch den Cystoskopschnabel in verschieden hohem Grade, dadurch Verfinsterung.

Absuchen der Blase durch Bewegungen mit dem Cystoskop in der Blase a) von vorn nach hinten und vice versa, b) um seine Längsachse, c) Heben, Senken, nach der Seite Wenden.

Anwendung der Cystoskope Nitze 2 und 3 und des retrograden Cystoskopes nach Schlagintweit.

Die Ausführung der cystoskopischen Untersuchung ist an drei Vorbedingungen gebunden:

1. die Harnröhre muß das Cystoskop passieren lassen,
2. die Blase muß eine gewisse Ausdehnbarkeit besitzen,
3. die Blase muß mit einem durchsichtigen Medium gefüllt sein.

Nur wenn diese Bedingungen erfüllt sind, kann man cystoskopieren: anderenfalls ist die Methode nicht verwertbar oder muß bis zur Erfüllung jener vertagt werden.

1. Die Harnröhre muß das Cystoskop passieren lassen.

Zwei pathologische Prozesse sind es, die dem Einführen des Cystoskopes zuweilen Hindernisse bereiten: die Strikturen der Harnröhre und die Prostatahypertrophien.

Da die guten jetzt gebräuchlichen Cystoskope ein Kaliber von Charrière No. 21 haben — ausgenommen die Kindercystoskope, deren Weite No. 15 bis 16 der Charrièreschen Skala entspricht — so muß die Harnröhre mindestens dieses Kaliber besitzen, ja, es ist nötig, daß sie eine noch größere Weite hat, weil sonst beim Einführen gar zu leicht kleine Läsionen der Urethra entstehen, welche das Prisma mit Blut verunreinigen, und die Bewegung des Instrumentes in der Harnröhre, selbst nachdem seine Einführung gelungen ist, große Schmerzen verursachen würde. Besteht also eine oder mehrere **Strikturen** der Harnröhre, so müssen diese notwendigerweise in der üblichen Art bis auf 22 (Charrière) dilatiert werden. Es ist dringend vor einer gewaltsamen Dehnung der Striktur zum Zwecke der Blasenbeleuchtung zu warnen. Schwere Blutung, wiederholte Schüttelfröste, auch Infektionen können dem folgen. Erfordern irgendwelche Umstände die möglichst schnelle Vornahme der cystoskopischen Untersuchung, so würden die rationellen, schneller wirkenden Methoden der Strikturbehandlung wie der Verweilkatheter oder die interne Urethrotomie am Platze sein. Ist das Orificium urethrae cutaneum — was bei sonst gesunden Harnröhren öfters vorkommt — zu eng, so wird dasselbe mit einem Schnitt nach unten nach dem Frenulum zu mit oder ohne Kokainanästhesie inzidiert und die Blutung durch Kompression oder Naht gestillt, so daß dem Einführen des Cystoskopes in derselben oder einer späteren Sitzung kein Hindernis mehr im Wege steht.

Schwieriger liegen die Verhältnisse zuweilen bei **Prostatahypertrophie**. Es gibt eine große Reihe von diesen Fällen, in denen das Cystoskop ganz leicht in die Blase hineingeht. In anderen aber ist die Einführung des kurzschnabligen Instrumentes überhaupt gänzlich oder nur unter Auftreten von Blutungen zu ermöglichen. Über diese Schwierigkeiten helfen zwei Wege hinweg: entweder man nimmt das Irrigationscystoskop und spült, sollte die Einführung gelungen sein, das auf dem Prisma oder der Lampe aufsitzende Blut fort, oder man verwendet das Güterbocksche Cystoskop, welches gestattet, den Cystoskopmandrin erst einzuführen, nachdem die Spülflüssigkeit von Schleim, Eiter und Blut frei ist. Noch zweckmäßiger ist für solche

Fälle die Benutzung des Schlagintweitschen Cystoskopes. Dasselbe ermöglicht eine Spülung der Blase in viel ausgedehnterem Maße als das Irrigationscystoskop. Während das Instrument in situ liegt, wird die Optik herausgenommen und nun durch den dicken Metallkatheter die Blase von Blut, Schleim und Eiter gereinigt.

Spasmen sowohl des Sphincter externus (Compressor partis membranaceae urethrae) als auch des eigentlichen Schließmuskels der Blase, des Sphincter internus, bilden niemals ein ernstes Hindernis für die Cystoskopie. Der Spasmus weicht dem leicht aber anhaltend angewandten Druck des Cystoskopschnabels allmählich und sicher.

2. Die Blase muß eine gewisse Ausdehnbarkeit besitzen.

Wie schon früher erwähnt, liegen die Wände der Blase, sobald sie leer ist, in Falten einander an. Wollte man in der leeren Blase das Cystoskop brennen lassen, so würde man mit der heiß gewordenen Fassung der Lampe die Blasenwand berühren und verbrennen, ohne irgend etwas zu sehen; denn sobald die Lampe unmittelbar von einer Gewebsschicht bedeckt ist, zeigt sich das innere Gesichtsfeld graudunkel bis dunkelrot; es wird das betreffende Blasenwandstück durchleuchtet, nicht aber die Blase beleuchtet.

Füllt man eine normale Blase des Erwachsenen mit etwa 150 ccm Flüssigkeit, so sind die Wände entfaltet, die Schleimhautfalten ausgeglichen, so daß man auch die vorher zwischen den Falten liegenden Buchten sehen kann. Faßt nun auch die Blase meist mehr als 150 ccm Flüssigkeit, so ist es doch nicht vorteilhaft, viel mehr zu injizieren; denn je größer wir die Blasenhöhle machen, um so weiter werden die einzelnen Stellen der Blasenwand von der Lampe und dem Prisma entfernt sein, um so dunkler wird also ihr Bild erscheinen. Zudem dauert die Untersuchung länger, da die Zahl der einzustellenden Blasenteile naturgemäß mit der Größe der Blasenwand wächst. Wir wählen also für gewöhnlich eine Ausdehnung von 150 bis 200 ccm; in einzelnen Fällen, in denen Blasendistension vorliegt, ist ein größeres Quantum, 300 bis 400 ccm, vorteilhaft. Es ist wünschenswert, daß man möglichst bei der gleichen Füllung zu untersuchen sich gewöhnt, damit man es immer mit den gleichen Entfernungen, nach denen sich ja die Beurteilung der Größe des Objekts bemißt, zu tun hat und damit das Lageverhältnis der einzelnen Teile der Blase zueinander bei den verschiedenen Fällen möglichst dasselbe bleibt.

Auch in dieser Beziehung können der Cystoskopie Hindernisse entstehen. Zunächst sind es die sogenannten **reizbaren Blasen**, in denen die geringste künstliche Ausdehnung der Blase starke Schmerzanfälle hervorruft. Diese Fälle sind jedoch mit Antipyrin oder Kokain

zu überwinden. Man spritzt dann Kokainlösung 1:50 oder gar 2:100 in die Blase, läßt sie fünf Minuten darin, entfernt sie und kann dann leicht die Spülung der Blase und endgültige Füllung derselben vornehmen. Man führe zur Kokainisierung den Katheter nur so weit ein, daß sein Auge in der Pars membranacea liegt, damit die Kokainlösung beim Einspritzen langsam durch die Urethra posterior läuft und diesen empfindlichsten Teil anästhesiert. Die reizbare Blase ohne Cystitis reagiert darauf sehr prompt. Auch eine Antipyrinlösung 5:50 setzt die Empfindlichkeit der Blase herab, man muß aber die Antipyrinlösung eine Viertelstunde einwirken lassen. Darauf kann man naeh Entleerung der Blase die Waschung und Füllung vornehmen.

Was das Kokain betrifft, so möchte ich raten nur in der äußersten Not von diesem Mittel in der beschriebenen Weise Gebraueh zu machen, weil es zu gefährlieh ist. Nachdem mehrere Fälle von auf diese Weise entstandener Kokainintoxikation mit letalem Ausgang berichtet worden sind, habe ieh gänzlich auf die Kokainisierung der Blase verzichtet und kokainisiere nur die Urethra und den Blasenhals. Ieh spritze etwa 5—10 cbem einer 2prozentigen Kokainlösung in die Urethra, halte den Meatus externus einige Minuten lang zu und suehe währenddem durch Streichen am unteren Teil der Harnröhre bis zum Damm hin, die Lösung in die Pars posterior zu bringen, was bei einiger Übung und Geduld meist gelingt. Statt des Zuhaltens des Penis bedient man sieh zweckmäßig einer Penisklemme, wie sie von dem leider zu früh verstorbenen Stockmann angegeben worden ist. Niemals sah ieh eine naehteilige Wirkung dieser Harnröhren-Kokainisierung, wiewohl sie in vielen Tausender von Fällen angewendet worden ist.

Aueh das Eukain mag man in gleicher Form benutzen. Es wird von diesem behauptet, daß es weniger giftig sei, als das Kokain. In einwandfreier Weise naehgewiesen ist das aber bis jetzt nicht.

Besteht eine **Cystitis** mit starker Sehwellung der Blasenschleimhaut, die auf jeden stärkeren Zug mit heftigen Sehmerzen antwortet, so muß man sieh mit derjenigen Ausdehnung der Blase begnügen, die noeh gerade möglieh ist. Als untere Grenze möchte ich 30 bis 50 cbem angeben. Faßt die Blase das nieht einmal, so muß die Cystoskopie verschoben werden, bis die Entzündungserscheinungen sich gelegt haben. Akute Cystitiden sind für die Beleuchtung ungeeignet. Ieh würde raten, in jedem solehen Falle, in dem die Cystoskopie aufschiebbar ist, mit derselben zu warten, bis, begünstigt durch die geeignete Therapie (heiße Sitzbäder, Kataplasmen, Ruhe, Morphium) das entzündliche Stadium gewichen ist. Liegt eine strenge Indikation vor, die Untersuehung sofort vorzunehmen, so möge man Chloroform- oder Äthernarkose anwenden. Dieselbe muß dann aber recht tief sein; denn die Blasenreflexe gehören mit zu denjenigen, die zu aller-

letzt fortfallen. Man halte sich gegenwärtig, daß die Blase bei diesem Füllungsgrad nur wenig ausgedehnt ist, daß also große Gefahr besteht, die Wände zu verbrennen. Daher darf man unter solchen Verhältnissen das Cystoskop nur ganz kurze Zeit, nur Bruchteile einer Minute, brennen lassen. Man unterbricht den Strom wiederholt und benutzt die kurzen Zeiten des Glühens der Lampe zum Durchmustern.

Nur zu häufig beobachten wir, daß durch unvorsichtiges Cystoskopieren Reizungen, Infektionen und Verbrennungen der Blasenwand entstehen. Eine durch die heiße Lampe entstandene Läsion der Blasenwand hat man Ulcus cystoscopicum genannt.

Für die gewöhnlichen Fälle, die der Schwierigkeiten entbehren, ist die Narkose vollkommen unnötig; eine vorsichtig und zart ausgeführte cystoskopische Untersuchung ist kaum schmerzhafter als die Einführung irgend eines Metallinstrumentes in die Blase.

Unüberwindliche Schwierigkeiten kann die Cystoskopie erfahren, wenn die Kapazitätsverringerung der Blase eine dauernde geworden ist. Das kommt am häufigsten vor bei den sogenannten **Schrumpfblasen**, in denen durch parenchymatöse Entzündung der Blasenwand diese auf Kosten des Blasenkavums sich verdickt hat. Mäßige Grade dieses Leidens, in denen die Blase noch 75—100 cbcm Flüssigkeit faßt, bieten kein absolutes Hindernis für die Untersuchung; aber es gibt Blasen, die kaum 20—30 cbcm Flüssigkeit aufnehmen, Fälle, in denen nicht selten eine vorgeschrittene Cystitis tuberculosa (siehe diese) vorliegt. In solchen Fällen ist die Cystoskopie schwer anwendbar und nicht ratsam.

Auch sehr große Tumoren und Steine können die Blase so ausfüllen, daß die cystoskopische Untersuchung gar nicht oder nur unter großen Schwierigkeiten ausführbar ist. Häufig legen sich die frei in das Blasenkavum hereinragenden Geschwulstteile unmittelbar auf das Prisma und die Lampe und verdunkeln dadurch das innere Gesichtsfeld, so daß man nicht deutlich sehen kann. Zuweilen hilft hier die Anwendung des Irrigationscystoskopes, indem es gelingt, während man durch das Cystoskop hindurch sieht, durch einen kräftigen Wasserstrahl die Geschwulstteile vom Prisma zeitweise zu entfernen.

3. Die Blase muß mit einem durchsichtigen Medium gefüllt sein.

Die Durchsichtigkeit ist so notwendig wie die vorgenannten Bedingungen; denn wenn diejenige Schicht, die Blasenwand und Prisma trennt, nicht völlig klar ist, so kann man kein deutliches Bild der ersteren erhalten. Durchsichtiger Medien gibt es zwei: entweder Luft oder Flüssigkeit. Auf die Anwendung der Luft muß von vornherein

verzichtet werden; denn die Luft ist ein guter Wärmeleiter, würde also beim Brennen der Lampe in der Blase sehr leicht warm werden und deshalb die Untersuchung nur ganz kurze Zeit gestatten. Beim längeren Untersuchen würden unerträgliche Schmerzen auftreten. Wir sind deshalb auf Flüssigkeiten angewiesen, und zwar auf solche, welche wasserhell und klar sind. Von diesen kamen bis vor kurzem nur steriles Wasser und Borsäurelösung in Betracht.

Es ist ein begreifliches Verlangen, eine antiseptische oder, wenn das nicht tunlich ist, wenigstens eine möglichst aseptische Flüssigkeit in die Blase zu bringen. Wir sind dazu um so mehr verpflichtet, als wir selbst bei der größten Vorsicht das Einführen von infizierenden Keimen mit dem Cystoskop nicht immer sicher zu verhindern imstande sind. Zugegeben, daß das Cystoskop selbst steril sei, so beherbergt bekanntlich die gesunde Harnröhre Mikroorganismen, die für die Urethra nicht pathogen sind, von denen wir aber nicht wissen, ob sie es nicht unter gewissen Verhältnissen in der Blase werden. Bei kranken Harnröhren, z. B. bei einer Urethritis, ist die Gefahr der Einschleppung pathogener Keime natürlich eine noch größere, daher ist äußerste Vorsicht gewiß am Platze.

Wir verlangen aber von der Flüssigkeit noch eine andere Eigenschaft: sie darf die Blase nicht reizen; denn sonst entsteht schmerzhafter Harndrang, der seinerseits die Ausführung der Untersuchung unmöglich machen würde. Daher fallen Karbolsäure und Sublimat fort.

In dem Hydrargyrum oxycyanatum haben wir einen Stoff kennen gelernt, der den genannten Postulaten einigermaßen entspricht. In einer Lösung von $^1/_{5000}$ bildet es eine klare wasserhelle Flüssigkeit, die die Blase nicht reizt, Metallinstrumente nicht angreift, ungiftig und aseptisch ist. Es entfaltet sogar eine mäßige antiseptische Kraft, indem es die Entwicklungsfähigkeit der Keime stark beeinträchtigt. (Siehe Asepsis der Cystoskopie.) Wir verwenden deshalb jetzt ausnahmslos das Hydrargyrum oxycyanatum in einer Lösung von 1:5000 auf 35° C. erwärmt zur Waschung und Füllung der Blase.

Die Ausführung der Untersuchung.

Man achte wohl darauf, den Kranken recht zu lagern. Die cystoskopische Untersuchung ist eine so delikate und muß so zart vorgenommen werden, daß eine ungünstige Lagerung des Kranken und eine dadurch verursachte ungeschickte Bewegung von seiten dieses oder des Arztes alles vereiteln kann. Man läßt den Kranken am besten Steinschnittlage auf einem ziemlich hohen Tisch einnehmen, so daß der Steiß mit der Tischkante abschneidet, während die Beine auf seitlich angebrachten Stützen im Kniegelenk ruhen.

Es folgt, nachdem sich der Untersucher sorgfältig desinfiziert hat, eine gründliche Desinfektion der Glans penis, man reibt dieselbe mit einem in $^1/_2$prozentige Lysol- oder 1promillige Sublimatlösung getauchten Wattebausch tüchtig ab und führt nun einen Katheter nach den üblichen Regeln ein.

Man wählt diejenige Katheterart, von der man weiß, daß sie die betreffende Harnröhre gut passiert, wenn angängig, einen Nélaton; denn je weicher der Katheter ist, um so weniger besteht Gefahr, die Harnröhre zu verletzen. Was sein Kaliber betrifft, so ist das stärkste, welches die Harnröhre leicht aufzunehmen vermag, das geeignetste; denn je größer das Auge des Katheters ist, um so besser lassen sich die Unsauberkeiten der Blase herausspülen.

Es ist selbstverständlich, daß die Ausübung der Cystoskopie unter den strengsten Regeln der Asepsis zu geschehen hat. Die Desinfizierung des Instrumentariums ist ein so wichtiger Punkt, daß wir uns damit ausführlich zu beschäftigen haben.

Die Asepsis bei der Cystoskopie.

Die Aufgaben der aseptischen Cystoskopie setzen sich aus drei Teilen zusammen: 1. die Instrumente aseptisch zu machen, 2. sie aseptisch zu erhalten und 3. sie aseptisch in die Harnblase hineinzubringen.

Da zur Vornahme der Cystoskopie fast immer die Einführung von Kathetern notwendig ist, so müssen wir die aseptische Handhabung sowohl der Katheter als auch der Cystoskope ins Auge fassen. Die Desinfektion dieser beiden Kategorien von Instrumenten gestaltet sich verschieden.

Die Katheter jeglicher Art und Fabrikation, die Nélatons, die Seidengespinnstkatheter, die englischen Katheter und die metallenen, sie alle können durch kochendes Wasser sterilisiert werden, nur mit dem Unterschiede, daß alle weichen Instrumente fünf Minuten in einer übersättigten Lösung von Ammon. sulfur. gekocht werden müssen, während bei den Metallinstrumenten reines Wasser verwendet werden kann. Von der Ammonium sulfurieum-Lösung bei Metallinstrumenten ist abzuraten, weil sie dadurch sehr unansehnlich werden; aber auch für die weichen Instrumente gebrauchen wir diese Desinfektion nur, wenn ein Katheter schnell sterilisiert werden muß. Ist genügende Zeit zur Vorbereitung vorhanden, so werden die Katheter, nach der Empfehlung von Alapy und später von Freudenberg, gesondert in Tupfer oder Leinentücher gewickelt und kommen auf dreiviertel Stunden in den Dampftopf. Das ist auch die beste Methode

für die langen und dünnen Ureterkatheter, von denen später die Rede sein wird.

Der springende Punkt bei dieser Art Sterilisierung ist der, daß sich die Flächen der einzelnen Katheter oder die desselben Katheters nicht berühren, sonst werden die mit Firnis überzogenen Seidengespinnstkatheter, wozu auch die Ureterkatheter zu rechnen sind, klebrig. Jeder Katheter muß also gesondert in einen Tupfer gewickelt werden. Dann bleiben die Katheter gut erhalten, weder ihr Aussehen noch ihre Konsistenz ist verändert, sobald sie sich abgekühlt haben, während sie bei wiederholtem Kochen in der Ammoniumlösung weich und unansehnlich werden.

Demzufolge kochen wir behufs Sterilisierung Metallkatheter stets, weiche Instrumente aber nur im Hause des Patienten oder wenn ein nicht zuvor sterilisierter Katheter schnell benötigt wird. Für Krankenhaus und Klinik empfiehlt sich sonach das Sterilisieren im Dampftopf, am besten so, daß man eine Reihe von gleichartigen Kathetern Nélatons in ein Tuch, geknöpfte Seidengespinnstkatheter in ein anderes, Mercierkatheter in ein drittes bringt u. s. w. (Alapy, Freudenberg). Auch die Methode von Kutner, der den überhitzten Dampf durch eine sinnreiche Vorrichtung durch das Innere des Katheters jagt, ist sehr zweckmäßig.

Durch beide Methoden, fünf Minuten langes Kochen oder dreiviertelstündiges Verbleiben im Dampftopf oder im Kutnerschen Apparat werden die Instrumente völlig steril.

Für die Harnblasenkatheter war das längst bekannt und brauchte deshalb nicht von neuem experimentell bewiesen werden. Ob aber auch die dünnen Ureterkatheter auf diese Weise (im Dampftopf) steril werden, war erst zu erproben. Wir stellten folgende Experimente an: Die Katheter wurden ausgiebig innen und außen durch Tränken in Streptokokkenbouillon und Antrocknenlassen derselben infiziert; nach dreiviertelstündigem Verweilen im Dampftopf wurden sie in zwei Bouillonröhrchen getaucht und in flüssig gemachtes Agar in zwei Petrischalen geworfen. Die vier Nährböden blieben bei dreimaligem Versuch steril.

Auch mit Rücksicht auf die zweite Aufgabe, die sterilisierten Katheter steril zu erhalten, ist die Methode der Sterilisierung im Dampftopf dem Kochen vorzuziehen, denn in den eingeschlagenen Tüchern oder im Kutnerschen Apparat bleiben sie so lange steril, als sie nicht ausgewickelt bezw. herausgenommen werden, was erst unmittelbar vor dem Gebrauch geschieht. Die gekochten Katheter müßte man zum Aufheben in sterilisierte Kästen legen, da sie nicht dauernd in der Ammoniumlösung aufgehoben werden können. Sie würden dadurch sehr weich werden und auch die Glätte verlieren.

Daß aber das Umlegen in sterile Kästen das Verfahren kompliziert, ist einleuchtend.

Verschieden hiervon müssen die Cystoskope behandelt werden. Dieselben vertragen weder Kochen noch die Hitze des Dampftopfes, selbst wenn man das Okular schützt.

Die Gründe, welche das Erhitzen der Cystoskope auf 100° und mehr verhindern, sind darin zu sehen, daß das Prisma in einer starren Metallfassung liegt und durch eine Kittmasse gehalten wird. Die Verbindung zwischen Metall und Glas verträgt Erwärmungen deswegen sehr schlecht, weil die Ausdehnung dieser beiden Materialien durch die Erwärmung eine vollkommen verschiedene ist. Da ferner das zum Einkitten des Prismas benutzte Material auch wiederum eine besondere Ausdehnungsfähigkeit besitzt, so ist es ganz unvermeidlich, daß sich bei häufigerem Auskochen das Prisma an einzelnen Stellen von der Metallfassung lockert und dadurch dem Dampf, resp. dem Wasser die Möglichkeit gibt, in die entstehenden feinen Zwischenräume hineinzudringen. In welcher Weise es dann weitere Störungen verursacht, hängt vollkommen von dem Zufall ab. Sollte es tatsächlich in einzelnen Fällen gelingen, ohne Schaden ein Instrument mehrere Male auf 100° zu erhitzen, ohne daß Wasser durchdringt, so ist das ein Zufall.

Ein weiterer Übelstand, welcher das Auskochen widerraten läßt, ist die Empfindlichkeit der reflektierenden Fläche des Prismas. Der feine Silberbelag ist gegen grobe Temperaturschwankungen, wie sie das Kochen bedingen, empfindlich. Es ist eine seit Jahren bekannte Tatsache, daß Kehlkopfspiegel auch in den besten Fassungen das Auskochen immer nur wenige Male vertragen.

Der Grund für die Empfindlichkeit dieser spiegelnden Flächen ist darin zu sehen, daß der Spiegelbelag keine vollkommen zusammenhängende Fläche ist, sondern eine große Zahl feiner, freilich nur mikroskopisch bemerkbarer Risse zeigt, durch die hindurch Wasserdampf oder sonstige Gase dringen können. Dieselben bewirken dann eine Oxydation der Silberschicht und beeinflussen dadurch die Klarheit des reflektierten Bildes.

Der Abschluß des Prismas von der Flüssigkeit durch irgendwie festes Einsetzen mit wasserdichten Kitten oder dergleichen ist praktisch wertlos, weil in dem Innenraum des Cystoskops eine genügend große Luftmenge ist, die sich unmöglich herausschaffen läßt, da man ein Cystoskop nicht luftleer machen kann. Es brauchen deswegen zur Schädigung der Silberschicht des Prismas durchaus nicht die Feuchtigkeitsmengen herangezogen werden, welche das Cystoskop umgeben, sondern wesentlich gefährlicher ist die im Cystoskop selbst enthaltene Luftfeuchtigkeit, die selbstverständlich derjenigen der Atmosphäre entspricht und bei der Erhitzung des Instrumentes sich als Wasserdampf

zuerst gegen die kälteren Teile des Instrumentes setzt. Es sind das die Glasfläche und infolgedessen auch die Silberschicht auf der Glasfläche.

Ferner bleibt bei der Erwärmung der Cystoskope die Feuchtigkeit innerhalb des Instrumentes während der Erhitzung auf 100° so lange in Dampfform in dem Instrument, bis dasselbe sich abkühlt; dann schlägt sieh die Feuchtigkeit allmählich gegen die Glas- und Metallwandungen nieder. Da die Feuehtigkeit alles Lösbare aufnimmt, so bilden sieh auf den Fläehen der Prismen und Linsen allmählich Ablagerungen, die, je naehdem sie die oberen oder unteren Linsen treffen, störend und sehädlich sein können.

Es wird bei den Vorschriften über das Kochen der Cystoskope und über die Feuehtigkeit innerhalb des Instrumentes die im Instrument selbst vorhandene Feuchtigkeit nicht genügend gewürdigt, trotzdem ein einfaches Experiment deren Vorhandensein reeht störend bemerkbar macht. Ist ein Cystoskop im Winter über die Straße getragen und besiehtigt man es kurz naehher im warmen Zimmer, so ist die ganze Optik im Instrument fast undurehsiehtig, und sämtliche Linsen im Instrument sind beschlagen in derselben Weise, wie Brillengläser, die man aus dem Kalten ins Warme bringt. Der sieh dureh Temperatursehwankungen abscheidende Wasserdampf ist nicht ehemisch rein, daher werden dureh ihn Verunreinigungen der Glasfläehen der Linsen bedingt. Eine bedeutende Verunreinigung ist nieht nötig, es genügt, daß die letzte Linse vor dem Prisma nur ganz kleine Stäubehen aufweist, um das Bild zu sehädigen.

Die Vorschriften, das Prisma und alle nieht abschraubbaren Teile absolut dicht einzupressen und einzukitten, sind zu erfüllen, jedoch nur in den Grenzen der Mögliehkeit. Man kann eine irgendwie gekittete Kante oder Fläche niemals als absolut dicht bezeichnen, nur bei der Vereinigung von Metallen durch Lötung ist eine absolute Dichtigkeit zu erzielen. Da das Cystoskop jedoeh aus Metall und Glas zusammengesetzt ist, ergibt sieh daraus, daß es für die Sterilisation nach Art der Metallinstrumente ungeeignet ist und deswegen mit besondcren Methoden behandelt werden soll. Das Auskoehen der Cystoskope bleibt ein Experiment, das ohne Berücksiehtigung der physikalischen Eigenschaften der Materialien ausgeführt wird und die möglichen Schädigungen nieht genügend würdigt oder infolge eines eventuell gelungenen Versuches unterschätzt.

Aus diesen Gründen habe ich auch das Eintauchen des Cystoskops in 5 % Karbolwasser auf 24 Stunden aufgegeben. Wir sind deshalb zu einer anderen Methode der Sterilisierung übergegangen, die sich uns aufs beste bewährt hat und die im wesentlichen eine Nachahmung des von Karl Gerson für schneidende Instrumente angegebenen Verfahrens darstellt. (Deutsche Medizinische Wochenschrift, 1902, Nr. 43.)

Wir reiben das Cystoskop und vom Uretercystoskop (siehe dieses) die nicht entfernbaren Metallteile mit drei in Seifenspiritus getränkten Tupfern und Wattebäuschchen nacheinander tüchtig je eine Minute lang ab, wobei den Kanten und Winkeln an der Lampe und am Prisma besondere Aufmerksamkeit geschenkt wird. Hierauf wird das Cystoskop in einen Tupfer oder Wattebausch gewickelt, der gleichfalls mit Seifenspiritus getränkt ist und verbleibt in demselben bis zum Gebrauch. Die bei meinem Uretercystoskop entfernbaren Metallteile (die Röhren, welche zur Aufnahme der Ureterkatheter bestimmt sind) werden fünf Minuten lang gekocht. Wir haben den experimentellen Nachweis erbracht, daß so behandelte Cystoskope vollkommen steril werden und bis zum Gebrauch steril bleiben.

Sind mit den geschilderten Methoden die beiden ersten Erfordernisse der Aseptik, die Instrumente steril zu machen und zu halten, erfüllt, so beschäftigen wir uns nun mit der Aufgabe, sie tunlichst steril in die Harnblase hineinzubringen. Wir sagen tunlichst, da diese Aufgabe ganz zu erfüllen schon deshalb unmöglich ist, weil der Katheter die Harnröhre passieren muß, die Harnröhre aber bekanntlich selbst in gesundem Zustande Mikroorganismen enthält. Von diesen Mikroorganismen sie vorher befreien zu wollen, ist ein vergebliches Bemühen. Im übrigen ist es nicht ausgemacht, ob diese parasitischen Bewohner der Harnröhre, in die Blase gebracht, letztere zu infizieren vermögen. Diesen Punkt müssen wir also auf sich beruhen lassen, viel wichtiger ist es deshalb, dafür zu sorgen, daß derjenige Stoff, mit welchem die Katheter und das Cystoskop eingeschmiert werden, um sie schlüpfrig zu machen, keine Infektion zulasse oder eine solche gar begünstige.

Das noch heute am häufigsten verwendete Öl ist sehr unzweckmäßig. Das Öl kann nur durch Kochen sterilisiert werden. Öl zu kochen ist aber eine sehr schwierige und gefährliche Aufgabe. Zudem kommt, daß es das Prisma des Cystoskops beschmiert und dadurch das Sehen beeinträchtigt. Das gleiche gilt vom Vaselin und Lanolin. Ferner ist ein anderer Umstand, dem bislang zu wenig Aufmerksamkeit geschenkt worden ist, von Wichtigkeit. Durch die Öle und Fette werden die Instrumente mit einem Überzug versehen, der fest haftet, sich beim späteren Sterilisieren schlecht löst und so gleichsam eine schützende Decke für die infizierenden Keime bildet.

Aus diesem Grunde haben wir das Öl und Vaselin schon lange verlassen und sind zum Glyzerin übergegangen, das mannigfache Vorzüge hat, dennoch aber nicht allen Anforderungen entspricht. Auch das Glyzerin muß behufs Sterilisierung gekocht werden. Dabei

entwickelt es unangenehme Dämpfe; das Kochen an und für sich ist zudem sehr schwierig. Weiter ist es nicht schlüpfrig genug. Es reicht wohl in Fällen von leichtem Katheterismus aus, in schwierigen aber, wo es darauf ankommt, die Oberfläche des Instrumentes recht schlüpfrig zu machen, versagt es.

Aus allen diesen Gründen sind wir zu einer Gleitmasse übergegangen, wie sie ähnlich schon früher von Guyon und Kraus empfohlen worden ist. Sie setzt sich zusammen aus einer bestimmten Menge Glyzerin, Wasser und Tragakanth. Es schien wesentlich statt der von Kraus verwendeten, aber nicht zweckentsprechenden Karbolsäure mit derselben ein Antiseptikum derart innig zu vermengen, daß erstens die Gleitmasse längere Zeit aufgehoben steril blieb und daß sie zweitens beim Einbringen in die Harnröhre diese nicht reizt.

Wir haben nach mannigfachen Versuchen das Hg. oxycyanatum in dem Verhältnis von 1 : 500 gewählt. Unsere Gleitmasse, unter dem Namen Katheterpurin im Handel, setzt sich demnach zusammen aus:

Rp.	Hg. oxycyanat.	0,246
	Glycerin	20,0
	Tragakanth	2,0
	Aq. dest. sterilisat. ad	100,0

Die Masse wird in Zinntuben gefüllt und ist in diesen erhältlich.

Für praktische Zwecke ist als Ergebnis meiner Versuche das wichtigste, daß diese Gleitmasse an der Luft aufgehoben noch nach acht Tagen steril ist, so daß also Katheter und Cystoskope, die damit eingeschmiert werden, durch das Einschmieren an ihrer Sterilität keine Einbuße leiden.

Ja, über das hinaus ist es ein Mittel, das sogar imstande ist, wenn irgendwo infizierende Keime auf dem Wege zur Blase dazutreten sollten, diese Keime unschädlich zu machen, indem es ihre Virulenz zum Teil gänzlich vernichtet, zum Teil wenigstens ihre Entwicklungsfähigkeit sehr beeinträchtigt. Vorbedingung dafür ist allerdings, daß das Gleitmittel mit diesen Keimen in innige Berührung komme. Inwieweit diese innige Verschmelzung tatsächlich zustande kommt, entzieht sich freilich unserem Urteil.

Erfüllt nun dieses Katheterpurin zufolge experimenteller Prüfung diejenigen Forderungen, die an ein Gleitmittel theoretisch gestellt werden müssen, so hält es auch in der Praxis allen wünschenswerten Anforderungen stand. Es sind keine Infektionen, die auf das Einschmieren mit diesem Stoff zurückgeführt werden könnten, vorgekommen. Es reizt die Harnröhre nicht, es macht die Instrumente außerordentlich glatt und schlüpfrig, es ist in Wasser löslich, so daß die Instrumente, die in wässeriger Lösung später desinfiziert oder mit Wasser abgespült werden, nicht von einem die infizierenden Keime

festhaltenden Überzug bedeckt sind, es wirkt bei der Cystoskopie nicht störend, da es sich alsbald in dem in der Blase befindlichen Wasser löst, ohne die Klarheit der Optik zu beeinträchtigen. Endlich kann es, in Zinntuben aufgehoben, ohne jede Vorbereitung Verwendung finden.

Damit wäre auch die dritte Forderung des aseptischen Katheterismus und der Cystoskopie erfüllt, die Instrumente in sterilem Zustande bis in die Blase zu bringen. Daß wir die Urethra selbst nicht steril zu machen vermögen, wurde schon erwähnt. Unser Augenmerk muß deshalb darauf gerichtet sein, etwaige Keime, die trotz aller Vorsichtsmaßregeln in die Harnblase gelangt sind, unschädlich zu machen.

Bei dem Katheterismus erreichen wir das dadurch, daß wir nach dem Vorschlage von Guyon stets eine prophylaktische Spülung der Blase mit 100—200 ccm Arg. nitr. 1:1000—1:2000 anfügen, und für die Cystoskopie kommen wir diesem Bestreben dadurch nach, daß wir als Spülmittel der Blase eine Flüssigkeit wählen, die, wenn sie auch nicht streng antiseptisch ist, so doch die Entwicklungsfähigkeit der Mikroorganismen erheblich herabsetzt. Sublimat und Karbolsäure sind nicht verwendbar, weil sie die Blase reizen, schmerzhaft sind und Blasenkontraktionen auslösen. Die zu benützende Flüssigkeit muß ein durchsichtiges, wasserhelles, klares, nicht reizendes Medium sein. Statt der früher verwendeten Borsäurelösung benutzen wir, wie schon erwähnt wurde, Hg. oxycyanat. 1:5000, eine Lösung, die wasserklar ist, die Blase nicht reizt, keine Schmerzen verursacht und die Fortpflanzungsfähigkeit der Mikroben wenn auch nicht aufhebt, so doch beträchtlich stört.

Befindet sich nun der Katheter in der Blase, dann spült man mit einer Handspritze von 100—150 cbcm Gehalt oder mit einem graduierten Irrigator die Blase nach den bekannten Regeln aus. Die Lösungen sollen Körpertemperatur haben; es wird nie mehr von derselben eingespritzt, als der physiologischen Kapazität der Blase entspricht. Im allgemeinen dürften 100—300 cbcm die richtige Menge sein. Ist die Blase damit gefüllt, so läßt man die Flüssigkeit erst wieder ablaufen, ehe man von neuem einspritzt. Hat man es mit einer Blase zu tun, die klaren Harn entleerte, so braucht man gar nicht viel spülen; nach einigen Malen Zu- und Ablassen wird die auslaufende Flüssigkeit ganz wasserklar sein, was man dadurch feststellt, daß man dieselbe in einem Wasser- oder Becherglase auffängt.

Handelt es sich um eine Cystitis mit stark schmutzigem Harn oder um eine blutende Blase, dann muß man freilich lange spülen, ehe die gewünschte Durchsichtigkeit erreicht wird. Es gibt Fälle,

in denen ich ununterbrochen eine halbe Stunde lang habe spülen lassen, in denen zehn Liter Spülflüssigkeit verbraucht wurden. Die Schleim- und Eiterfetzen, welche die Flüssigkeit trüben, haften der Blasenwand oft außerordentlich fest an. Bei starker eitriger Pyelitis kommen immer neue Eitermassen aus dem Nierenbecken herab. In solchen Fällen ist es ein vergebliches Bemühen, die Blase ganz sauber bekommen zu wollen; sie bleibt schmutzig. Hier spritze man nur kleine Mengen auf einmal ein und lasse sie langsam abfließen, um die trüben auf dem Boden liegenden Eitermassen nicht aufzurühren. Aus dem gleichen Grunde läßt man nicht alles ablaufen, sondern spritzt, ehe der letzte Rest abfließen will, von neuem ein. Dann gelingt es selbst in solchen Fällen, deutliche Bilder der Blasenwand zu erhalten.

Aber es kommen auch Fälle vor, in denen trotz eifriger und zweckmäßig ausgeführter Spülung so viel Eiter und trübe Massen in der Blase zurückbleiben, daß die cystoskopische Untersuchung aufgegeben oder verschoben werden muß. Es betrifft das meistens schwere, große Eitermengen absondernde Cystitiden oder Pyelitiden oder Divertikelbildungen in der Blase, in denen die trüben Massen ungeachtet der Spülung liegen bleiben, während sie bei der Untersuchung mit dem Cystoskop durch eine minimale Berührung desselben mit der Blasenwand in die eigentliche Blasenhöhle hineingebracht werden.

Zuweilen passiert es einem Untersucher, daß das Spülwasser ganz klar abgeflossen war, daß aber trotzdem, nachdem man das Cystoskop eingeführt und erhellt hat, die Flüssigkeit trübe und undurchsichtig erscheint, so daß kein klares Bild der Blasenwand zustande kommt. Das kann darin seinen Grund haben, daß bei der Passage des Instrumentes durch die Harnröhre Schleim, Eiter oder Blut sich auf das Prisma, auf die Lampe oder auf beide Teile gesetzt hatte. Diese Auflagerungen können ganz minimal sein, sie genügen aber, um ein deutliches Sehen zu verhindern. Das nimmt nicht wunder, wenn wir uns erinnern, daß hinter dem Prisma ein Fernrohr liegt, das die gegenüber liegenden Objekte um so mehr vergrößert, je näher sie sich diesem befinden. Liegt ein undurchsichtiges Schleimpartikelchen auf dem Prisma, so liegt es also dem Objektiv denkbarst nahe und wird deshalb sehr stark vergrößert.

Ist nun die Harnröhre katarrhalisch affiziert, so setzen sich katarrhalische Produkte sehr leicht auf die Prismafläche. Aber auch bei der gesunden Harnröhre wird beim Passieren des Cystoskopes, besonders wenn es im Verhältnis zur Harnröhre ein starkes Kaliber hat, normales aber undurchsichtiges Sekret aus den juxta-urethralen Drüsen der Harnröhre (Schleim-, Cowpersche- und Vorsteherdrüse) herausgepreßt und dadurch Prisma und Lampe verunreinigt. Letzteres

spült sich allerdings meist leicht in der Blase ab, während eitrige Massen und Blut zäher haften.

Man versuche, wenn dieser Fall vorliegt, sich damit zu helfen, daß man Prisma und Lampe am Blasenhals abwischt, indem man das Instrument um seine Längsachse dreht, nachdem man es bis zum Blasenhals zurückgezogen hat. Ist das ohne Erfolg, so bleibt nichts übrig, als das Instrument zurückzuziehen, zu reinigen und von neuem einzuführen.

Hierbei will ich aber nicht unterlassen, auf eine kleine Maßnahme aufmerksam zu machen, die oft verhindert, daß dieser Übelstand eintritt. Nachdem man die Blase ausgespült und gefüllt hat, reinige man die Harnröhre gründlich. Man tut das in der Weise, daß man, während man den Katheter aus der Harnröhre entfernt, durch denselben Spülflüssigkeit durchfließen läßt. Solange das Auge des Katheters sich in der Pars posterior befindet, werden etwaige Unsauberkeiten mit dem einfließenden Wasserstrahl in die Blase geführt, woselbst sie die Untersuchung nicht stören. Von dem Augenblicke an, wo das Katheterauge in den Bulbus gelangt, fließt die eingespritzte Lösung, alle Schleim- und Eiterpartikel mit sich reißend, an den Wänden des Katheters entlang zum Orificium cutaneum zurück.

Nicht viel Wert hat für den gedachten Fall das Irrigationscystoskop. Löst sich nämlich der Prismabelag leicht, so tut er dies ohne weiteres in der Blasenflüssigkeit; löst er sich aber schwer, so vermag ihn meistens auch der Wasserstrahl, der über das Prisma von außen hingeleitet wird, nicht zu entfernen (vergleiche Irrigationscystoskope Seite 26).

Um diesen Schwierigkeiten zu begegnen, hat Güterbock sein Instrument angegeben, in dem ja, wie ausgeführt (Seite 30), Prisma und Lampe erst nachträglich in das Katheterrohr eingeschoben werden. Hier findet eine Verunreinigung schwerer statt. Sie kann nur dadurch entstehen, daß sich irgend welche Teile in der Blase auf die Glasflächen aufsetzen. Sollte das der Fall gewesen, so braucht man nur den Cystoskopmandrin, auf dem sich die Lampe und Prisma befinden, herausziehen, reinigen und von neuem in den Hohlkatheter einschieben. Das ist also ein Vorzug des Güterbockschen Cystoskops, nur ist zu wünschen, daß er nicht durch die früher gekennzeichneten Nachteile (Seite 32) wieder in Schatten gestellt werde. Sehr viel empfehlenswerter ist für solche Fälle das Instrument von Schlagintweit, das mit guter Lichtstärke die Möglichkeit verbindet, die Blase sauber zu spülen und das Prisma sauber zu erhalten, nachdem der das Cystoskop aufnehmende Metallkatheter eingeführt worden ist.

Bei der Handhabung der Cystoskope ist noch auf einen wichtigen Punkt aufmerksam zu machen, der sich für den aufmerksamen Leser

aus der Besprechung der Asepsis bei der Cystoskopie ergibt: Es muß unter allen Umständen verhütet werden, daß der Trichter des Cystoskopes unter Flüssigkeit gerät, oder auch nur daß viel Flüssigkeit über ihn herüberfließt, sonst ist das Instrument bald unbrauchbar. Es geschieht das beim Abseifen des Instrumentes von ungeschultem Hilfspersonal, wenn z. B. ein und dasselbe Cystoskop zweimal am gleichen Tage gebraucht werden soll. Noch häufiger kam es vor bei der früheren Methode der Sterilisierung, bei der man das Cystoskop in Karbolsäure legte. Will man die Karbolsäurelösung dennoch anwenden, so lege man das Instrument in die Karbolsäure nicht so hinein, daß der Trichter desselben unter die Flüssigkeit kommt. Wenn nämlich die Flüssigkeit zwischen Fernrohr und Prisma eindringt, ist das Bild, das man beim Durchsehen durch das Cystoskop bekommt, unklar und undeutlich. Denken wir uns einen stecknadelkopfgroßen Wassertropfen auf dem Objektiv haften, während der übrige Teil des Objektivs frei von Wasser ist, so ergibt sich die Unklarheit des Bildes als eine notwendige Folge der verschiedenen Brechungsverhältnisse, die Wasser und Luft darbieten. Auch wenn das Wasser verdampft ist, bleibt das Instrument untauglich, weil die nach dem Verdampfen zurückbleibenden Oxydationsprodukte, welche durch die Einwirkung der Flüssigkeit auf die Metallteile entstehen, das Objektiv verunreinigen. Das Eindringen von Wasser zwischen dem Fernrohr und Cystoskop muß also durchaus vermieden werden.

Es ist technisch sehr schwierig, die Instrumente so zu arbeiten, daß sie oben am Trichter absolut wasserdicht sind; daß das völlig erreicht werde, ist allerdings zu wünschen. Der geschulte Cystoskopiker wird es vermeiden, sie der Probe auszusetzen.

Ist das Cystoskop nun in der besprochenen Weise sterilisiert und präpariert, so erprobt man es erst, ehe man es in die Blase einführt. Man setzt die Zange ein, verbindet diese mit der Leitungsschnur und mit ihr den Akkumulator oder die Batterie. Man taucht sodann das Cystoskop in ein mit sterilem Wasser gefülltes, durchsichtiges Gefäß, stellt die Verbindung durch Herabziehen des an der Zange befindlichen Schiebers oder eine andere entsprechende Einrichtung her und setzt den Rheostaten, der vorher auf 0 eingestellt war, so weit in Tätigkeit, bis die Lampe helles, weißes, strahlendes Licht gibt. Das Licht muß so stark sein, daß die Kohlenbügel des Lämpchens kaum noch als solche zu erkennen sind.

Jede Glühlampe besteht aus einem besonders präparierten Kohlenfaden, der innerhalb einer luftleer gemachten Glaskugel an zwei in letztere eingeschmolzenen Platindrähten befestigt ist. Behufs leichterer Verbindung mit den Instrumenten und also mittelbar der Strom-

quelle werden die Glühlampen mit einer Armatur versehen, die aus einem Gewindering und einem, inmitten desselben isoliert angebraehten Kontakte bestehen. Der eine Platindraht ist mit dem Ring, der andere mit dem Mittelkontakt verlötet.

Durch den verhältnismäßig großen Widerstand, der dem elektrisehen Strom vom Kohlenfaden entgegengesetzt wird, erhitzt sieh letzterer bei genügender Stromstärke bis zu intensiver Weißglut. In freier Luft würde er dabei natürlieh sofort verbrennen. Dies zu verhindern, ist eben der Zweek der ihn umgebenden luftleeren Glaskugel.

Je länger der Kohlenfaden der Glühlampen ist, desto mehr Widerstand hat er und desto mehr Spannung ist erforderlieh, um ihn zur Weißglut zu bringen. Die aufzuwendende Stromstärke hängt von der Dieke des Kohlenfadens ab. Durehsehnittlieh sind ea. 1 Ampère erforderlieh. Lampen von erheblieh größerer Stromstärke zu benützen, empfiehlt sieh nieht, da dieselben zu viel Wärme entwiekeln. Die Menge des erzeugten Liehtes resultiert aus dem Produkt von Stromstärke und Spannung.

Die Lieht-Intensität einer Lampe kann nieht ungestraft dureh Erhöhung der Spannung und Stromstärke über eine gewisse Grenze hinaus gesteigert werden. Normalerweise soll der Kohlenfaden etwas mehr als hellgelb d. h. eben gerade weiß glühen. Wird dieser Glühgrad übersehritten, so gibt die Lampe allerdings noeh mehr Lieht, ihre Lebensdauer wird aber dadureh sehr verkürzt. Unter Umständen hält eine überanstrengte Glühlampe nur für wenig Minuten aus oder leuehtet gar nur einen Moment auf.

Für den Fall, daß man die Stromverhältnisse einer Lampe noeh nieht kennt, ist es ratsam, zuerst mit wenigen Elementen und bei ganz eingesehaltetem Widerstande des Rheostaten zu beginnen. Alsdann steigert man naeh und naeh die Elementenzahl, bis der Kohlenbügel gelb erglüht, worauf dann der Strom dureh allmähliches Aussehalten von Widerstand vollends so weit verstärkt werden kann, bis gerade die Weißglut erreieht ist. Die Lebensdauer der kleinen endoskopisehen Lampen bei normaler Benutzung sehwankt zwisehen 10 und 20 Stunden. Sie haben eine Leuehtkraft von 2—5 Normalkerzen.

Bei ausgebrannten Glühlampen ist der Kohlenfaden an irgend einer Stelle zersprungen, was aber mitunter für das Auge sehwer erkennbar ist. Meist hat sieh nebenbei auf der Innenseite der Glaskugel zerstäubter Kohlenstoff abgelagert und dieselbe dunkel gefärbt.

Ist die erforderliehe Liehtstärke ausprobiert, dann unterbrieht man den Strom und führt das Instrument naeh den vorher gegebenen Regeln ein.

Dieses Ausprobieren des Liehtes vor der Einführung ist außerordentlieh wiehtig. Es gibt eine Reihe von Umständen, die bewirken,

daß das eingeführte Cystoskop kein klares Bild der Blasenwand erkennen läßt. Es sei nur an das Schmutzigwerden des Prismas erinnert. Hat man nun den Akkumulator vorher nicht richtig eingestellt, so ist man gar zu leicht versucht, zu glauben, daß die Undeutlichkeit oder Dunkelheit in der Blase auf zu schwachem Leuchten der Lampe beruht und verstärkt deshalb den Strom. Die Folge ist dann, daß die Lampe durchbrennt und das Cystoskop wieder herausgezogen und mit einer anderen Lampe versehen werden muß. Solche Irrtümer vermeidet man also, wenn man *vorher* das Instrument unter Wasser ausprobiert und den Akkumulator oder die Batterie für die erforderliche Helligkeit einstellt. Wird während der Untersuchung das Licht dunkler, was vorkommt, da die Leuchtkraft der Lampe allmählich nachläßt, so kann man noch nachträglich durch den Rheostaten den Strom etwas verstärken, um der Lampe wieder die volle Leuchtkraft zu geben.

In neuerer Zeit hat man an den Cystoskopen sogenannte *kalte Lampen* verwendet. Es sind dies Lampen, die eine *geringere elektrische Spannung* haben als die bislang gebräuchlichen. Der Bügel dieser Lampen ist kleiner, ihr Stromverbrauch geringer; aber sachgemäß ist dementsprechend auch die Lichtstärke und die Widerstandsfähigkeit kleiner. Der Ausdruck „kalte Lampe“ ist nicht recht angebracht, denn auch diese Lampen geben Wärme, allerdings entsprechend ihrer geringeren Leuchtkraft weniger Wärme als die gewöhnlichen. Sie bieten für die Cystoskopie eher Nachteile als Vorteile. Die Wärme der alten Lampen stört nicht, da sie sich im abkühlenden Wasser der Blase befinden, sie leuchten stark und halten lange vor. Die Leuchtkraft der kalten Lampen läßt schnell nach, ihre Widerstandsfähigkeit ist zu gering.

Als eine wertvolle Verbesserung dagegen betrachten wir die von dem Instrumentenmacher Hirschmann eingeführte *Lampe mit federndem Kontakt*. Fig. 38.

Die neuen Glühlampen besitzen bei 1 einen federnden Kontakt, welche durch die in einer leitenden Hülse liegende Feder 3 nach unten gepreßt wird, wenn die Lampe mit dem Gewinde 2 in das Cystoskop hineingeschraubt wird.

Der bei den älteren Glühlampen benutzte Kontakt, der aus einem zu einer Spirale gewickelten Platindraht bestand, preßte sich nach öfterer Benutzung fest zusammen; wurde die Lampe herausgeschraubt, war man gezwungen, um den Kontakt zu sichern, den Platindraht mit irgend einem Instrument aufzubiegen. Der jetzt benutzte federnde Kontakt schließt sicher und *automatisch*.

Während das Cystoskop durch die Harnröhre geführt wird, muß der Strom unterbrochen sein; denn sonst würde man die Harnröhre verbrennen. Selbstverständlich gilt das Gleiche für das Herausziehen

des Instrumentes; man schließt den Strom durch Herabziehen des Schiebers erst dann, wenn man völlig sicher ist, daß der Schnabel des Instrumentes sich in der Blase befindet. Wie bei einer Sonde die freie Beweglichkeit des Schnabels dies beweist, so auch beim Cystoskop. Erst nachdem man versucht hat, den Schnabel nach verschiedenen Richtungen herumzudrehen, und erst nachdem dies anstandslos gelungen ist, gibt man Licht.

Bei der Prostatahypertrophie sei man besonders vorsichtig: Der Erfahrene weiß, daß hier die Ausweitung der pars prostatica urethrae zuweilen so groß ist, daß man den Katheterschnabel in ihr frei herumdrehen kann, grad als ob er sich in der Blase befände. Das Gleiche ereignet sich natürlich beim Cystoskop. Man muß in solchen Fällen den äußeren Endteil des Instrumentes sehr tief senken, um den Schnabel mit der Lampe in die Blase zu bringen. Im übrigen belehrt ein Blick durch das Cystoskop, der allerdings nur kurz sein darf, über die Situation. Sieht man ein dunkles oder dunkelrotes Gesichtfeld, so liegt das Prisma noch in der Harnröhre, vorausgesetzt natürlich, daß nicht Blut dasselbe bedeckt. Denn eine Blutschicht über dem Prisma kann das Gesichtsfeld in gleicher Weise verdunkeln, obwohl sich das Prisma in der hell erleuchteten Blase befindet.

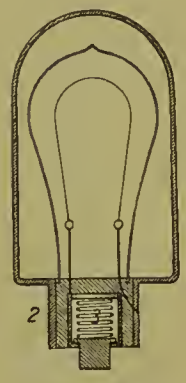

Fig. 38. Cystoskoplampe mit federndem Kontakt.

Es ist zweckmäßig, mit dem Lichtgeben einige Augenblicke zu warten, nachdem das Cystoskop in die Blase eingedrungen ist. Hat man festgestellt, daß der Schnabel in der Blase frei beweglich ist, so überläßt man das Instrument sich selbst, es nimmt dann die sogenannte Gleichgewichtslage ein, von der wir gesehen haben, daß in ihr bei den meisten Individuen der nach oben sehende Schnabel frei in dem Cavum der Blase schwebt, ohne die Wand zu berühren.

Es gibt nämlich noch einen Umstand, der, obwohl die Lampe hell brennt und die Flüssigkeit durchsichtig ist, eine Verdunklung des Gesichtsfeldes bewirkt, die von den nicht Sachverständigen falsch gedeutet wird und deshalb zu einem verhängnisvollen Fehler verleitet. Hat man das Cystoskop so weit vorgeschoben, daß die Blasenwand durch die Cystoskopspitze ausgebuchtet wird und deshalb unmittelbar die Lampe bedeckt (siehe Fig. 39, Seite 72) so tritt dasselbe ein, als ob man das Instrument so weit zurückgezogen hat, daß Lampe oder Prisma unmittelbar vom Blasenhals bedeckt wird; dann sehen wir das innere Gesichtsfeld nicht hell erleuchtet, sondern diffus rot im Halbdunkel. Dann wird, wie schon erwähnt, das betreffende in das Gesichtsfeld fallende Stück der Blasenwand nicht beleuchtet, sondern durchleuchtet. Man kann sich diese Verhältnisse leicht verständlich machen,

wenn man sie außerhalb der Blase nachahmt. Man lasse das Cystoskop brennen und halte die Hand in einiger Entfernung von dem Prisma; es erscheint, durch das Cystoskop gesehen, ein Stück der Hand deutlich

Fig. 39.
Verbuchtung der Blase durch den Cystoskopschnabel.

hell erleuchtet. Dann aber halte man die Hand unmittelbar auf die Lampe, und man wird undeutlich eine diffus rote dunkle Scheibe sehen.

Zuweilen bieten sich durch ein zu weites Vorschieben des Schnabels an die Blasenwand heran die Verhältnisse so dar, daß ein Teil des

Gesichtsfeldes ganz hell erleuchtet, der andere aber ziemlich dunkel ist. Das wird dann eintreten, wenn die Lampe von einem Teil der sich vorstülpenden Blasenwand bedeckt ist, während der restierende Teil der Lampe frei bleibt. Dieser letztere wirft die Strahlen dann auf die in

Fig. 40.
Geringe Ausbuchtung der Blase durch den Cystoskopschnabel.

unmittelbarer Nähe gelegene Blasenwand und läßt sie in hellstem Lichte erscheinen (siehe vorstehende Fig. 40).

Wer diese Verhältnisse nicht kennt, der wird, wenn sie vorliegen, leicht glauben, die Lampe sei nicht hell genug, er verstärkt deshalb den Strom und bewirkt dadurch entweder ein Durchbrennen der Lampe

oder gar eine Läsion der Blasenwand, die dem Kranken während und nach der Untersuchung heftige Schmerzen verursacht. Der Sachkundige dagegen wird schnell den Strom unterbrechen, dem Cystoskop eine andere Lage geben und prüfen, ob jetzt das innere Gesichtsfeld erleuchtet ist. Das ist der Grund, weshalb man den Strom erst in der Gleichgewichtslage, in welcher der Schnabel des Instrumentes die Blasenwand nicht berührt, schließen soll.

Nachdem wir uns alle diese Vorsichtsmaßregeln eingeprägt haben, wollen wir nun das Cystoskop, unter dem, wenn nichts Näheres gesagt ist, immer das Cystoskop Nitzes Nr. 1 verstanden wird, in die Blase einführen und zusehen, in welcher Weise man die Untersuchung vorzunehmen hat.

Da man bei einer bestimmten Stellung des Cystoskopes immer nur eine bestimmte Partie der Blase sieht, unsere Aufgabe aber darin besteht, die gesamte Blase uns zu Gesicht zu bringen, so ist es klar, daß wir die Blase durch eine Reihe von Bewegungen, die mit dem Cystoskop vorzunehmen sind, absuchen müssen. Jede verschiedene Bewegung bringt uns eine verschiedene Partie der Blasenwand in das Gesichtsfeld. Um keine Stelle zu übersehen, wird es wünschenswert sein, immer anschließende Partien der Blasenwand einzustellen, aus denen sich zusammengenommen die gesamte Innenfläche der Blase zusammensetzt. Zu diesem Behufe ist es zweckmäßig, nicht planlos in dem Blasenkavum mit dem Instrument herumzufahren, sondern sich an einen ganz bestimmten, für den gedachten Zweck geeigneten Plan der Untersuchung zu halten.

Man kann denselben gut mit demjenigen vergleichen, der bei der Untersuchung der Blase mit der Steinsonde angewendet wird. Man führt die Steinsonde bekanntlich, nachdem sie in die Blasenhöhle eingedrungen ist, während der Schnabel nach oben sieht, leicht von vorn nach hinten, dreht etwas nach rechts, zieht das Instrument nun von hinten nach vorn, macht dasselbe Manöver links, geht mit dem Schnabel noch weiter nach links und unten, schiebt den Schnabel vor, zieht ihn in entsprechender Lage rechts zu dem Blasenhals zurück, um schließlich mit dem nach unten gekehrten Schnabel den Blasenboden abzusuchen.

In ähnlicher Weise vollziehen sich die Bewegungen mit dem Cystoskop. Sie sind streng genommen und isoliert betrachtet dreifacher Art:

1. das Instrument bewegt sich von vorn nach hinten und vice versa, also in der Verlängerung seiner Längsachse;
2. das Instrument wird um seine feststehende Längsachse rotiert, wodurch der Schnabel mehr oder weniger nach rechts oder links gedreht wird;

3. das Instrument wird mit seiner Längsachse gehoben oder gesenkt, nach links oder nach reehts gewendet.

In praxi werden diese drei Bewegungen, von denen jede eine andere Partie der Blase einstellt, miteinander kombiniert, so wie es für den zu besiehtigenden Teil am vorteilhaftesten ist.

Wir führen also das Instrument so ein, daß der Schnabel naeh oben sieht. Hier sei bemerkt, daß das außen am Cystoskop erkennbar sein muß. Bei unseren Instrumenten ist derjenige Punkt, der dem Sehnabel entsprieht, an dem Triehter durch einen Knopf markiert. Knopf und Sehnabel sehen also naeh oben. Letzterer befindet sieh ziemlieh nahe dem Blasenhals. Dann fällt die vordere obere Wand in das Gesiehtsfeld. Nunmehr sehieben wir den Sehnabel etwas weiter vor, und wir bekommen die weiter naeh hinten gelegene Partie der oberen Blasenwand zu Gesieht. Nunmehr drehen wir das Instrument um seine Längsachse rechts so weit, daß der Sehnabel mit derjenigen Linie, die er verlassen hat, etwa einen halben rechten Winkel ausmaeht. Dann sehen wir von der reehten Seitenwand den hinteren oberen Anteil. Ziehen wir das Instrument mit gleieher Sehnabelrichtung weiter zum Blasenhals vor, so würde der vordere obere reehte Anteil einfallen. Wir drehen nun um weitere 30 Grad und erblieken den vorderen unteren Teil der reehten Blasenwand, sehieben das Instrument naeh hinten, und der hintere untere Teil der reehten Seite wird sieh uns einstellen. Dieselben Bewegungen links ergeben uns die gleiehen Teile auf der linken Seite. Dann drehen wir den Sehnabel naeh unten und maehen uns dureh Vor- und Zurückziehen den gesamten Blasenboden sichtbar.

Diese eben angeführten Bewegungen entsprechen den vorher unter Nr. 1 und 2 besehriebenen und werden wirksam ergänzt dureh die dritte, die den äußeren Anteil des Instrumentes, den Triehter, hebt oder senkt, naeh reehts oder naeh links wendet. Die ersten beiden besehriebenen Bewegungen würden nieht ausreiehen, uns die gesamte Blaseninnenfläehe zu Gesicht zu bringen. Wir sehen bekanntlich diejenige Partie der gegenüberliegenden Blasenwand, welehe die Grundfläehe eines Kegels bildet, dessen Aehse senkreeht auf der Aehse des Fernrohrs steht, bei der Stellung des Cystoskops z in Figur 41 a e b: In diesem Falle, wo der Schnabel die hintere Blasenwand fast berührt, würde also der Teil der hinteren Blasenwand, der abwärts von a liegt, nicht mehr zu sehen sein, und das wiederholt sieh bei jeder Stellung des Cystoskops. Wir missen stets diejenige Partie, die zwischen der den Schnabel begrenzenden Blasenwand und der gedaehten hypotenusisehen Verlängerung a e liegt.

Wenn wir jetzt den Trichter heben (Fig. 41), dann werden wir das vorher nicht gesehene unterhalb a gelegene Stück der hinteren Blasenwand a c, das innerhalb des jetzigen Gesichtsfeldes c d liegt, überblicken können. Ebenso hat man zu verfahren, wenn der Schnabel nach unten sieht.

Bei Lage des Cystoskops z (Fig. 42) sieht man von der unteren Blasenwand das Stück a b. Um den Teil der Blasenwand, der aufwärts von b liegt, einzustellen, senken wir den Trichter des Cystoskops z (punktierte Linie in Fig. 42), dann erblicken wir das Stück d b, das innerhalb des jetzigen Gesichtsfeldes e d liegt. Wollen wir den unteren Teil der hinteren Blasenwand sehen, so senken wir den

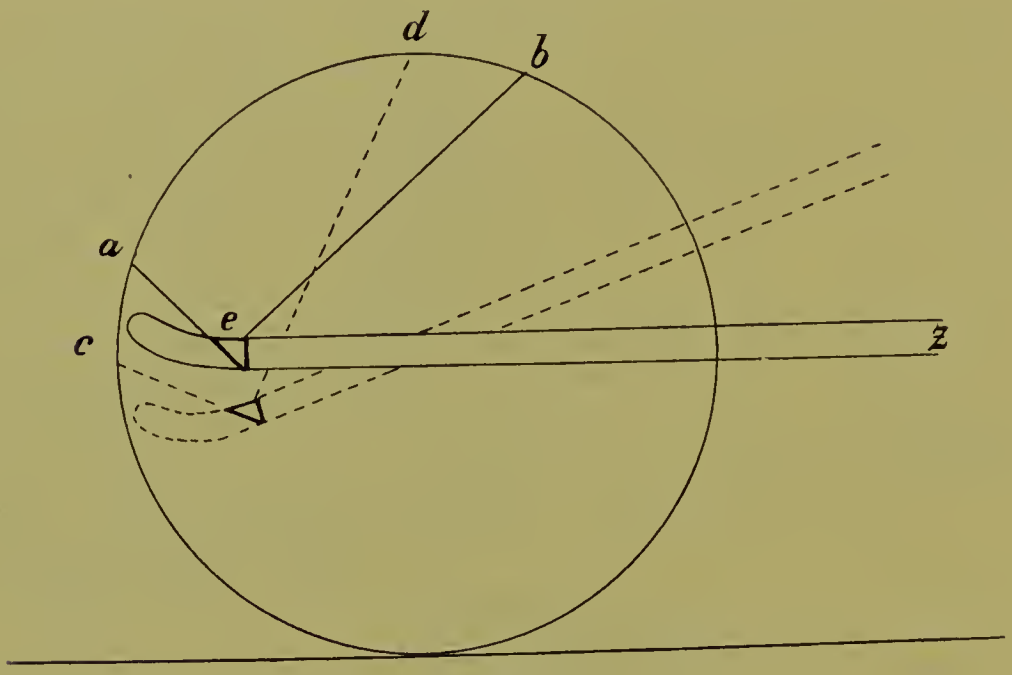

Fig. 41.
Heben des Cystoskoptrichters.

Trichter; wollen wir die vordere Partie des Blasenbodens, das Trigonum, sehen, so heben wir ihn. Sollen die seitlichen Wände völlig abgesucht werden, so wenden wir den Trichter, kombiniert mit den anderen Bewegungen des Instrumentes, nach rechts für die rechte und nach links für die linke Seite.

Diese letzteren Bewegungen, das Heben, das Senken und Seitwärtsbiegen des Trichters sind es, die dem Kranken nicht selten erhebliche Schmerzen verursachen. Die beiden ersten Bewegungen, das Vor- und Zurückziehen, das Drehen des Instrumentes um seine Längsachse können so zart vorgenommen werden, daß sie der Kranke kaum merkt. Sobald wir aber die hebende, senkende oder seitlich wendende Bewegung mit dem Trichter vornehmen, nähert sich die Spitze des Cystoskops der Blasenwand und verursacht meist schon

dadureh ein brennendes Gefühl. Die Spitze des Instrumentes macht stets die umgekehrte Bewegung wie der Trichter. Geht der Trichter nach rechts, so weicht die Spitze nach links ab, hebt man den Trichter, so senkt sich der Schnabel nach unten. Wir haben also Sorge zu tragen, daß die Triehterbewegungen nicht so stark sind, daß der heiße Schnabel die Blasenwand berührt.

Andererseits machen diese Bewegungen mit dem Instrumente schon an und für sich Schmerzen, selbst wenn der Schnabel ganz kalt wäre; denn sie haben die Beweglichkeit des Penis und der Urethra zur Voraussetzung. So groß diese auch in der Pars mobilis urethrae ist, so gering ist sie in der Pars fixa. Die Urethra ist mit-

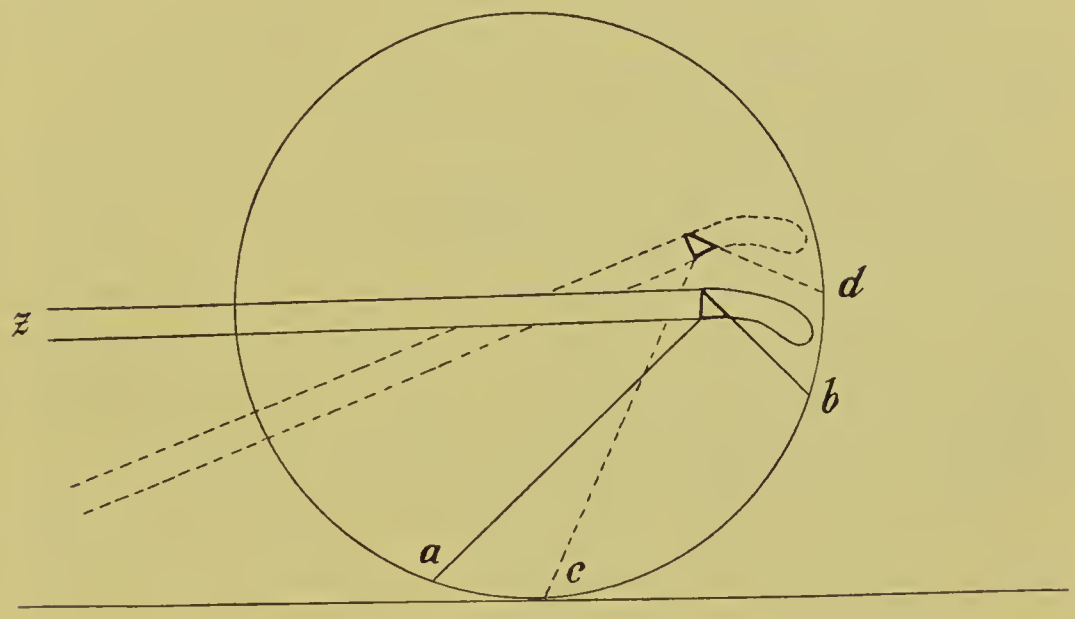

Fig. 42.
Senken des Cystoskoptrichters.

samt dem Membrum dureh das Ligamentum suspensorium an der Symphyse fixiert. Senken wir das Instrument stark, so ziehen wir Urethra und Penis mit herab und dehnen dadurch gewaltsam das Ligamentum suspensorium; heben wir es stark, so zerren wir die Urethra, die dureh die Prostata mit ihrer Unterlage fest verwaehsen ist, nach oben, ein Vorgang, der von dem Kranken als Schmerz empfunden wird. Dieser Sehmerz wird um so größer sein, je ausgiebiger diese Bewegungen sind und je plötzlicher sie gemacht werden. Deshalb empfiehlt es sich, diese Manipulation bei der Untersuehung langsam und allmählich vorzunehmen und mit den beiden anderen Arten der Hantierung des Cystoskops zu kombinieren. Dann entstehen triehterförmige Bewegungen, die den Kranken weniger belästigen.

Es sei kurz erwähnt, daß sich selbstverständlich nur der Ungeübte an die eben besproehenen Schulbewegungen zu halten braucht;

der Geübtere wird freier verfahren und sein Augenmerk zuerst auf diejenigen Partien richten, die ihm verdächtig erscheinen.

Wer das Cystoskop in dieser Weise zu gebrauchen versteht, dem wird es fast immer gelingen, mit diesem Cystoskop 1 die ganze Blase abzusuchen. Nur die unmittelbare Umgebung des Sphincter internus und eine kleine Partie des hinteren Teiles des Blasenbodens erfordern zuweilen die Anwendung eines anderen Instrumentes.

Sobald man das Cystoskop Nitze 2 so weit vorgeschoben hat, daß das Prisma sich in der Blase befindet, sieht man bei leicht erhobenem Trichter den vorderen Teil des Blasenbodens und bei weiterem Vorschieben des Instrumentes nach hinten den hinteren Teil desselben.

Das dritte Cystoskop endlich wird, sobald das Prisma die Blase erreicht hat, noch etwa um zwei Zentimeter vorgeschoben und dann um seine Längsachse gedreht. Dann tritt die ganze Umgebung des Sphincter internus vesicae in das Gesichtsfeld.

Die beiden Instrumente Nitze 2 und 3 sind überflüssig geworden durch das neue retrograde Cystoskop Schlagintweits. Dieses hat den besonderen Vorzug, daß es eine Kombination zweier Instrumente darstellt (siehe Seite 39). Bleibt das Prisma im Schaft, so ist es ein gewöhnliches Cystoskop wie das Nitze 1, mit dem man die ganze Blase bis auf den Sphincter absuchen kann, schiebt man dann das Prisma vor, so daß es außerhalb des Schaftes liegt, so sieht man damit die unmittelbare Nachbarschaft des Sphincter internus vesicae.

Diese retrograde Einrichtung Schlagintweits dürfte bei dem Studium der Prostatahypertrophie (siehe diese) von Wert sein.

FÜNFTER ABSCHNITT.

Die Bilder der normalen Blase.

Übungen am Phantom.

Farbe und Glanz der gesunden Blasenschleimhaut. Umgebung des Sphincters. Differenz der Farbe von anderen Teilen. Helles Licht. Natürliche und artifizielle Röte.

Blutgefäße: Arterien und Venen am ausgesprochendsten am Sphincter. Ureterengegend.

Oberfläche der Schleimhaut glatt bis leicht uneben. Trabekelchen, kleine Knoten, flache Einsenkungen. Noduli vesicae. Faltungen der Schleimhaut.

Das Orificium internum vesicae ein sichelartig geformter Schleier, dunkelrot bis schwarz aussehend, der durchleuchtete Blasensphincter, verschiedene Dichtigkeit. Übergang des Sphincters auf den Blasenboden.

Luftblasen frei beweglich.

Bewegungen der Blase durch Darmperistaltik, durch Atmung, durch Ureterkontraktion und Berührung mit dem Cystoskop.

Blasenboden, Ureterwülste, Uretermündungen, Bas-fond, Ligamentum interutericum, Trigonum Lieutandii. Aufsuchen der Uretermündungen, ausnahmsweise Schwierigkeiten dabei.

Überlagerung der Ureterenmündungen durch Balkenzüge, Beobachtung der Harnausspritzung, dieselbe selten synchron. Der Harnwirbel.

Salzniederschläge auf der Blasenwand: Urate, häufiger Phosphate.

Schatten in der Blase: Vom Ureterwulst, von kleinen Salzpartikelchen, von vorspringenden Falten.

Ehe der Lernende sich anschickt, die Blase am Lebenden zu untersuchen, sollte er einige Vorstudien am Phantom gemacht haben. Man könnte auch daran denken, die Cystoskopie an der Leiche einzuüben; allein die Leichenuntersuchung ist aus vielfachen Gründen schwieriger als die am Lebenden. Schon die Einführung eines Instrumentes in die Blase macht größere Schwierigkeiten, weil die Teile ihre Elastizität verloren haben; noch schwerer gelingt die Reinigung der Blase, und beim Durchführen des Cystoskops durch die Harnröhre

wird das Prisma und die Lampe fast jedesmal so beschmutzt, daß keine deutlichen Bilder zustande kommen. Ich würde deshalb raten, auf die Übung an der Leiche zu verzichten und statt dessen ein Phantom zu benutzen.

Solcher Phantome gibt es mehrere im Handel. Leiter in Wien (siehe Fig. 43), Nitze, Frank und Wossidlo in Berlin haben verschiedene Arten konstruiert. Für das Studium der normalen Blase ist das Nitzesche recht brauchbar, weil es die natürlichen Verhältnisse gut nachahmt. Es sind hier am Blasenboden zwei Kanäle eingebohrt, und man kann sogar das Spritzen aus den Ureterenmündungen an diesem Phantom nachahmen. Eine Reihe von gut nachgeahmten



Fig. 43.
Blasenphantom nach Leiter.

pathologischen Bildern, verschiedenartige Tumoren zeigt das Leitersche; das Franksche ähnelt dem Nitzeschen. Das Wossidlosche ist aus Gummi gefertigt, um die Elastizität der lebenden Blase nachzuahmen und erscheint deshalb vorteilhaft. Unter dem Namen Janet-Frank ist ein Phantom im Handel, das eine Gummiblase darstellt, deren Innenfläche die Farbe der Blase, Gefäßzeichnung und die Uretermündungen aufweist. Nach oben ist die Blase durch ein abschraubbares Glasfenster verschlossen. Die angedeuteten Harnleitermündungen führen in zwei Schläuche, die in Glasgefäße enden. Auf diesen sitzen Gummiballons, die gefüllt beim Zusammendrücken die Flüssigkeit durch die Schläuche ausspritzen lassen, so daß der Beobachter sie in die Blase eintreten sieht. Es sind auf diese Weise die natürlichen Verhältnisse sehr geschickt nachgeahmt (siehe Fig. 44).

Sehr beachtenswert scheint mir das Vorgehen von Wullstein (Halle) und Saniter, die bei Sektionen gewonnene Harnblasen für Phantomübungen brauchbar machten. In Kayserling scher Flüssigkeit gehärtet und konserviert halten die Blasen einigermaßen die natürliche Farbe bei.

Ich lege keinen Wert darauf, welches man zum Lernen wählt; es tut's ein jedes von ihnen. Das Phantom wird mit Wasser gefüllt. Man führt das Cystoskop ein und geht nun ganz systematisch vor, wie wir es oben (Seite 74) beschrieben haben. Ich erinnere nochmals daran, daß der Knopf am Trichter der Schnabelseite, also auch der freien Fläche des Prismas entspricht.[1]) Sieht der Knopf nach oben, so erblickt man also die obere Wand; sieht er nach rechts, die rechte u. s. w. Man suche sich zu orientieren, indem man den Schnabel nach rechts, links, oben, unten wendet, den Trichter hebt und senkt; man vergegenwärtige sich die Änderung der Bilder, die dadurch entstehen, daß man mit dem Prisma an die betreffende Partie näher herangeht oder weiter fortrückt; man achte auf die Farbe, den Glanz, die Blutgefäße und studiere besonders den Blasenboden mit den Verhältnissen, die wir nun an der lebenden Blase eingehender besprechen.



Fig. 44.
Blasenphantom nach Janet-Frank.

1. Farbe und Glanz der gesunden Blasenschleimhaut.

Es ist ganz selbstverständlich und bedarf keiner Begründung, daß die Farbe der gesunden Blasenschleimhaut Differenzen aufweist. Sie ist verschieden bei den verschiedenen Individuen, verschieden bei demselben Individuum an verschiedenen Stellen der Blase, verschieden je nach der Durchsichtigkeit des Mediums und je nach der Entfernung der Lampe von der Wand.

Wer noch niemals cystoskopiert und die lebende Blasenschleimhaut nur nach Eröffnung der Vesica bei der Sectio alta gesehen hat, wird erstaunt sein, ein ganz anderes Kolorit zu finden, als es die Operationswunde darbot. Hier zeigte sich die Blasenwand tief rot, fast wie eine mit Blut bestrichene Fläche. Im cystoskopischen Bilde erscheint sie weißlich-gelb bis gelblich-rosa bis gelbgrau. Denken wir uns das Cystoskop in der Gleichgewichtslage

1) Wenn nichts Besonderes erwähnt ist, beziehen sich alle Beschreibungen auf die Untersuchungen mit dem Cystoskop Nitze I.

ruhen, so daß das Prisma der Blasenwand weder sehr nahe noch sehr entfernt sich befindet, so hat das Kolorit einen aus diesen drei Farben zusammengesetzten Ton. Bei anämischen Individuen überwiegt das Weißgrau, die Farbe ist blasser, etwa so wie eine ganz anämische Conjunctiva; bei Vollblütigeren gleicht sie mehr der Mundschleimhaut, die den harten Gaumen überzieht (siehe Taf. I, Fig. 1 und 2).

Fast die ganze Blasenschleimhaut ist gleichartig gefärbt, immer vorausgesetzt, daß wir die einzelnen Stellen in derselben Entfernung von der Lampe untersuchen; nur der Blasenboden und die unmittelbare Umgebung des Sphincter macht eine Ausnahme, beide Partien sind stärker gerötet, was mit Sicherheit auf eine stärkere Gefäßentwickelung dieser Teile zurückzuführen ist. Man hüte sich also, aus der stärkeren Rötung daselbst auf eine Entzündung schließen zu wollen, sie ist durchaus normal.

Daß uns die Nachbarpartien des Sphincters und des Blasenbodens röter als die anderen Teile der Blase erscheinen, hat auch darin seinen Grund, daß wir sie in größerer Nähe sehen. Je näher wir nämlich mit der Lampe dem Objekte gehen, um so heller wird es erleuchtet, die hellere Beleuchtung läßt aber den gelben Ton mehr zum Vorschein kommen, während bei größerer Entfernung die graue Farbe in den Vordergrund tritt. Auch spielt hierbei die durch die Nähe des Prismas und Objektivs gegebene Vergrößerung eine Rolle. Die bei stärkerer Annäherung gegebene Vergrößerung der submukösen Gefäßverzweigungen, die ja den roten Ton hervorbringen, muß naturgemäß ein Überwiegen des roten Kolorits verursachen. Wenn, wie es zuweilen bei der Untersuchung vorkommt, während derselben Flüssigkeit aus der Blase ausgepreßt wird, so beobachtet man wie mit dem Kleinerwerden des Blasenlumens die Farbe der Schleimhaut röter und röter wird.

Daraus folgt, daß man einzelne Teile der Blase, die einem verdächtig erscheinen, in verschiedener Entfernung ansehen soll. Sehen wir eine Stelle auffallend rot, so werden wir erst prüfen, ob wir nicht mit der Lampe zu nahe waren; wir werden die Lampe etwas entfernen, während wir die Stelle unverrückt im Auge behalten. Dann muß sich zeigen, ob die Stelle tatsächlich abnorm gerötet ist oder ob sie dies nur der Nähe der Lampe verdankt.

Befindet sich die Lampe mit ihrer erwärmten Fassung der Blasenwand sehr nahe, so bewirkt auch die ausstrahlende Wärme eine Hyperämie. Auch darin liegt eine Quelle der Täuschung, die man aber bald zu vermeiden lernen wird.

Das gleiche gilt von der Durchsichtigkeit des Mediums. Anfangs sahen wir die Blase mit klarer, durchsichtiger Lösung gefüllt; während

der Untersuchung aber kommt der gelblich-rötliche Harn aus den Nieren hinzu und verändert das Medium. Je mehr Harn in die Blase eintritt und je konzentrierter er ist, um so dunkler in der Farbe, um so rötlicher wird uns die Blasenwand erscheinen. Deshalb ist es unzulässig, die Untersuchung ohne vorgängige Spülung in der mit Harn gefüllten Blase vorzunehmen, wie Fenwick[1]) will.

Ferner ist noch darauf aufmerksam zu machen, daß das Licht der Lampe allmählich nachlassen und dadurch abnorme Färbung der Schleimhaut vortäuschen kann. Jene hellgelb, matt rosaartige Farbe zeigt die Blase nur bei hellster Beleuchtung, wenn die Lampe weißes, strahlendes Licht gibt, so daß die Kohlenbügel nicht mehr zu sehen sind. Läßt die Lampe während der Untersuchung nach, dann wird das Licht röter, und auch die Schleimhaut erscheint röter, ein Umstand, dessen Kenntnis den Kundigen vor Täuschungen bewahren wird. Man hat nur nötig, durch weiteres Einschalten des Rheostaten das gute Licht wieder herzustellen, und die abnorme Rötung wird verschwinden. Endlich vergesse man nicht, daß ein rötliches Aussehen der Blasenschleimhaut auch davon herrühren kann, daß während der Untersuchung irgendwo in den Harnwegen, in der Urethra, am Sphincter oder in der Blase eine kleine Läsion entstanden sein kann, die einen Austritt von Blut zur Folge hatte. Setzt sich auch nur eine minimale Menge Blut auf Prisma oder Lampe auf, so entsteht ein rötlicher Ton im Bilde. In solchem Falle werden aber alle Teile der Blase rot erscheinen, während die nicht arteficiellen Rötungen meist regionärer Art sind.

An allen Teilen der Blase ist die Schleimhaut feucht-glänzend, wie die Schleimhaut der anderen Organe. Völliges Stumpfsein und Fehlen des Glanzes bedeutet eine pathologische Veränderung. Der Grad des Glanzes ist fast überall der gleiche. Er erscheint da höher, wo auch die Schleimhaut röter ist, also im Blasenboden und in der Umgebung des Sphincter internus.

2. Die Blutgefäße.

Die gesunde Schleimhaut zeigt ein Netz **arterieller** und **venöser** Gefäße in der mannigfachsten Weise. Bei einer gewissen Entfernung des Prismas von der Wand sieht man zuweilen gar keine Gefäße. Geht man an dieselbe näher heran, so erscheinen feine, zarte Verästelungen, aus einem oder mehreren Stämmen entstehend, und meist nicht miteinander anastomosierend (siehe Taf. I und II). Diese Gefäße sind so dünn, daß sie bei größerer Entfernung des

1) The electric Illumination of the Bladder and Urethra, London 1889.

Prismas nicht gesehen werden. Hat man sie einmal wahrgenommen und verfolgt sie nun nach der Seite hin, wo sie stärker werden, so kommt man auf ziemlich große Arterien, die zum Teil parallel verlaufen und vom Sphincter internus kommen. Hier ist die Blase am stärksten vascularisiert. Geht man an diese Partie mit dem Prisma näher heran, so treten die Gefäße so stark in den Vordergrund, daß man nur noch schmale Schleimhautstreifen zwischen den starken roten Arterien wahrnimmt. Man darf solche Bilder nicht für pathologisch halten; sie erklären sich einfach durch die Vergrößerung der an und für sich schon an dieser Partie zahlreichen ziemlich großen Gefäße. Verfolgt man einen solchen Gefäßstamm nach der Seite zu, wo er sich verdünnt, so treten die Gefäße immer mehr zugunsten der gelblichen Blasenschleimhautoberfläche in den Hintergrund, bis sie schließlich ganz verschwinden. Durch sehr starke Annäherung des Prismas an diese Teile gelingt es sogar bisweilen, das Kapillarnetz deutlich zu sehen (siehe Taf. I, Fig. 1). Auch an den Ureterenmündungen pflegt sich eine starke Vascularisation zu finden. Man sieht ein oder mehrere schön hellrot leuchtende Gefäße von oben und unten, häufiger noch von lateralwärts her gegen das Ureterostium ziehen und sich in diesem verlieren. Zuweilen hilft einem das, die Uretermündungen zu finden. Medianwärts zum Ostium an dem Ligamentum interureterium sind Arterien seltener sichtbar.

Gegenüber den hochroten Arterien treten die **Venen** ganz in den Hintergrund. Man sieht sie bei den gewöhnlichen Untersuchungen fast nie. Nur am Blasenhals kann man sie zuweilen beobachten, wenn man sich ihnen mit dem Prisma nähert. An anderen Teilen der Blase habe ich sie, von pathologischen Prozessen abgesehen (siehe Blasenhämorrhoiden), selten wahrgenommen. Sie bilden nicht die Verästelungen wie die Arterien, sondern verlaufen mehr als Stämme, um plötzlich in der Tiefe der Blasenwand zu verschwinden. In der Farbe unterscheiden sie sich dadurch von den Arterien, daß sie im Gegensatz zu diesen bläulich aussehen. Das Bild der normalen Blasenschleimhaut, in welcher zarte Gefäße verlaufen, erinnert lebhaft an das des Augenhintergrundes, das man beim Ophthalmoskopieren bekommt.

3. Die Oberfläche der Blasenschleimhaut.

Bereits bei Besprechung der Anatomie der Blase hatten wir hervorgehoben, daß die Vesica nicht überall gleich fest mit ihrer Nachbarschaft verwachsen ist. Die untere Wand und der vordere Teil der oberen Wand haben eine ziemlich innige Verbindung, die erstere mit der Prostata, der letztere durch die Ligamenta pubo-vesicalia mit der

Symphyse. Freier sind der obere Teil der hinteren Wand, die seitlichen Wände und der oberste Teil der vorderen Wand, die durch eine lockere Bindegewebsmasse mit der vorderen Bauchwand verbunden ist.

Diesen anatomischen Verhältnissen entspricht auch das Bild der Blasenoberfläche im Cystoskop. Sie ist im allgemeinen völlig glatt, ganz besonders aber an den eben benannten Teilen, an denen sie mit ihrer Umgebung fest verknüpft ist (siehe Fig. 1, 2, 3 und 4 auf Taf. I und II). So sehen wir den Blasenboden, der auf der Prostata liegt, und auch den angrenzenden Teil der hinteren Blssenwand meist spiegelglatt; das gleiche gilt von dem unteren Anteil der vorderen Blasenwand. Die seitlichen Wände, der obere Teil der hinteren und vorderen Wand dagegen zeigen oft Unebenheiten von verschiedener Form. Auch hier kann die Oberfläche glatt erscheinen, und sie erscheint so bei jungen Individuen, deren Blase durch die eingespritzte Flüssigkeit ziemlich ausgedehnt ist.

Häufig aber begegnen wir auch hier, und um so häufiger, je älter das untersuchte Individuum ist, Hervorwölbungen, die den Eindruck von feinen bandartigen Streifen machen (siehe Taf. II, Fig. 6). Diese Bänder laufen zum Teil parallel, zum Teil kreuzen sie sich; an einzelnen Stellen zeigen sie in ihrem Verlauf einen knotenartigen Vorsprung.

Es leuchtet ein, daß wir in diesen Bildungen etwas stärker ausgeprägte Muskelbündel der inneren Schicht des Detrusor vesicae zu suchen haben, die, von der Mucosa überzogen, den Eindruck von kleinen Trabekelchen machen. Sind die betreffenden Muskelbündel nur an einzelnen zirkumskripten Stellen stärker ausgeprägt, so springen sie in das Blasencavum nicht als Bündel, sondern als kleine Knoten vor. Häufig ist beides miteinander kombiniert: man sieht feine Bänder, in deren Verlauf an verschiedenen Stellen sich knopfförmige Hervorwölbungen noch besonders bemerkbar machen. Man darf weder die Bündel noch die Knötchen als etwas Pathologisches betrachten. Man ist dazu besonders geneigt, wenn die Knötchen die Bänder überwiegen, wie es zuweilen vorkommt. Dann zeigen sich eine Reihe von durch normale Schleimhaut getrennten Hervorragungen, die etwas grauer oder weißer aussehen, als die zwischen ihnen liegende Teile.

Außer diesen band- und knopfartigen Muskelvorsprüngen, die bei der Harnblase in großer Menge vorhanden sind, kommen knötchenartige Erhebungen in geringer Zahl vor, **Noduli vesicae,** die dem Etat mamelonné des Magens vergleichbar sind. Es handelt sich um kleine warzenähnliche Prominenzen, Bindegewebsanhäufungen, die die epitheliale Bedeckung nach oben drängen. Es ist das ein Zustand der Blasenmucosa, der durchaus noch innerhalb der Grenzen des Normalen liegt, da wir ihn bei gesunden Blasen beobachtet haben. Man

sieht auf dem Bilde (Taf. VII, Fig. 19) fünf Knötchen in einer sonst ganz gesunden Blase.

Einen zweiten Fall sah ich, in welchem ein solches Wärzchen unmittelbar am Ureterostium lag.

Wir werden später bei der Besprechung der Tuberkulose der Blase in ihrem Anfangsstadium Bilder kennen lernen, die mit den gekennzeichneten Knötchenbildungen verwechselt werden könnten. Davor schützt aber meist die Tatsache, daß die Blase im übrigen ganz normal ist; davor schützt ferner eine genaue Einstellung eines solchen Knötchens, indem man mit dem Prisma nahe an dasselbe herangeht. Dann zeigt sich, daß es eigentlich kein Knötchen, sondern eine von Schleimhaut überzogene Hervorbuchtung ist, mit der wir es hier zu tun haben.

Selbst eine noch stärkere Ausbildung einzelner Detrusorenbündel liegt noch innerhalb der physiologischen Grenze. Wir beobachten bei ganz gesunden Leuten, die keinerlei Beschwerde haben, Bilder, in denen die Schleimhautoberfläche fast durchweg trabekelartige Vorsprünge erkennen läßt. Einzelne Teile, besonders der Blasenboden, bleiben wohl glatt, sonst aber sieht die Oberfläche netzförmig aus. Bündel von verschiedener Dicke — einzelne so fein wie ein Fädchen, andere so stark wie ein dünner Bindfaden — laufen die Kreuz und die Quer, schneiden einander in verschiedenen Winkeln, laufen aber auch parallel nebeneinander her.

Zwischen den Balken zeigen sich kleine, wenig tiefe Einsenkungen, Grübchen von verschiedenster Gestalt, bald rund, bald oval, bald dreieckig, bald vieleckig. Ihre Gestalt ist durch den Verlauf der Trabekel bedingt. Es sind das die sogenannten Taschen der Blase, die man als die Vorläufer der sogenannten Blasenhernien ansehen kann. Sie kommen dadurch zustande, daß ihre Wand ärmer an Muskelgeweben ist, als die sie einschließenden Trabekel. Daher geben sie dem Flüßigkeitsdruck, der auf der Blase lastet, eher nach.

Solange sich dieser Zustand in gewissen Grenzen hält, können wir, wie gesagt, ihn als durchaus normal ansehen. Wir beobachten ihn bei jungen Leuten, bei denen sich weder subjektiv noch objektiv irgendwelche Störungen vorfinden, häufiger allerdings im vorgeschritteneren Alter. Er ist aufzufassen als das Resultat einer erhöhten Arbeitsleistung der Blase, deren Folge eine kräftige Entwicklung gewisser Muskelbündel des Detrusor ist. Wird die Bildung dieser Muskelzüge und der zwischen ihnen liegenden Zellen excessiv, dann haben wir es mit einem pathologischen Vorgang zu tun, dessen Beschreibung unter dem Kapitel der Balkenblase und der Divertikel der Blase erfolgt (siehe diese).

Noch einer anderen zuweilen vorkommenden Gestaltung der Oberfläche, die aber durchaus als normal zu betrachten ist, sei hier er-

wähnt. Man beobachtet in einer ganz gesunden Blase bisweilen Faltungen der Oberfläche, die den Unkundigen glauben machen, man habe es mit Tumoren zu tun. Wenn große Harnblasen mit lockerer Mucosa mit verhältnismäßig kleinen Mengen Flüssigkeit gefüllt werden, so werden nicht alle Falten, die die Blase in leerem Zustande zeigt, ausgeglichen. Bekommt man eine solche Falte von der Seite zu sehen und ist man gar noch mit dem Prisma recht nahe bei ihr, so erweckt sie ganz den Eindruck von Zotten, wie wir sie bei dem Papilloma villosum (siehe dieses) zu sehen gewohnt sind. Sie sind ganz verschieden von den eben besprochenen Balken, die ein festes, nicht durchsichtiges Gefüge haben. Diese Schleimhautfalten sind zart, erscheinen in der Flüssigkeit wie schwimmend und besonders an ihrer freien Kuppe durchscheinend. Will man sich vor Täuschung bewahren, so verfehle man nicht, solche Gebilde von verschiedenen Seiten und aus verschiedener Entfernung zu betrachten. Hatte man sie im Profil gesehen, so richte man das Prisma so, daß man sie en face sieht, und sie werden sich alsbald als leichte Schleimhautfalten entpuppen.

4. Das Orificium internum vesicae.

Wir gehen wieder von der Gleichgewichtslage des Cystoskopes aus, bei dem der Schnabel nach oben sieht. Beim Durchblicken durch den Trichter beobachtet man das innere Gesichtsfeld eingenommen von einer hellen runden gelb-weißen Fläche mit oder ohne Gefäße, mit oder ohne Streifung, wie wir es eben beschrieben haben. Zieht man nun das Instrument etwas nach außen zurück, so stellt sich an dem unteren Teile des inneren Gesichtsfeldes eine Falte ein, die um so breiter wird, je mehr man das Cystoskop zurückzieht (siehe Fig. 45). Anfangs nur einen schmalen Saum bildend, vergrößert sie sich so, daß sie fast das ganze Gesichtsfeld bedeckt; während der restierende weiter rückwärts gelegene Anteil im oberen Gesichtsfeld immer noch hellgelb erscheint, sieht diese Falte dunkelrot bis schwarz aus. Sie hat meist eine halbmondförmige Gestalt mit der Konkavität nach oben. Zuweilen ist sie auch etwas flacher, so daß sie einen ganz schwach nach oben offenen Bogen darstellt. Ja auch diese Höhlung kann fehlen, so daß der obere Rand der Falte glatt erscheint (siehe Taf. I, Fig. 1, 2, 3). Zieht man nun das Cystoskop noch weiter zurück, so verschwindet auch der letzte Rest

Fig. 45.
Normaler glattrandiger Sphincter.

des hellen Streifens und das ganze innere Gesichtsfeld erscheint tief rot in Dunkel gehüllt. Versucht man das Instrument bei brennender Lampe noch weiter nach außen zu bringen, so empfindet der Kranke bald einen brennenden Schmerz, das Gesichtsfeld wird völlig dunkel, so daß man gar nichts mehr sieht.

Wird das Cystoskop nun umgekehrt wieder vorgeschoben, so erscheint wiederum die Falte, anfangs den größten Teil des inneren Gesichtsfeldes, und zwar den unteren Teil desselben, einnehmend. Je weiter das Instrument eindringt, um so schmaler wird die Falte, um so größer dagegen die dahinter liegende helle gelbe Fläche.

Diese Falte ist das Orificium internum vesicae. Daß sie sich im cystoskopischen Bilde wie geschildert darstellt, ergibt eine einfache Überlegung. Nachdem wir das Cystoskop aus der Gleichgewichtslage mit nach oben sehendem Schnabel so weit zurückgezogen haben, daß die nach dem Trichter zu sehende Kante der freien Prismafläche von dem Orificium internum vesicae, d. h. dem Übergang der Blase in die Harnröhre, bedeckt ist, kann offenbar nur noch der freie, d. h. von Geweben unbedeckte Teil des Prismas ein Bild der gegenüberliegenden Blasenwand aufnehmen. Der bedeckte Teil des Prismas liefert uns den durchleuchteten Blasensphincter, und zwar so viel von ihm, als innerhalb des schon mehrfach gedachten ideellen Kegelmantels fällt. Ein Teil der dem Prisma gegenüberliegenden Fläche ist also Blasenwand, ein Teil Sphincter. Je mehr von dem Prisma in die Harnröhre einbezogen wird, einen um so größeren Teil des Sphincter sehen wir, um so größer ist also die Falte; je mehr wir das Instrument vorschieben oder mit anderen Worten, je mehr von dem Prisma vom Sphincter unbedeckt bleibt, um so kleiner wird die Falte, um so mehr Blasenwand erblicken wir.

Diese Falte nun, die sich wie ein Vorhang vor der Blasenwand präsentiert, hat, wie bereits ausgeführt, verschiedene Formen. Sie verläuft meist mit einem nach oben offenen Bogen. Sie ist an ihrer freien Kante heller und durchsichtiger als an ihrem unteren Teil. Das hat darin seinen Grund, daß die Gewebsschicht, die nach der freien Kante zu liegt und das Prisma bedeckt, dünner und daher auch durchscheinender ist als die mehr nach außen liegende. Zuweilen zeigt der Sphincterrand einen hellroten, ja sogar weißen Saum, was auf Lichtreflexe zurückzuführen ist.

Bei jungen Individuen, deren Sphincter mäßig entwickelt ist, stellt die Falte einen zarten Saum dar, bei stärkerer Entwicklung wird sie derber. Man sieht dann in ihr Einlagerungen, die ein festeres, stärker entwickeltes Gefüge verraten. Auch ist der Saum dann oft nicht mehr glatt, sondern leicht zackig oder eingekerbt. Leichte Unebenheiten, Einkerbungen und Wulstungen können also noch

als physiologisch angesehen werden. Siehe Fig. 54 auf Seite 128. Bei stärkerer Ausbildung sind sie für Prostatitis charakteristisch (siehe diese).

Ebenso kann ein mäßiger Einschnitt im Sphincter, so daß dieser keinen Bogen sondern einen stumpfen Winkel bildet (siehe Fig. 55 auf Seite 128) normal sein. Dieses Bild kommt oft dadurch zustande, daß der Cystoskoptrichter stark gehoben wird; dabei drückt der nach oben schende Schnabelanteil des Cystoskopes den Sphincter so ein, daß er in stärkerer Krümmung, ja sogar in winkliger Figur erscheint. Vergleiche hierüber die Bilder bei Prostata-Hypertrophie.

Daß wir die Falte im unteren Teil des inneren Gesichtsfeldes erblicken, obwohl der Schnabel des Cystoskopes nach oben sieht, die eingestellte Partie also die obere Partie des Sphincter darstellt, ist leicht verständlich, wenn wir uns erinnern, daß wir es mit einem Spiegelbild zu tun haben. In diesem erscheint oben, was unten ist, und umgekehrt. Man mache sich das dadurch deutlich, daß man einen kleinen Taschenspiegel, leicht nach vorn gebeugt etwa im Winkel von 45°, hinter das nebengezeichnete Bildchen (siehe Fig.) halte. Dann erscheint im Spiegel die gekrümmte obere Fläche des Bildchens a unten, und die gerade untere b oben.

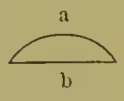

Drehen wir nun das Cystoskop, das gleich weit eingeschoben bleibt, so daß das innere Gesichtsfeld zum Teil vom Sphincter, zum Teil von der Blasenwand eingenommen ist, um seine Längsachse nach der linken Seite des Patienten, so erscheint der Sphincter auf der rechten Seite des Kranken, oder, mit anderen Worten, im linken Teile des inneren Gesichtsfeldes; drehen wir es nach der rechten Patientenseite, so erblicken wir ihn im rechten Gesichtsfeldanteil. Um sich diese wichtigen Verhältnisse recht deutlich und verständlich zu machen, rate ich das Viertelsche Osterei-Modell und einen kleinen Handspiegel zur Hilfe zu nehmen. Markieren wir uns den Rand des halbierten Ostereies schwarz, die unter und hinter dem schwarzen Rand liegende Innenfläche des Eies ist weiß. Halten wir nun einen Spiegel im aufgestellten Osterei im Winkel von zirka 45° gegen den schwarzen Rand geneigt, so zeigt das Spiegelbild den schwarzen Rand oben und hinten, die weiße Innenfläche liegt darunter und vorn, in Wirklichkeit liegt aber der Rand vorn und unten, die Eifläche dahinter und darüber. Was also in Wirklichkeit vorn und unten sich befindet, liegt bei dieser Spiegelstellung im Bilde hinten und oben. Denken wir uns nun, der schwarze Rand des Ostereies sei der Sphincter vesicae, so ist klar, warum der obere Sphincter unten, der untere oben, der rechte links u. s. f. erscheint. Denn bei Drehungen des Cystoskopes — d. h. des Prismas und des Spiegels — dreht sich das cystoskopische Bild mit. In gleicher Weise kann man sich durch

die genannten kleinen Hilfsmittel (Osterei und Spiegel) veranschaulichen, wie der obere Sphincterrand, der in Wirklichkeit einen nach unten konkaven Bogen bildet, im Spiegelbild einen nach oben konkaven Bogen beschreibt.

Wenn man den Schnabel des Instrumentes nach unten gegen den Blasenboden richtet, sieht man, daß die bisher beobachtete scharfe Falte fast verschwindet. Statt des scharf konturierten Vorhangs, den wir sowohl bei der Stellung des Schnabels nach oben als nach beiden Seiten wahrnahmen, sehen wir eine schief abwärts verlaufende Fläche, die sich in seltenen Fällen zu einer Andeutung von Wulst erhebt. Das hat seinen Grund in den anatomischen Verhältnissen. Während Blase und Blasenhals, wie wir kurzweg den Übergang der hinteren Harnröhre in die Blase bezeichnen, oben und an den Seiten einen scharf ausgebildeten Winkel bilden und diesen Winkel auch nach der Einführung des Cystoskopes beibehalten, wird der Winkel, den der Blasenhals und Blasenboden bildet, durch das Einführen des Instrumentes fast völlig ausgegliehen.

Über die feinere Konfiguration des Sphincters bekommen wir Aufschluß, wenn wir das Cystoskop so weit zurückziehen, daß uns ein kleiner Strich Blasenfläche im Bilde erscheint, dann befindet sich die Lampe dicht hinter dem Sphincter ihn stark durchleuchtend. Hierbei ist Schnelligkeit im Beobachten und Vorsicht geboten, denn die nahe heiße Lampe ruft bald Schmerzen hervor und macht event. Brandwunden. Bei dieser Einstellung sieht man wiederholt die hellrot mit zahlreichen Gefäßen durchzogene Schleimhaut. Der Rand erscheint nicht mehr scharf und glatt, sondern uneben höckrig, zottenartig, einem Papillom ähnelnd. (Vergleiche die Bilder dieses und auch das der Cystitisproliferans.) Der Unerfahrene glaubt in diesen Zotten- oder Wulstbildungen einen Tumor zu sehen, während er in Wirklichkeit nichts anderes als den grell durchleuchteten normalen, zackigen Sphincter eingestellt hat.

Aus dem Mitgeteilten erhellt ohne weiteres, daß der Falte des Orificium int. für die cystoskopische Untersuchung eine erhebliche Bedeutung innewohnt. Einmal dient sie zur Orientierung. Wir haben soeben besprochen, daß wir aus der Größe der Falte genau bemessen können, wie weit das Prisma in die Blase eingedrungen ist. Wir haben ferner den Unterschied des oberen Blasenhalsanteils vom unteren kennen gelernt, wir haben also an der Sphincterfalte einen Maßstab zur Beurteilung der Lage des Cystoskopes. Wir werden später noch sehen, wie in gewissen pathologischen Fällen die Falte verändert ist. Wir erkennen also auch aus dem Bilde der Falte, ob wir es mit normalen Verhältnissen zu tun haben oder nicht, wobei wir uns besonders der eben geschilderten, durch die Beleuchtung bedingten Sonderheiten erinnern.

5. Luftblasen.

Wenn man einen Kranken katheterisiert und ihm die Blase ausspült, so ist es unvermeidlich, daß etwas Luft in die Blase eindringt. Bei der Einführung der jetzt gebräuchlichen offenen Katheter wird die Luft, die sich im Katheter befindet, in die Blase hineingepreßt. Man könnte mit Leichtigkeit Vorrichtungen konstruieren, die das verhüten, doch ist das nach jeder Richtung hin überflüssig. Die minimale Menge eingespritzter Luft hat noch niemals jemandem geschadet, und für die cystoskopische Untersuchung bedeutet die Luftblase eher einen Vorteil als einen Nachteil.

Wenn man das Cystoskop eingeführt hat und ruhig sich selbst überläßt, so daß der Schnabel nach oben sieht, so gewahrt man ein helles, glänzendes Bläschen, das einen silberartigen Reflex darbietet. In diesem Reflex erkennt man zuweilen, wenn die Lampe nicht so stark brennt, daß die Kohlenbügel nicht mehr als einzelne Stäbchen erkennbar sind, die beiden Kohlenfäden wieder. Gibt die Lampe strahlendes Licht, so daß die Kohlenfädchen nicht mehr sichtbar sind, so sieht man die Luftblase als ein weißgraues Bläschen mit silberhellem Fleck. Ihre Größe wechselt: zuweilen hat sie nur die Größe einer Erbse, zuweilen ist sie größer als eine Bohne; ebenso ist ihre Gestalt verschieden, runde, ovale, längliche, ja sogar sanduhrartige Formen kommen vor. Nicht immer ist nur eine Luftblase vorhanden; zuweilen sind es deren mehrere, die isoliert bleiben oder aber sich zu einer vereinigen.

Die Luftblase nimmt naturgemäß den höchsten Punkt der Blase ein, daher bemerken wir sie an der vorderen oberen Blasenwand. Wir sehen sie dementsprechend oft schon, wenn das Prisma nur zum Teil in die Blasenhöhle hineinragt, wenn also ein Teil des inneren Gesichtsfeldes noch von der Sphincterfalte ausgefüllt wird. Schieben wir das Cystoskop etwas weiter nach hinten, so folgt sie meist und bleibt sichtbar, wenn das ganze Gesichtsfeld bereits Blasenwand zeigt.

Sie ist also, wie wir hieraus ersehen, frei beweglich. Jede Bewegung, die der Kranke macht, oder die wir durch Lageveränderung des Cystoskopes verursachen, macht sie mit. Man kann sagen, sie tanzt und hängt an der oberen Blasenwand wie eine Seifenblase am Rande eines Gefäßes.

Daß ihre Gestalt wechselt, hat nichts Wunderbares, wenn wir berücksichtigen, daß sie der Blasenwand gleichsam anklebt. Indem sie sich der Wandung der Oberfläche anschmiegt, wird sie lang gezogen oder bleibt rund, je nach der Gestaltung des Blasenabschnittes, dem sie anliegt.

Unschädlich, wie gesagt, bietet sie beim Cystoskopieren einen Orientierungspunkt, indem sie meist an dem höchsten Punkt der Blase liegt; doch kommen auch hiervon Ausnahmen vor. Sie wird zuweilen an einem der tiefsten Teile der Blasenwand festgehalten.

Der Untersucher wird zuweilen beobachten daß, besonders wenn die Lampe lange glüht, sich kleine Luftbläschen auf das Prisma aufsetzen. Diese stören, weil sie die Freiheit des Gesichtsfeldes einengen. Man beseitigt sie entweder dadurch, daß man die Untersuchung einige Zeit unterbricht oder man klopft etwas am Schaft des Cystoskopes, dann lösen sie sich von diesem und vereinigen sich mit der größeren an der Wand haftenden Luftblase.

6. Bewegungen der Blase.

Die Blase zeigt mehrfache Arten von Bewegung, die man nicht immer, aber doch häufig beim Cystoskopieren wahrnimmt. Diese Bewegungen haben mannigfache Ursachen. Zum Teil beruhen sie auf Fortpflanzung der peristaltischen Darmbewegung; dann sind sie unregelmäßig. Demgegenüber beobachten wir ganz regelmäßige Bewegungen der Blase. Rhythmisch bei jeder Inspiration wölbt sich die Blasenwand langsam vor, um bei der Exspiration wieder zurückzutreten. Schneller und kürzer verlaufen die Bewegungen, die durch die Pulsation benachbarter Arterien verursacht sind. Diese letzteren sind auch recht selten, während die zufolge der In- oder Exspiration auftretenden Bewegungen häufig beobachtet werden.

Außer diesen spontan auftretenden Bewegungen der Blase, die sich alle nur durch Vor- und Zurücktreten der Blasenwand bemerklich machen, kommen noch solche vor, die durch Berührung des Cystoskopes mit der Blasenwand hervorgerufen werden. Sie stellen ganz kurz dauernde Kontraktionen eines begrenzten Bezirks der Blasenwand dar, die nicht selten so ausgiebig sind, daß sie einen Wirbel in der Blasenflüssigkeit veranlassen, während man Veränderungen in der Gestaltung der Blasenwand selbst nicht sieht.

Auch bei der Uretertätigkeit sieht man oft die Blase sich bewegen. Kurz ehe der Harnstrom dem Ureter entquillt, entsteht eine Ureterwulst, eine wellenartig verlaufende Hervorwölbung, die mit der Harnentleerung wieder zurücktritt. Die Größe dieser partiellen Blasenwandkontraktion ist außer von anderen Umständen vor allem von dem Quantum des auszuspritzenden Harnes und der Intensität, mit welcher das geschieht, abhängig.

7. Der Blasenboden, die Ureterwülste, die Uretermündungen.

Der wichtigste Teil der Untersuchung bezieht sich auf den Blasenboden, mit dessen Beschaffenheit im cystoskopischen Bilde wir uns jetzt eingehender beschäftigen wollen.

Wir hatten schon bei Besprechung der anatomischen Verhältnisse der Blase hervorgehoben, daß der Blasenboden in zwei Teile zerlegt wird, in das Trigonum Lieutaudii und dem hinter diesen gelegenen Bas-fond (siehe Fig. 37, Seite 50). Wenn wir das Cystoskop I gebrauchen, und nach seiner Einführung den Schnabel nach unten drehen, so sehen wir einen Teil des Blasenbodens. Um den hinteren Teil, den Bas-fond, in das Gesichtsfeld zu bringen, schieben wir das Instrument mit leicht gesenktem Trichter nach hinten und senken nun den Trichter so weit, als es eben geht. Dann werden wir in der großen Mehrzahl der Fälle den gesuchten Blasengrund eingestellt haben.



Fig. 46.
Ligamentum interuretericum (stark ausgeprägt und aufgelockert, Prisma sehr nahe), Ureter ostium (U) als feiner Schlitz links unten.

Die vordere Grenze dieses Blasengrundes oder Bas-fond bildet eine Leiste, die man Ligamentum interureterieum nennt, weil sie von einer Ureteröffnung zur anderen zieht. Diese Leiste ist ganz verschieden stark entwickelt, so daß man sie im cystoskopischen Bilde zuweilen als deutliche prominente Falte erkennt (siehe Fig. 46), während sie in anderen Fällen kaum angedeutet erscheint und nur durch eine gedachte Verbindung der beiden Uretermündungen konstruiert werden muß.

Ziehen wir das Cystoskop, das soeben auf diese Leiste eingestellt war, also mit dem Schnabel gerade nach unten sieht, gegen den Blasenhals langsam vor, so erblicken wir den mittleren Anteil des Trigonum Lieutaudii, dessen Basis die eben genannte Leiste bildet, und dessen Spitze im Sphincter vesicae liegt. Dieser Anteil des Dreiecks bietet im cystoskopischen Bilde den Anblick einer glatten, hellgelben glänzenden Fläche dar, auf der ein schön entwickeltes Blutgefäßsystem in die Augen springt. Je mehr das Cystoskop nach vorn, d. h. gegen die Symphyse kommt, um so breiter wird die diffus rote Fläche, die sich von oben her das innere Gesichtsfeld erobert.

Sie ist der Übergang des Blasenbodens in die Harnröhre, von dem wir schon früher erwähnt haben, daß er nicht, wie oben und seitlich, eine scharfe Kante bildet, sondern durch das eingeführte Cystoskop zu einer geneigten Fläche verzogen wird.

Die größte Aufmerksamkeit aber am Blasenboden wenden wir den seitlichen Teilen des Trigonum Lieutaudii zu, die durch die Ureterenwülste gebildet werden.

Denken wir uns das Cystoskop in Gleichgewichtslage in der Blase ruhend mit dem Schnabel nach oben gerichtet und ziehen wir es nun so weit zurück, daß der Sphincter als scharf markierter Vorhang im unteren Teil gerade in das innere Gesichtsfeld eintritt, und drehen nun in dieser Lage das Cystoskop nach rechts oder nach links, so kommen wir zu einem Punkt, wo die scharfe Grenze des Sphincter gegen die Blase aufhört und sich der allmähliche eben beschriebene Übergang bemerkbar macht. Hier sehen wir dann, nachdem wir das Instrument wieder ein klein wenig nach hinten geschoben haben, einen mehr oder weniger starken Wulst hervorragen, welcher der Harnleiterwulst ist und auf seiner Spitze die Harnleiteröffnung trägt (siehe Fig. 47).

Die Form dieses Harnleiterwulstes, seine Prominenz und seine Lage ist nun bei den einzelnen Individuen verschieden und macht auch bei demselben Individuum einen verschiedenen Eindruck je nach der Art der Einstellung.

Was zunächst seine Form und Prominenz betrifft, so erscheint er uns zuweilen als ein cylindrischer Balken von wechselnder Wölbung. Die letztere kann außerordentlich stark, aber auch sehr gering sein. Sie wird uns um so größer vorkommen, je näher wir mit dem Prisma an den Wulst herangehen (siehe Taf. IV, Fig. 10). In anderen Fällen sieht man ihn als Kegel, dessen Basis nach der Medianlinie und dessen Spitze nach der Seite zu gerichtet ist. Fig. 48 zeigt einen schönen kegelförmigen Ureterwulst mit zwei Ureterostien, eine seltene Abnormität. Selbst prismaartige Bildungen kommen vor. Die Kanten des Prismas liegen oben und unten, die Basis median-, die Spitze lateralwärts. In seltenen Fällen zeigt der Blasenboden durch Verzogensein gerade umgekehrte Verhältnisse. Anderseits fehlt bisweilen jede Andeutung eines Wulstes. Die Blasenschleimhaut ist nicht im mindesten prominent. Man sieht einen Schlitz, der die Ureteröffnung darstellt, und weiß nur deshalb, daß hier der Ureterwulst liegen müßte (siehe Taf. IV und V, Fig. 10, 12, 13, 14).

Springt der Ureterwulst stark in die Blase vor, so entsteht vor demselben, also nach dem Sphincter hin, eine förmliche Höhle, eine Art Ausbuchtung nach hinten. Je flacher der Wulst ist, um so flacher ist diese Bucht. Fehlt die Ureterprominenz gänzlich, so zeigt

sich diese Gegend als eine plane schräg nach vorn und unten verlaufende Fläche.

Es ist bemerkenswert, daß die beiden Harnleiterwülste eines gesunden Menschen durchaus nicht immer gleichartig ausgebildet sind. Wir sahen normale Fälle, in denen der eine erheblich prominenter war als der andere, ohne daß sich diese Differenz aus einer verschiedenen Haltung des Cystoskopes erklärt.

Was sodann die Lage der Ureterenwülste mit ihren Öffnungen angeht, so ist sie in der Mehrzahl immer die gleiche. Durch das Ligamentum interureterieum verbunden, liegen sie in ziemlicher Nähe des Sphincter; doch gibt es äußerst bemerkenswerte Abweichungen. Man findet sie zuweilen unmittelbar hinter



Fig. 47.
Bandförmiger Ureterwulst mit der Mündung an der Spitze des Bandes.

Fig. 48.
Ureterwulst mit zwei Ureterm ündungen (a). (1904, Aufnahme von Dr. Portner.)

dem Sphincter, so daß man das Cystoskop stark gegen diesen vorschieben muß, um sie zu Gesicht zu bringen. In anderen Fällen liegen sie wieder so weit hinten am Blasenboden, daß man das Instrument ein gut Stück in die Blase hineinschieben muß, ehe sie in das Gesichtsfeld eintreten.

Auf der Höhe der Harnleiterwülste befindet sich die Harnleitermündung, deren Gestalt anatomisch die eines kleinen Ritzes ist, welcher von der Mitte und unten nach der Seite und oben verläuft. Cystoskopisch bieten sie außerordentliche Verschiedenheiten dar, die zum kleinen Teil auf anatomischen Unterschieden beruhen, größeren Teils aber durch verschiedene Einstellung bedingt werden.

Die Öffnung zeigt die Form eines kleinen Schlitzes, dessen Größe von 2 bis zu 6 mm variiert; sie ist in anderen Bildern rund,

groß wie eine Linse oder klein wie ein feines Stecknadelköpfchen, in noch anderen oval wie ein Grübchen. Nicht selten sieht man Ureterostienbildungen, die einer Venenklappe gleichen, sie sehen aus, wie Stöckel treffend bemerkt, wie der Abdruck eines Pferdehufes in hohem Schnee (Taf. IV und V, Fig. 10, 11, 12, 13, 14). Zu diesen Grübchen oder andersartigen Gebilden ziehen fein geästelte Gefäße. So weit man das Innere des Grübchens sehen kann, erscheint es dunkel. Geht man mit dem Prisma näher an dasselbe heran, indem man, während man es im Auge behält, den Trichter des Cystoskopes stark hebt und nach der entgegengesetzten Seite drängt, so wird es erheblich größer und meist auch hochrot durchleuchtet, indem die Lampe durch das Gewebe der Ureterwand hindurchscheint.

Der Verlauf des Harnleiterschlitzes ist ganz und gar abhängig von der Stellung des Cystoskopes zu demselben. Wir erinnern uns hier wieder daran, daß wir es mit einem Spiegelbild zu tun haben. Liegt das Cystoskop mit seinem Schnabel nach unten gerichtet, so verläuft der Ureterschlitz quer von rechts nach links. Drehen wir, den auf diese Weise eingestellten linken Ureterspalt im Auge haltend, das Cystoskop so, daß der Schnabel nach der linken Seite des Patienten geneigt ist, so verläuft der Ureter von medianwärts und unten nach lateralwärts und oben; je weiter wir den Schnabel und damit auch den Spiegel nach links drehen, um so mehr verläuft der Schlitz von unten nach oben, bis bei der Querstellung des Instruments, so also, daß der Schnabel gerade nach der Seite sieht, der Ureter gänzlich von unten nach oben zu verlaufen scheint. Dasselbe gilt natürlich für die Drehung nach rechts. Hatte der Schnabel ursprünglich die seitliche Richtung und verlief also demgemäß der Ureterschlitz senkrecht im Gesichtsfeld, so wird er mehr und mehr seitliche Richtung annehmen, je mehr wir den Schnabel nach unten zu drehen.

Man mache sich diese Verhältnisse dadurch klar, daß man hinter dem nebenstehenden Bilde a b einen kleinen Spiegel leicht nach vorn im Winkel von 45° gesenkt halte. Das gleicht der Stellung des Cystoskopes mit nach unten gerichtetem Schnabel. Nun drehe man, wie vorher beschrieben, den Spiegel allmählich nach links, und man wird das Bild nach und nach senkrechte Richtung annehmen sehen, so daß a unten und b oben ist. Sehr zweckmäßig kann man diese Übungen auch am Viertelschen Osterei-Modell anstellen. Man zeichne sich zwei Ureterschlitze nach Art des nebenstehen Bildchens in einer den natürlichen Verhältnissen entsprechenden Lage ein, stecke ein Cystoskop hinein und beobachte die Änderungen der Gestalt und des Verlaufes je nach den Bewegungen, welche das Cystoskop macht.

Nach diesen Ausführungen ist es leicht, sich klar zu machen, wie man die Ureterwülste und ihre Mündungen aufzusuchen hat. Befindet sich das Cystoskop in Gleichgewichtslage, der Schnabel nach oben gerichtet, so zieht man es so weit zurück, daß der Sphincter grad ins Gesichtsfeld zu treten beginnt. Nun dreht man den Schnabel nach derjenigen Seite, deren Harnleiter man aufzufinden wünscht. Ist der Schnabel ungefähr in der Richtung angekommen, die in der Mitte desjenigen Winkels liegt, welchen der Schnabel bildet, wenn man ihn sich einmal nach unten und dann nach der Seite schend denkt, so tritt in den meisten Fällen der Harnleiterwulst mit seiner Öffnung in das Gesichtsfeld. Ist das nicht der Fall, so braucht man den Schnabel, diesen immer in der gleichen Lage haltend, nur etwas vorschieben oder zurückschieben. Je nachdem der Ureterwulst mit seiner Öffnung weiter nach dem Sphincter hin oder entfernter von ihm liegt, wird man ihn dann sicher auffinden.

Hat man die eine Harnleiteröffnung gefunden, dann ist die andere um so leichter einzustellen. Man dreht den Schnabel des Instrumentes, indem man ihn in der gleichen Lage hält, das heißt ihn weder vorschiebt noch zurückzieht, nach der anderen Seite. Sobald er korrespondierend der ersten Lage sich befindet, erscheint das Orificium des Ureters im Gesichtsfeld. Man kann diese Drehung nach oben herum oder nach unten herum vornehmen. Nach oben herum ist der Weg weiter und deshalb die Möglichkeit, dabei das Instrument in seiner Lage unzweckmäßig zu verändern, größer. Deshalb ist es besser, den Schnabel nach unten herum zu drehen. Bei einiger Übung gelingt das Einstellen des zweiten Harnleiters so leicht, daß man dabei gar nicht durch das Cystoskop hindurchzusehen braucht. Man dreht den Schnabel blind bis zur korrespondierenden Lage der anderen Seite und wird dann beim Durchsehen die Öffnung meist sofort entdecken.

Es gibt aber Ausnahmefälle, in denen bei sonst gesunder Blase die Ureterenöffnungen sehr schwer oder gar nicht zu finden sind.

Zuweilen sind sie nur durch einen kaum bemerkbaren Strich, der wie der Teil eines Blutgefäßes aussieht, zuweilen nur durch einen Punkt angedeutet, ja sie können absolut unsichtbar sein. In solchem Falle muß man mit dem Prisma sehr nahe herangehen, um eine möglichst starke Vergrößerung zu erzielen. Man erreicht das dadurch, daß man den Trichter des Cystoskopes hebt und nach der entgegengesetzten Seite drängt, d. h. sucht man den rechten Ureter, so hebt man den Cystoskoptrichter und führt ihn nach links — und vice versa. Das Cystoskop ist ein zweiarmiger Hebel, dessen einer Arm (Prisma) beim Bewegen die entgegengesetzte Richtung des

andern (Trichter) einnimmt. Der feste Punkt des Hebels liegt in der Urethra.

Sind trotz dieses Naheherangehens die Ostien nicht auffindbar, so muß man so lange beobachtend zuwarten, bis man eine Ausspritzung von Harn aus den vermuteten Ureteröffnungen wahrnimmt; dann sieht man den feinen Strich oder Punkt sich zu einem Loch erweitern oder man gewahrt plötzlich eine Öffnung, wo vorher nichts zu entdecken war.

Auch die Lagerung in unmittelbarer Nähe des Sphincters erschwert zuweilen ihr Auffinden; sie sehen dann wie kleine rot erleuchtete Grübchen aus.

Ferner können Schwierigkeiten entstehen, wenn die Schleimhaut der Blase sehr stark gefaltet ist, so daß die Füllung von 150 cbcm nicht ausreicht, die Falten auszugleichen; dann kann die Uretermündung zwischen solchen Falten versteckt bleiben. Das ist ein Umstand, dem sehr leicht dadurch abzuhelfen ist, daß man die Blase mit einer größeren Quantität Flüssigkeit füllt. Die Falten verstreichen dann und die Uretermündungen werden erkennbar.

Wenn diese aber abnorm weit hinten liegen, so daß man, um sie sich sichtbar zu machen, den Schnabel des Instrumentes bis zur hinteren Blasenwand vorschieben müßte, dann ist die starke Füllung der Blase für die Auffindung eher hinderlich; denn dann werden sie künstlich noch weiter nach hinten verlegt. Dann ist umgekehrt eine geringere Füllung der Vesica das Zweckmäßige, um zum Ziele zu gelangen.

Endlich kommt noch ein Fall vor, in dem die Uretermündungen nicht aufzufinden sind, der aber eigentlich schon außerhalb der Grenze des Normalen liegt, das ist eine Überlagerung der Ureterenmündungen durch vorspringende Balkenzüge. Wir werden später bei Besprechung der Balkenblase sehen, wie zuweilen starke, mächtige Querbalken so durch die Blase ziehen, daß ihre Wand Berg und Tal vorstellt. Ich habe wiederholt Fälle untersucht, in denen die Uretermündungen überhaupt nicht zu finden waren; sie waren offenbar so von Balken überlagert, daß es unmöglich war, sie zu Gesicht zu bekommen.

Man mag sich auch durch subkutane Injektion von Farbstofflösungen in schwierigen Fällen das Aufsuchen der Ureterenmündungen erleichtern. Man injiziert am besten Indigokarmin 0,16 = 4 cbcm einer 4% Lösung Präparat von Brückner, Lampe & Co., nach dem Vorschlage von Völcker & Joseph. 20 Minuten darauf tritt der Harn in grün bis blauer Farbe aus den Ureterostien aus und macht diese dadurch leichter kenntlich. Methylenblau ist nicht so empfehlenswert, weil dieses zuweilen in einer farblosen Umwandlung ausgeschieden wird. Natürlich

greift man aber zu diesem Hilfsmittel nur in Ausnahmefällen, in denen die Auffindung ohne dieses nicht gelingen will.

Nehmen wir nun an, wir haben uns nach der soeben beschriebenen Methode die Harnleiterwülste und auf ihrer Höhe die Harnleitermündungen aufgesucht, dann gilt es, das Phänomen der Harnentleerung an ihnen zu beobachten.

Ich setze als bekannt voraus, daß der Harn nicht durch die Ureteren in die Blase hineinfiltriert, wie etwa Flüssigkeit durch ein Filter, sondern daß er in gewissen Zwischenräumen durch Kontraktionen der Ureteren in die Blase geschleudert wird. Schon ehe man cystoskopieren konnte, wurde das mehrfach bei Fällen von Ectopia vesicae und Vesico-Vaginalfisteln beobachtet. Man konnte da auch feststellen, daß die Kontraktionen der beiden Ureteren meist unabhängig voneinander zu verschiedenen Zeiten erfolgen, daß sie selten synchron sind, daß auch die Zahl der Kontraktionen der beiden Ureteren in einem gegebenen Zeitraum variiert.

Diese Beobachtungen werden durch die cystoskopischen Untersuchungen durchaus bestätigt. Das Studium der Harnleiterkontraktionen und der damit verbundenen Harnentleerung gehört mit zu den reizvollsten in der Cystoskopie. Zwei Dinge sind es, die wir hierbei zu unterscheiden haben: einmal die Gestaltveränderung des Harnleiterwulstes und seiner Öffnungen selbst und das Eintreten des Harnes in die Blasenflüssigkeit. Um dies beobachten zu können, muß man sich den Harnleiterwulst so einstellen, daß seine Mündung in der Mitte des Gesichtsfeldes liegt. Denn wenn er seitlich zu liegen kommt, kann er leicht durch die Gestaltveränderung bei der Kontraktion aus dem Gesichtsfelde verschwinden.

Man hält also den Schnabel des Cystoskopes ungefähr in der Mitte zwischen der Richtung nach unten und nach seitwärts, nach links für den linken, nach rechts für den rechten Ureter. Dann verläuft der Schlitz der Harnleitermündung leicht von medianwärts und unten nach lateralwärts und oben. Hat man diesen Schlitz oder das Grübchen, welches die Mündung gerade darstellt, in die Mitte des Gesichtsfeldes gebracht, dann halte man das Instrument recht ruhig und beobachte unverwandten Auges. Dann wird man eine Bewegung in der Blasenwand da, wo der Harnleiter liegt, wahrnehmen, eine Bewegung, die den Eindruck macht, als ob die unmittelbare Umgebung der Harnleitermündung in das Blasenkavum hineingedrängt wird. Man bemerkt also eine Ausbuchtung des Harnleiterwulstes, die begleitet ist von einer Erweiterung des Grübchens oder des Schlitzes.

Aus dem Schlitz wird ein Loch, anfänglich ganz klein, dann größer, bis man plötzlich, von diesem Loch ausgehend, einen Wirbel

in der Blasenflüssigkeit entstehen sieht. Das vorher kaum sichtbare Grübchen wandelt sich in einen Krater, es öffnet sich wie ein „Karpfenmaul“ (Stöckel). Die Verwandlung des Schlitzes oder des Grübchens in ein größeres Loch geschieht nicht immer auf gleiche Weise. Während meist die ganze Gegend vorgewölbt erscheint in dem Moment, in welchem sich der unterste, innerhalb der Blasenwand gelegene Harnleiteranteil seines Inhalts zu entleeren bestrebt ist, erscheint es in anderen Fällen, als ob sich der Harnleiterwulst nach hinten zurückzieht, während sich seine Mündung quallenartig öffnet. Der Harnleiterwulst weicht gleichsam über die vordringende Harnsäule zurück.

Diesen Bewegungen der Blasenwand geht unmittelbar ein Ausspritzen der Flüssigkeit aus der Mündung voraus. Sobald der Harn in die Blase tritt, entsteht ein Wirbel, der in der Richtung von der Uretermündung herkommt und sich in dem Blasenfluidum verliert. Die Größe dieses Wirbels ist naturgemäß abhängig von der Menge der auf einmal entleerten Flüssigkeit und von der Kraft der betreffenden Ureterkontraktion. Die Muskelkraft der Ureteren ist naturgemäß nicht immer gleich, es gibt muskelreiche und kräftige, auf der anderen Seite muskelarme und schwache Ureteren. Demgemäß sind die Kontraktionen des Ureters bald kräftig, bald schwach, sie folgen bisweilen schnell, bisweilen langsam und träge aufeinander, ja sie liegen scheinbar ganz untätig da.

In normalen Fällen, wenn also der Harn klar ist, sieht man ihm seine Farbe nicht an. Man sollte das annehmen, weil ja doch die die Blase füllende Flüssigkeit wasserhell ist. Doch ist das, wie gesagt, nicht der Fall: der Wirbel zeigt die Farbe der Blasenflüssigkeit, mag der Harn auch noch so konzentriert sein. Das ist ein bemerkenswerter Punkt, auf den wir bei Besprechung der Diagnostik der Nierenerkrankungen noch ausführlich zurückkommen.

Es ist wichtig, während der Beobachtung der Harnleitermündung das Instrument möglichst ruhig zu halten. Wir sahen schon vorher, daß durch zufällige Berührung der Blasenwand mit dem Cystoskop Kontraktionen der betreffenden Blasenpartien entstehen können. Durch diese werden dann auch Flüssigkeitswirbel ausgelöst, welche die Beobachtung der aus den Ureteren stammenden Wirbel beeinträchtigen. Ebenso vermag das bloße Umherbewegen des Instrumentes in der Blasenflüssigkeit, ohne daß es an die Wand stößt, Wirbel zu erzeugen, die in gleicher Weise störend wirken.

Die Beobachtung der Harnleiterwülste und ihrer Mündungen verlangt also absolute Ruhe, und zwar dies auf eine ziemliche Zeit. Wenn auch im allgemeinen die Harnleiterkontraktionen schnell hintereinander

erfolgen, so daß wir in der Minute deren meistens zwei bis drei sehen, so haben wir doch auch schon minutenlang gewartet, ohne auch nur den leisesten Wirbel oder eine Veränderung der Ureteröffnung wahrnehmen zu können.

Da man nicht annehmen kann, daß die Niere gesunder Menschen in gewissen Intervallen nicht sezerniert, so ist es wahrscheinlich, daß das Nierenbecken wechselnde Mengen Harns aufnimmt, ehe es den Ureter zu einer Kontraktion veranlaßt. Aus diesem Grunde scheint es auch zweckmäßig, in jedem Falle, dessen Untersuchung sich vornehmlich auf die Harnleiterbeobachtung erstreckt, den Kranken vorher viel Flüssigkeit trinken zu lassen. Weißbier oder kohlensaure Wässer erzeugen am wirksamsten eine Harnflut. Bei dieser sehen wir dann die Ureteren oft funktionieren und können unsere Beobachtung machen, ohne das Auge durch allzu langes Warten zu sehr zu ermüden.

Dem aufmerksamen Untersucher wird es passieren, daß er trotz sorgfältigster und exaktester Beobachtung die Ureteren zuweilen nicht arbeiten sieht. Die Blasenwand macht keine Spur einer Bewegung, man sieht die Harnflüssigkeit entweder langsam hervorquellen oder es scheint überhaupt nichts herauszukommen. Da in zahlreichen solchen Fällen erwiesenermaßen Harn in die Blase kommt, so ist dadurch dargetan, daß die Ureteren zuweilen Harn in die Blase entleeren, ohne daß die Wand eine sichtbare Veränderung annimmt.

Umgekehrt sieht man hier und da die Blasenwand mehr oder weniger heftige Kontraktionen machen, ohne daß es möglich wäre, dabei den Austritt von Harn zu entdecken. Viertel hat dies „das Leergehen des Ureters“ genannt.

Nach meinen Erfahrungen bedeutet dieses Phänomen immer etwas Pathologisches, wenn es wirklich vorhanden ist. Es wird aber öfter beobachtet, als es der Tat nach besteht. Der Umstand, daß wir den Austritt von Harn nicht sehen können, beweist nicht, daß ein solcher nicht dennoch statthat. Wir haben schon erwähnt, daß nachgewiesenermaßen ohne sichtbare Gestaltsveränderung der Blasenwand und ohne daß ein Harnaustritt wahrzunehmen war, solcher trotzdem in die Blase entleert wurde. Ebenso geschieht es bisweilen, daß der sichtbaren Ureterkontraktion kein merkbarer Ausfluß von Harn folgt. Dennoch aber ist Urin ausgetreten, nur in so träger Weise und in so geringer Menge, daß wir es nicht wahrnehmen konnten. Ganz anders liegt es bei einem im Ureter befindlichen Hindernis, dann macht dieser deutlich fruchtlose Kontraktionen. „Das Leergehen des Ureters“ ist also etwas Pathologisches. Die Entscheidung nun, ob ein wirkliches oder nur scheinbares Leergehen vorliegt, wird stets die längere Beobachtung lehren. Ein Ureter, der wirklich leergeht, tut

dies dauernd, solange das Hindernis besteht, an dem Ureter, der nur scheinbar keinen Harn ausstößt, wird man bei längerem Zusehen eventuell unter Zuhilfenahme der Blaufärbung die Funktion entdecken.

8. Salzniederschläge auf der Blasenwand.

Es ist mir wiederholt vorgekommen, und ich lege deshalb Wert darauf, es hier mitzuteilen, daß ich bei ganz gesunden Individuen, die aus irgend einem hier nicht zu erwähnenden Grunde cystoskopiert wurden, bei der Untersuchung Niederschläge auf der Blasenwand gefunden habe. Ich sah zuweilen gelbe, öfter aber weißgraue sandartige Partikelchen auf der Blasenwand aufsitzen. Es versteht sich von selbst, daß die Blase vorher tüchtig gespült worden war, so daß die Spülflüssigkeit absolut klar abfloß. Diese Partikelchen stellen Harngries dar, der sich in den Fällen, in denen er gelb erschien, als aus Uraten und in den anderen als aus Phosphaten zusammengesetzt erwies.

Wir wissen ja, daß sich beide Arten Gries schon in den Nieren bilden, und es ist gar nicht wunderbar, daß sich feine Splitterchen davon der unebenen buchtigen Blasenschleimhaut so anheften, daß sie selbst beim Spülen nicht mit herausbefördert werden. Man muß das wissen, sonst kommt man bei Beobachtung solcher Bilder in große Verlegenheit. Ich hörte sie als Eiterbröckelchen, ja als Tuberkelknötchen deuten. Man wird jeden Irrtum vermeiden, wenn man, ein solches Partikelchen im Auge haltend, mit dem Prisma ganz nahe an dasselbe herangeht. Dann sieht man, daß es kantige Ecken hat und daß es auf der Blasenwand aufliegt. Es kann vorkommen, daß solche feine Splitterchen, die sich an der Blasenwand festgesetzt haben, Schmerzen verursachen — ich habe einige derartige Fälle beobachtet — in der Mehrzahl aber fühlen die Kranken davon nichts. Niemals sah ich daraus Steine entstehen. Es ist also eine solche vorübergehende Ablagerung von feinstem Harngries als innerhalb der Grenze des Normalen zu betrachten und eine Therapie nicht nötig.

9. Die Schatten in der Blase.

Am Schlusse der Betrachtung der Bilder der normalen Blase habe ich noch eine kurze Bemerkung über die Schatten, die bei der Cystoskopie eine Rolle spielen, zu machen. Bekanntlich entsteht ein Schatten, d. h. ein unbeleuchteter Raum, dann, wenn die Verbreitung der Lichtstrahlen durch einen undurchsichtigen Körper gehindert wird. An den Grenzen des Schattens findet ein allmählicher Übergang vom Licht zur Finsternis statt, indem die in dem sogenannten Halb-

schatten gelegenen Teile des Raumes noch von einem Teil der Oberfläche des leuchtenden Körpers Strahlen empfangen, während die in dem Kernschatten liegenden Punkte ganz verfinstert sind.

Wenden wir das auf die cystoskopische Untersuchung der Blase an, so wird es begreiflich, daß wir es mehrfach mit Schattenbildern zu tun haben werden. Denn wir haben einen geschlossenen Raum, in welchem ein Licht brennt, so daß also von allen denjenigen Teilen, die sich zwischen das Licht und die beleuchtete Blasenwand stellen, ein Schatten auf diese geworfen werden muß. Diese Schatten und ihre richtige Deutung spielen eine noch größere Rolle bei den pathologischen Bildern; doch auch schon in der normalen Blase begegnen wir ihnen. Deshalb müssen wir sie schon jetzt kennen, verstehen und würdigen lernen.

Wenn z. B. der Ureterwulst in Form eines Zylinders in das Blasenkavum vorspringt, so beschattet er naturgemäß die hinter ihm liegende Blasenwand. In dem Bilde sehen wir unterhalb des Ureterwulstes und hinter demselben eine dunkle, tiefrote Stelle, d. i. den Kernschatten, und noch tiefer den Halbschatten der Uretervorwölbung.

Von den kleinen Stein- oder Griespartikelchen, von denen wir soeben sprachen, entsteht ein minimales Schattenbild und wird besonders deutlich, wenn wir mit dem Licht und Prisma nahe an dasselbe herangehen. Die Falten der normalen Blasenschleimhaut, von der wir gehandelt haben, werfen unter Umständen diffuse Schatten nach einer Richtung, die abhängig ist von der Haltung des Lichtes. Befindet sich das Licht der Falte en face, so entsteht kein Schatten; befindet es sich aber seitlich von der Falte, so daß diese zwischen Blasenwand und Licht liegt, so entsteht hinter ihr, d. h. nächst der Blasenwand, ein schmaler schattiger Saum.

Doch wie bereits hervorgehoben, haben die Schatten eine größere Bedeutung in pathologischen Fällen, in denen wir mancherlei körperartige Gebilde zwischen Licht und beleuchteter Blasenwand liegend finden werden.

SECHSTER ABSCHNITT.

Die Bilder der pathologischen Blase.

Balken und Divertikel, vessie à colonnes, Taschen, Zellen, tiefe Buchten. Angeborene Divertikel.

Cystitis. Schwierigkeit der Untersuchung. Tenesmus, trüber Blaseninhalt. Akute und chronische Cystitis. Cystocollitis und Cystitis corporis, circumscripte und diffuse Prozesse. Veränderung der Farbe: rot in allen Abstufungen, Erhöhung des Glanzes. Gefäßinjektion, größere Gefäße erweitert. Undeutlichwerden der Schleimhaut. Hämorrhagien. Wulstung und Auflockerung der Schleimhaut, sammetartige Beschaffenheit. Verwechslung mit Neubildungen. Produkte des Katarrhs: Eiterfetzen in der Flüssigkeit schwimmend und auf der Blasenwand aufsitzend. — Unterscheidung der verschiedenen Cystitisarten: Cystitis gonorrhoica colli, colli proliferans, ammoniacalis, cum retentione, tuberculosa. Geschwüre, Tuberkelknötchen. Knötchen nicht tuberkulöser Natur, deszendierende und aszendierende Tuberkulose.

Prostatahypertrophie: Schwierigkeit und Gefahren der Untersuchung, Veränderungen der Sphincterfalte, Einlagerungen, Vorbuchtungen und Einsenkungen. Das Youngsche Schema. — Homesche Lappen, die Bilder mit dem retrograden Cystoskop gesehen. Arteriosklerose.

Blasensteine: Körperlich vorspringend, Schatten, Farbe der Steine, Größe. Anzahl, gleichzeitig bestehende Veränderung in der Blase. In Divertikeln liegende Steine, eingekapselte Steine. Verwechslung mit inkrustiertem Tumor. Sehr kleine Steinchen. Nachprüfung nach der Litholapaxie, Evakuationscystoskop.

Blasentumoren: Körperliches Abheben, Schatten. Zottengeschwülste, Polypen, multiple Tumoren, brombeerartige Gebilde. Maligne Tumoren. Tumoren der Nachbarschaft der Blase. Prostatatumoren. Verwechslungen der Tumoren mit Blutkoagala, Eiterpfröpfchen und Stein. Nutzen des Irrigationscystoskops. Größe des Tumors, Benignität und Malignität. Frühzeitige Diagnose durch die Cystoskopie ermöglicht. — Leichtes Bluten, Untersuchung während der Blutung.

Fremdkörper der Blase: Nadel, Katheterstücke, Wachsklumpen, Seidenligaturen, freie Beweglichkeit und Lage derselben.

Verletzungen und Narben der Blase, Ulcus cystoscopicum.

Blasige und cystische Gebilde der Harnblase: Luftblasen, wasserhelle Blasen am Sphincter. Ranulaartige Bläschen ALBARRAUS. Die von VIERTEL beschriebenen Bläschen. Irritable Bladder. — Bullöses Oedem. — État vesiculé. — Dégénérescence polycystique. — Hydatiden-Blasen.

Leukoplakia vesicae. — Pachydermie.

Lues vesicae. — Gummata, Ulcera luetica, Cystitis specifica. — Parasiten der Blase. — Bilharzia, Soor, Eustrongylus gigas.

Ureteraffektionen: Leergehen des Ureters, Stein im Ureter, Prolaps der Ureterschleimhaut.

---

1. Die Balkenblase und die Divertikelblase.

Wir hatten bereits bei Besprechung der Bilder der normalen Blase erwähnt, daß die Schleimhaut nicht immer und nicht in allen Teilen eine glatte Oberfläche zeigt, sondern daß leichte bandförmige Streifungen und auch knotige Hervorragungen vorkommen, die meist an den Seitenwänden gelegen und noch als normal zu betrachten sind. Wenn diese Bildungen aber stärker werden, dann haben wir es mit einem pathologischen Zustand zu tun, den man als Balkenblase, trabekuläre Hypertrophie oder auch vessie à colonnes bezeichnet hat.

Fig. 49.
Divertikelblase. Die Divertikel zwischen bandartigen Wülsten.

Die Bilder dieser Affektion sind außerordentlich plastisch und so typisch, daß, wer sie einmal gesehen hat, sie nicht wieder vergessen wird. Sie entstehen immer nur dann, wenn die Blase längere Zeit außergewöhnliche Anstrengungen behufs Entleerung ihres Inhalts machen mußte. Wir finden sie deshalb sehr häufig bei alten Leuten mit und ohne Cystitis. Denn der Detrusor nimmt, wie alle Muskeln des Körpers, mit dem Alter an Kraft ab und hat erhöhte Anstrengungen zur Leistung der ihm obliegenden Arbeit aufzuwenden. Wir finden sie fast bei allen Affektionen, in welchen die Blase Hindernisse beim Austreiben des Harns zu überwinden hatte, demnach bei Hypertrophie der Prostata, bei Parese der Blase, bei Strikturen der Harnröhre, und bei gewissen Neurosen. In letzteren beiden Arten betrifft sie nicht selten junge Leute. Bei Frauen habe ich sie seltener gesehen, was die Richtigkeit der Erklärung bekräftigt.

Hat man das Cystoskop eingeführt, so präsentiert sich einem statt der glatten Oberfläche der normalen Blase ein balkiges, maschiges Gefüge, als ob wir ein Flechtwerk betrachten. Dicke Balken von dem Umfang eines Bleistiftes laufen die Kreuz und die Quer, schneiden einander in verschiedenen Winkeln, kleine und große Felder zwischen sich bildend (siehe Fig. 49). Diese Felder stellen glatte Wände dar, oder aber sie bilden Ausbuchtungen, deren Rückwand dem Auge gar nicht mehr sichtbar ist. Das sind die Taschen und Zellen der Blase oder die Divertikel, wie man sie nennt, wenn sie größere Dimensionen angenommen haben.

Haben die vorspringenden Balken häufig eine weiße glänzende Farbe, so erscheinen die zelligen Buchten zwischen ihnen viel dunkler. Nicht selten sehen sie wie ein schwarzes Loch aus. Ihre Größe ist außerordentlich verschieden. Sie variieren von kleinsten feinen Aussackungen bis zu großen kutenartigen Buchten. Die Öffnung der größeren ist meist rund oder oval, die der kleineren sehr vielgestaltig, viereckig, vieleckig, rautenartig oder unregelmäßig. Es hängt das ganz und gar von dem Verlauf der Muskelbündel, aus denen ja die Balkenzüge bestehen, ab. Die dickeren Balken werden meist von feineren, dünneren durchschnitten, so daß es aussieht, als ob in das Flechtwerk ein Netz eingefügt ist.

Charakteristisch für die Affektion ist, daß sich die Trabekel fast überall in der Blase finden, wenn auch die Seitenwände bevorzugt sind. Selbst auf dem Fundus werden sie angetroffen. Bei starker Ausbildung in der Gegend der Ureteren ist es nicht selten, daß die Uretermündungen völlig verdeckt werden, so daß man sie nicht zu Gesicht bekommen kann. Wenn zwei Balken in der Uretergegend nahe aneinander liegen, so entstehen zuweilen schlitzartige oder kutenförmige Öffnungen zwischen ihnen, die zu Verwechslung mit den Harnleiteröffnungen Veranlassung geben können.

Prinzipiell verschieden von den eben beschriebenen erworbenen Divertikeln sind diejenigen, die angeboren vorkommen. Sie gehören zu den Seltenheiten. Sie zeichnen sich dadurch vor den vorhergenannten aus, daß sie gewöhnlich solitär sind, größere Dimensionen haben und sich in einer sonst meist normal aussehenden Blase finden. Ihre Öffnung ist regelmäßig und fast immer mehr oder weniger rund.

2. Cystitis.

Bei der cystoskopischen Untersuchung der cystitischen Blase begegnen wir einer außerordentlichen Mannigfaltigkeit der Bilder. Das kann nicht überraschen, wenn wir bedenken, daß ja Cystitis eigentlich

ein Sammelbegriff ist, der die verschiedenartigsten Affektionen, verschieden ihrer Provenienz und ihrer pathologisch-anatomischen Beschaffenheit nach, mit einem Namen zusammenfaßt.

Im allgemeinen sind cystitische Blasen schwer zu cystoskopieren. Die akuten Formen und diejenigen mit starker Schwellung der Schleimhaut gestatten nur eine mäßige Füllung der Blase, so daß die Wände nicht genügend entfaltet werden können. Sobald man mehr einspritzt, entstehen krampfartige Schmerzen mit heftigem Tenesmus, welcher die in der Blase befindliche Flüssigkeit mit Gewalt herausschleudert. Selbst nachdem sich die Blase wieder beruhigt hat, verursacht die Einführung des Cystoskopes solche Schmerzen, daß man von der Untersuchung absehen muß. Man bekämpft diese Reizzustände mit Vorsicht durch eine Morphiuminjektion, durch Einspritzung von Antipyrinlösung, durch Kokainisierung des Blasenhalses, eventuell auch durch Narkose.

Gemeinhin gilt die Regel, daß akute Fälle überhaupt nicht cystoskopisch untersucht werden sollen, es sei denn, daß eine strenge Indikation vorliegt. Wenn das nicht der Fall ist, so warte man in einem solchen Falle ruhig ab und suche den Entzündungszustand der Blase vorher durch Narkotika, Diluentien und Wärme in verschiedener Form zu beseitigen. Man kann dann, wenn das erreicht ist, mit größerer Ruhe untersuchen und erspart dem Kranken die unerträglichen Beschwerden, welche die Einführung und Anwendung des Cystoskopes in einer akut entzündeten Blase unerläßlich mit sich bringt.

Aber auch chronische Fälle bieten oft außerordentliche Schwierigkeiten dar. Wir sehen von den Fällen exzessiver Schrumpfblase ab, bei denen die Kapazität der Blase so gering ist, daß die Einführung des Cystoskopes unmöglich wird (vergl. Seite 57). Das ist ein unüberwindbares Hindernis für die Cystoskopie.

Wir haben jetzt mehr die Klarmachung des Mediums im Auge. Wenn wir es mit normalen Blasen zu tun haben, so genügt ein ein- bis zweimaliges Ein- und Auslassen von Hydrarg. oxycyanat.-Lösung. Die abfließende Flüssigkeit ist dann kristallhell und klar, und wir können das Cystoskop sogleich einführen. Bei chronischem Blasenkatarrh aber werden wir die Beobachtung machen, daß zuweilen selbst unaufhörliches Spülen nicht zum Ziele, d. h. zu einer Klärung der eingespritzten Flüssigkeit führt. In vielen Fällen gestaltet es sich so, daß die Flüssigkeit anfänglich trübe und mit Katarrhprodukten durchsetzt zurückkommt, daß aber Trübung und Beimischung mit jeder ausgelassenen Menge geringer werden, bis die Flüssigkeit wasserklar abläuft. Allein in anderen Fällen muß man die Erfahrung machen, daß eine Klärung des Blaseninhalts nicht zu erreichen ist; solange man auch einspritzen möge, die Flüssigkeit kommt immer trübe zurück,

ja, oft nachdem man schon eine viertel Stunde lang oder länger mit Auswaschungen verbracht hat, läuft die Spülflüssigkeit plötzlich wieder ganz trübe ab.

Das ist aber nun kein absolutes Hindernis für die Untersuchung. Auch im ersteren Falle, wenn die ausgespritzte Lösung ganz klar zurückkam, wird man oft überrascht sein, sobald das Cystoskop in die Blase eingedrungen ist, das Wasser in der Blase nichts weniger als klar zu finden. Das Sekret des Blasenkatarrhs ist zum Teil leicht löslich, zum Teil aber nicht; es haftet der Blasenwand fest an, so daß das Wasser klar ablaufen kann, trotzdem aber Eiterfetzen in der Flüssigkeit herumschwimmen, die sich eben erst von der Wand abgelöst haben, möglicherweise auch während der Untersuchungsmanipulationen sezerniert worden sind. Besonders wenn es sich um Pyelitiden oder Pyonephrosen handelt, dann ist es charakteristisch, daß die Auswaschung der Blase bald klare Lösungen zutage fördert, daß aber sehr schnell der Blaseninhalt wieder trübe wird, weil immer von neuem Eitermassen aus den Nieren absteigen und sich dem Blasenmedium beimischen.

Liegt der zweite eben gedachte Fall vor, daß nicht einmal die abfließende Flüssigkeit klar zu bekommen ist, dann handelt es sich gewöhnlich um große Eitermassen, die auf dem Blasenboden und zwischen den gewulsteten Blasenfalten liegen, von denen jedesmal etwas mit herausbefördert wird, das Gros aber in der Vesica zurückbleibt. Man braucht dabei gar nicht an Divertikel zu denken, von denen noch später die Rede sein wird, in denen sich dicke Katarrhmassen festsetzen, sondern schon die dicken Schleimhautwülste der katarrhalisch erkrankten Blase bilden vollkommene Buchten, zwischen denen sich das Sekret ablagert. Jede neue Einspritzung wühlt dasselbe auf und wirbelt etwas davon in die Blasenflüssigkeit hinein, gleichsam wie eine Welle des Meeres Sand und Stein mit sich reißt und ans Ufer schleudert.

Hat man sich diese Tatsachen klar gemacht, dann wird man auch nicht die Zeit mit unnötigem Spülen verbringen, das, im Übermaß ausgeführt, eine Reizung der Blase verursachen und dadurch die Ausführung der Untersuchung vereiteln kann. Im Gegenteil, man spritze dann jedesmal nur ein kleines Quantum Flüssigkeit möglichst langsam und ohne Druck ein, um die Eitermassen nicht aufzurühren, fülle mit zirka 150 g Lösung und führe alsbald das Cystoskop ein.

Es ist viel darüber gestritten worden, ob man zum Spülen den Irrigator oder eine Handspritze benutzen soll. Der Streit ist müßig, ich gebrauche beide und beide geben gute Resultate, wenn man sie mit Überlegung und nicht schematisch verwendet.

Für Blasen mit großer Kapazität, zumal wenn sie sehr schmutzig sind, ist der Irrigator vorzuziehen. Die Reinigung geschieht viel schneller und ausgiebiger. Sobald aber die Blase klein oder gereizt ist und Widerstand leistet, nehme man die Spritze, mit der man den Druck besser regulieren kann. Ferner gebrauche man die Spritze bei blutenden Blasen, weil bei diesen die Flüssigkeit ganz langsam einfließen muß; andernfalls wird die Blutung verstärkt.

Wie es aber auch sei, immer halte man sich an die Regel, neue Lösung einfließen zu lassen, bevor die vorherige ganz entfernt ist. Man darf also die Blase nicht ganz leer werden lassen; geschieht das, so stößt sie an den Katheter an, macht Blutung oder verstärkt sie und wirbelt durch Kontraktionen den Eitersatz auf. Man liest die eingespritzte Menge am Irrigator oder der Spritze ab und läßt neu einlaufen, wenn etwa $^3/_4$ oder $^4/_5$ der Lösung ausgeflossen ist.

Ist es nicht zu erreichen, daß die Füllungsflüssigkeit klar abläuft, so wird man natürlich keine absolut klaren Bilder bekommen, da Eiter die Lösung immer etwas trübt; aber man kann doch oft erreichen, daß man die Blase so weit absuchen kann, um sagen zu können, ob ein Fremdkörper, Tumor etc., darin ist oder nicht.

Hierfür ist es sehr wichtig, das Cystoskop möglichst ruhig zu halten, nachdem man es eingeführt hat, damit man mit diesem nicht die Sekretmasse aufwirbelt und die Durchsichtigkeit des Mediums noch verschlechtert. Berührungen der Blasenwand mit dem Instrument bewirken Kontraktionen der ersteren und haben den gleichen Effekt. Ist einmal ein solcher Sehmutzwirbel aufgetreten, dann heißt es wieder zuwarten, bis sieh die Eitermassen gesetzt haben. Auf diese Weise wird man in einer Reihe von Fällen noch die Untersuchung ermöglichen; in einer Mehrzahl dagegen, das muß zugestanden werden, ist die Untersuchung unausführbar oder wenigstens wertlos zu nennen, da die Sehmutzigkeit des Blaseninnern nicht gestattet, mit Sicherheit ein Urteil abzugeben über das, was man gesehen, und noeh viel weniger darüber, was man eventuell übersehen hat.

Wenn wir nun zu den Bildern übergehen, die die Cystitis liefert, so sind es folgende Dinge, die uns gegenüber der normalen Blase in die Augen springen: Die Veränderung der Farbe und des Glanzes der Blasenschleimhaut; die Veränderung des Blutgefäßsystems; die Sehwellung der Schleimhaut und das Sekret des Katarrhs.

Unter diesen Abweichungen von der Norm walten nun die größten Verschiedenheiten ob, je nach dem Grade der Ausdehnung und der Lokalisation des eystitischen Prozesses. Wir unterscheiden aueh cystoskopisch die mehr akute Form von der ehronischen.

Im ersteren Falle ist die Rötung der Schleimhaut besonders ausgeprägt, im letzteren tritt diese mehr gegen Schwellungszustände zurück. Wir unterscheiden zwischen dem Sitz der Entzündung am Blasenhals, der Cystocollitis, und am Körper, der eigentlichen Cystitis; wir haben es bald mit zirkumskripten, bald mit diffusen Prozessen zu tun. In gewissen Formen und in sehr schweren Fällen werden deutliche Geschwürsflächen auf der Schleimhaut bemerkbar. Das Sekretionsprodukt des Katarrhs läßt sich bald als feines, dünnes, flockiges, bald als schmieriges, eitriges Material erkennen. Allen diesen verschiedenartigen Formen sind aber, wenn auch in verschiedem Grade, jene oben genannten in die Augen springenden Veränderungen der Blasenschleimhaut gemeinsam, mit denen wir uns jetzt etwas eingehender beschäftigen wollen.

Um zuerst von der Farbe und den Blutgefäßen zu sprechen, so kommen hier alle erdenklichen Abstufungen vor. Wir erinnern uns, daß die normale Blase grau-weißlich-gelbliches Aussehen darbot. Diese Farben finden wir nun bei der Cystitis ersetzt durch ein Rot, dessen Intensität vom Mattrosa bis zu tiefem Blutrot wechselt. Ganze Partien der Blase oder auch einzelne Stellen erscheinen rötlich entzündet, wie etwa der Rachen bei der Pharyngitis. Derartige glänzende hellrote Stellen wechseln mit solchen, die ein tiefes Dunkelrot erkennen lassen, wie man es bei der Phlegmone zu sehen gewohnt ist. Die Rötung erstreckt sich auf kleine Stellen, zwischen denen die Schleimhaut anscheinend normal aussieht; sie überzieht große Teile des Blaseninnern oder gar die ganze Innenfläche. Auch können die einzelnen geröteten Partien durch streifenartige Züge miteinander verbunden sein. Je akuter der Prozeß, um so stärker die Rötung; je chronischer, um so mehr verliert sich die Röte in ein mattes Rosa, ja chronisch entzündliche Partien können durchaus grau bis schmutzigweiß aussehen.

Die stärkere Rötung bedingt auch einen stärkeren Glanz. Auch die normale Schleimhaut ist glänzend, sie zeigt den Grad von Glanz, den alle übrigen Schleimhäute darbieten, wie z. B. die Conjunctiva und die Rachenschleimhaut. Ihr Glanz steigert sich nun bei den akuten Formen, so daß man von intensiv geröteten Partien glänzende Reflexe auftreten sieht. Umgekehrt ist der Glanz geringer als normal bei chronischen Formen. Die Klarheit und Deutlichkeit des Bildes macht einer Unbestimmtheit und Stumpfheit Platz.

Diese Differenzen des Glanzes finden ihre natürliche Erklärung in den anatomischen Verhältnissen. Der Glanz der Schleimhaut beruht auf ihrer Vaskularisation. Je stärker das Blutgefäßnetz entwickelt ist, um so glänzender erscheint die Oberfläche. Das aber ist bei der

akuten Entzündung, wie bekannt, der Fall. Wir werden hierauf sogleich näher einzugehen haben. Die chronischen Formen gehen vielfach mit einer starken Verdickung des Epithels einher. Die Schichtung des Epithels nimmt in ihrer Dicke zu. Die oberflächlichen Lagen sind zum Teil tot und Schollen gleich zu achten. Das bedingt eine gewisse Undurchsichtigkeit, es vermindert die seröse Durchtränkung des Gewebes, welch letztere den Glanz erhöhen hilft. Daher resultiert aus diesen anatomischen Veränderungen die stumpfe, glanzlose Beschaffenheit der chronisch ergriffenen Cystitispartien.

Die Veränderungen des Blutgefäßsystems stellen sich auch verschieden dar. Entweder sehen wir die einzelnen miteinander anastomosierenden Stämme und ihre Verzweigungen stark erweitert, oder wir sehen sogar das Kapillarnetz im Zustande der Injektion ähnlich wie die tiefsitzende die Cornea umgebende Gefäßinjektion bei Iritis.

In den akuten Fällen ist dieses Verhalten der Gefäße das Vorherrschende, und zwar ist die Gefäßinjektion um so größer, je akuter die Entzündung ist. In den chronischen ist das Charakteristische, daß die Blutgefäße überhaupt undeutlich werden, so daß sie gar nicht mehr einzeln als solche zu erkennen sind.

Auch hier kommen Abstufungen vor; neben deutlich sichtbaren erweiterten Arterien finden wir Stellen, auf denen die Gefäße fast erraten werden müssen und nur durch ganz nahes Herangehen mit dem Prisma zu Gesicht gebracht werden können. Sie verlaufen undeutlich, verschwommen, nicht so scharf begrenzt, wie in den vorher gezeichneten Bildern. Endlich aber gehen sie dem Auge ganz verloren. Auf der matten, rötlichgrauen, chronisch entzündlichen Schleimhautpartie, sind überhaupt keine Gefäße mehr nachweisbar; die Stelle ist diffus rot, wie mit einer Farbe bestrichen. Hier verhindert offenbar die Infiltration und die Epithelverdickung, die Gefäße als einzelne Stämme, Zweige oder als Netz zu erkennen.

Sehr wichtig ist, daß man mit hellem weißen Licht, sauberem Prisma, reiner Lampe und bei richtiger Cystoskophaltung untersucht, sonst diagnostiziert man Cystitiden, wo keine vorhanden sind. Ist die Lampe rotglühend, sie oder das Prisma gar mit einer dünnen Schicht Blutes bedeckt, dann sieht auch die gesunde Blasenschleimhaut rot aus, die Zeichnung wird undeutlich. Ist die Lampe der Wand ganz nahe, so erscheint diese rot durchleuchtet. Es genügt darauf hinzuweisen, damit der sorgsame Untersucher solche Irrtümer vermeiden lernt.

Fast immer läßt die akute Form der Cystitis auch Blutungen erkennen. Man sieht kleinere oder größere Stellen blutig tingiert.

Man erkennt sie, wenn man sie genauer und in möglichster Nähe betrachtet, als oberflächliche Hämorrhagien von unregelmäßiger Begrenzung. Die leiseste Berührung mit dem Cystoskop reicht aus, sofort eine Blutung aus diesen Stellen hervorzurufen. Dann sieht man im Bilde das Blut wie aus einer Quelle hervorrieseln. Das Gesichtsfeld wird alsbald so undeutlich, daß nichts mehr zu erkennen ist. Man muß sich davor also hüten. Ist die Blutung sehr gering, so zieht das Blut als ein roter Schleier am Gesichtsfeld vorüber, senkt sich zu Boden und stört dann die weitere Untersuchung nicht.

Doch auch in chronischen Fällen fehlen solche Ecchymosen oder Petechien nicht, nur pflegen sie ihrer Ausdehnung nach geringer und von weniger intensiver Röte zu sein. Sie erscheinen als kleine, stecknadelkopf- bis erbsen- bis bohnengroße unregelmäßige Blutflecken, deren Farbe rot bis braun bis schwärzlich aussieht. Je älter die Hämorrhagie ist, um so mehr verliert sie von der roten Farbe. Solcher Blutfleckchen sieht man oft eine große Anzahl in nächster Nähe nebeneinander liegend, von verhältnismäßig gesunder Schleimhaut getrennt. Sie liegen aber auch in verschiedenen Teilen der Blase, weit voneinander entfernt, bald rechts, bald links. Sehr häufig finden sie sich am Fundus unterhalb der Ureterenmündung.

Zu diesen Veränderungen der Farbe, des Glanzes und des Gefäßnetzes gesellt sich die Wulstung und Auflockerung der Schleimhaut. Erschien die Wand der gesunden Blase größtenteils glatt und straff mit nur leichten, streifenartigen Hervorwölbungen, so zeigt die cystitische Schleimhaut deutlich erkennbare Verdickung und Schwellung, die die verschiedensten Grade erreicht und die mannigfachsten Gestaltungen darbietet. Die Schwellungen erstrecken sich selten über die ganze Wand, sie betreffen meist nur größere oder geringere Teile derselben. Sie sind am geringsten bei den akuten Fällen und werden bei einzelnen chronischen Fällen so exzessiv, daß es schwer ist, zu unterscheiden, ob wir es noch mit idioplastischen Wulstungen oder mit Tumorenbildungen zu tun haben.

Die geschwollenen Stellen haben nicht mehr den Glanz der glatten Blasenoberfläche. Sie erscheinen trübe, von lockerem Gefüge, sammetartig. Die Details der normalen Schleimhaut sind verloren gegangen; man sieht nichts mehr als eine rote, wulstige, sammetartig aufgelockerte, sich gegen die normale Umgebung abhebende Masse. Erstrecken sich die Schwellungen auf kleine Bezirke, so sieht die Blase unregelmäßig, fleckig und uneben aus. Befindet sich die Schwellung und Wulstung in der Gegend der Ureteren, so sind oft die Öffnungen derselben nicht aufzufinden; sie sind wie in der Wand begraben; nur durch das Herausspritzen der

Flüssigkeit und den dadurch auftretenden Wirbel in der Flüssigkeit erschließt man, daß hier die Ureteren münden müssen.

Halten sich die Schwellungen in gewissen Grenzen, so ist ein Irrtum nicht möglich; sie sind dann stets als solche cystitischer Herkunft zu erkennen. Bei stärkerer Entwickelung aber können verwirrende Bilder entstehen. Die Schleimhautwülste können derart in das Blasenkavum hineinragen, daß man sie für Tumoren ansieht. Diese Gefahr liegt besonders dann vor, wenn sie die Form von keilförmigen polypenartigen Auswüchsen annehmen. Ist man ihnen noch dazu mit dem Prisma ziemlich nahe, so trägt die künstliche Vergrößerung dazu bei, diesen Eindruck zu verstärken.

Man sei sich deshalb der Möglichkeit dieser Verwechselung stets bewußt, ehe man die Diagnose auf Tumor der Blase stellt. Man untersuche den gedachten tumorartigen Vorsprung von allen Seiten, in verschiedenen Entfernungen und zu verschiedenen Zeiten. Man bedenke, daß Polypen nur selten multipel vorkommen, während man bei der Cystitis mehrere solcher klumpiger Protuberanzen entdecken wird. Die Tumoren finden sich auch oft ohne gleichzeitige katarrhalische Erkrankung der Blase. Sie können aber auch natürlich mit dieser kombiniert auftreten. Eine entsprechende Therapie, z. B. die Ausspülung der Blase mit Höllensteinlösung, werden die Tumoren unverändert lassen, die Schwellungszustände der Blase aber in den zu beeinflussenden Fällen verringern oder gar verschwinden machen.

Weniger schwer zu deuten sind solche Cystitisfälle, in denen die Schleimhautwülste faltige, hahnenkammartig vorspringende Gebilde darstellen. Man sieht eine Reihe von runzligen, hügeligen Kuppen, die nicht selten beinahe parallel zueinander verlaufen und sich von den derben Balkenzügen der vessie à colonnes (siehe diese) durch ihre feine, zarte, durchsichtige Struktur auszeichnen. Wir haben mehrere solcher Fälle beobachtet, und auch Hurry Fenwick[1]) beschreibt einen Fall, der als klassisch gelten kann. In einer Zeichnung gibt er ein deutliches Bild von demselben. Auf der rechten Seite der Blase befinden sich zahlreiche aufwärts stehende, in die Blasenhöhle hineinragende Falten von tief roter Farbe; die zwischen ihnen liegende Mucosa ist etwas heller. Die Falten werden allmählich nach der Mitte zu flacher und gehen nach rechts in völlig gesunde, glatte und glänzende Schleimhaut über. Es handelt sich um eine Cystitis haemorrhagia, die reichlich extravasiertes Blut erkennen ließ.

Wenn man in solchen Fällen die besprochene Vorsicht anwendet,

1) Op. cit.

die Falten von verschiedenen Seiten einstellt, sie häufiger und genau untersucht, so wird sich jeder Irrtum leicht vermeiden lassen.

Zu all diesen Eigentümlichkeiten der cystitischen Bilder kommt endlich noch das sichtbare Produkt des Katarrhs hinzu. Es ist richtig, daß dasselbe auch ganz fehlen kann. Wir haben oben schon erwähnt, wie verschieden sich die einzelnen Fälle von Blasenkatarrh verhalten, wie in einigen das Spülwasser sehr bald klar wird, in anderen aber selbst nach andauerndstem Spülen trübe bleibt.

Das von dem Katarrh produzierte Sekret, Schleim und Eiter, löst sich bekanntlich im Harn, worauf die Trübung des Harns in solchen Fällen beruht. Wenn nun wenig und leicht lösliches Material vorhanden ist, so wird dasselbe durch Ausspülen der Blase aus dieser völlig entfernt. Führt man das Cystoskop ein, so beobachtet man die Rötung, Schwellung, Auflockerung, Glanzveränderung und undeutliche Zeichnung der Schleimhaut, aber von Eiter sieht man nichts.

Umgekehrt kommt es vor, daß man beim Cystoskopieren von Fällen mit völlig klarem Harn, der frei von allen Flocken ist, flockig-schleimig bis schleimig-eitriges Material auf der Blasenwand sitzen sieht. Der Satz, den wir alle gelernt und ich auch bisher gelehrt habe: „Es gibt keinen Katarrh der Blase ohne Eiter im Harn“ muß eingeschränkt werden. Es kommen tatsächlich Fälle vor, in denen Sekret der Blasenwand anheftet, ohne daß man Pus im Urin findet. Es ist selbstverständlich, daß ein Hineinbringen etwaigen in der Harnröhre oder im Ureter vorhandenen oder ausgepreßten Sekretes dabei ausgeschlossen sein muß. Diese Fälle, die oft mit gesteigertem Harndrang einhergehen, sind als cystoskopische Reizungen oder Vorstadien der Cystitis aufzufassen.

Doch stellt das die Ausnahme dar; alle Cystitiden produzieren gemeinhin eitrigen Harn; und selbst wenn nur wenig Sekret vorhanden ist, so bleibt davon auch nach dem Waschen der Blase fast immer etwas in derselben zurück. Es klebt meist den Wänden derart fest an, daß es selbst durch energischstes Ausspülen nicht mit herausbefördert wird. Eine solche klebrige Beschaffenheit nimmt das Sekret des Blasenkatarrhs bekanntlich dann besonders an, wenn der Harn alkalisch ist. Das Alkali verbindet sich mit dem Eiter zu rotzartigen Fetzen.

Wir sehen dann auf der geschilderten Schleimhaut hier und da ein Flöckchen aufsitzen, das bald grau, bald weiß, bald groß, bald klein ist, bald in seiner ganzen Ausdehnung fest an der Wand klebt, bald gänzlich frei in der Flüssigkeit herumschwimmt oder endlich mit einem Teil von der Wand festgehalten wird, mit dem anderen Teil in der Lösung flottiert. Dieses flockige Material ist von verschiedener Dichtigkeit. Es liegt auf der Oberfläche wie eine feine Membran, oder es stellt einen

Klumpen dar, einer dicken Schneeflocke vergleichbar. Es kann so große Dimensionen haben, daß man es für einen Fremdkörper, einen Stein oder einen Tumor hält. Geht man aber mit dem Prisma nahe heran, so entpuppt es sich durch sein lockeres, ungleichmäßiges Gefüge als zusammengeballter Eiter. Während jene Gebilde scharf umschriebene Grenzen haben, sendet es Fortsätze aus, die bald membranartig, bald als feine Fäserchen in der Flüssigkeit hin- und herflattern. Öfter haben diese Gebilde mehr das Ansehen von Fetzen; sie stellen dann sicherlich abgestoßene, mit Pus durchsetzte Schleimhautstücke dar. Auch ganz feine Schuppen, Schollen und Blättchen finden sich auf der Mucosa aufgelagert oder frei im Blasenkavum herumschwimmend. Sie können so zahlreich sein, daß die Flüssigkeit etwa so aussieht wie Bier, in welchem der Bodensatz aufgerührt wird.

Dieses Bild bekommt man besonders dann, wenn große, mit trüber Flüssigkeit gefüllte **Divertikel** vorhanden sind, welche mit der Blase durch eine große Öffnung kommunizieren. Wir erwähnten schon früher, daß man in solchen Fällen nur wenig Flüssigkeit auf einmal und diese möglichst langsam einspritzen soll, um die trüben Massen, die doch nicht herauszuschaffen sind, nicht aufzuwirbeln. Hat aber ein solcher Wirbel stattgefunden, sei es durch Berührung des Cystoskopes mit der Wand oder durch zu heftige Bewegung des Instrumentes in der Flüssigkeit oder durch spontane partielle Kontraktion der Blasenwand, dann präsentiert sich uns das eben gezeichnete Bild. Die Flüssigkeit kann dann so mit Flocken und Schollen durchsetzt sein, daß man durch sie nicht hindurchsehen kann; von der Blasenwand ist dann gar nichts zu erblicken, oder sie ist noch gerade undeutlich als solche zu erkennen.

In diesem Falle besteht sehr häufig eine **trabekuläre Hypertrophie** und **Divertikelbildung**. Handelt es sich doch vielfach um chronische Fälle: Dann sehen wir neben den geröteten Stellen, neben den Wulstungen starke Balkenzüge, die sich von den ersteren durch ihr festes, derbes Gefüge und durch ihre langgestreckte Form unterscheiden. Zwischen ihrem Flechtwerk lagern sich die Eiter- und Schleimhautfetzen ab und werden dort festgehalten. Auch aus den Divertikeln hängen sie zum Teil heraus und schweben dort fixiert wie eine Wasserblume im Wasser. Zwischen allen diesen Formen kommen selbstverständlich die mannigfachsten Abstufungen vor, die man unmöglich alle schildern kann, die man aber durch häufiges Anschauen bald erkennen und verstehen lernen wird. Es genügt, die hauptsächlichsten Typen, wie sie sich uns darstellen, hier geschildert zu haben.

Nunmehr drängt sich die Frage auf, ob auch die verschiedenen Arten der Cystitis im cystoskopischen Bilde ein ver-

schiedenes Gepräge haben, ob einzelne derselben vielleicht Charakteristika aufweisen.

Wir wissen, die Cystitiden sind nach den mannigfachsten Einteilungsprinzipien eingeteilt worden. Die Beschaffenheit des katarrhalischen Produkts ließ die Begriffe der Cystitis purulenta, ammoniacalis und haemorrhagiea entstehen. Das Ergriffensein verschiedener Teile der Blase ließ die Cystitis colli von der Cystitis eorporis unterscheiden. Je naehdem der Prozeß nur die Mueosa oder auch Muskel und Serosa betrifft, sprieht man von einer Cystitis mueosae, parenehymatosa und Perieystitis. Das ursächliehe Moment wird noch immer am häufigsten für die Benennung der Cystitis verwertet. Man unterschcidet die Cystitis gonorrhoica, die Cystitis ealeulosa, die Cystitis e strictura, die Cystitis tubereulosa usw.

Im allgemeinen, darf man nun sagen, bieten die einzelnen Formen der Cystitis keine bemerkenswerten Eigentümlichkeiten dar. Fast jede Cystitis zeigt kalcidoskopartig weehselnde Bilder, je nach dem Stadium, naeh der Intensität und Ausdehnung der Krankheit, Bilder, die sich bei dieser und jener Form wiederholen oder wenigstens ähneln. Nur einige markante Punkte verdienen besonders hervorgehoben zu werden.

Den Untersehied der **akuten** Form von der **chronischen** haben wir sehon besproehen. Während im ersteren Falle die Rötung der Sehleimhaut die Gefäßinjektionen überwiegt und die Krankheit herdartig aufzutreten seheint, beherrsehen bei den chronischen Fällen die Schwellungszustände und Auflockerungen der Mueosa, die sich über größere Bezirke der Blase erstreeken, das Bild. Zwar finden sieh aueh bei den letzteren zuweilen Eeehymosen, wie wir gleieh sehen werden, doeh ist das verhältnismäßig selten. In den akuten Cystitiden oder in den exazerbierten ehronischen ist es aber sehr häufig, und es bedarf oft nur der leisesten Berührung mit dem Sehnabel des Instrumentes, um aus diesen hoehroten entzündliehen Partien eine Blutung hervorzurufen, die sehr bald den Blaseninhalt trübt und das Sehen erschwert. Zudem sind die Kranken bei der akuten Cystitis sehr empfindlich; die Blase verträgt sehon das Anfüllen mit einer so reizlosen Lösung wie Hydrargyr. oxycyanat. sehr sehlecht. Man wird deshalb gut tun, akute Fälle überhaupt nicht cystoskopisch zu untersuchen oder wenigstens so lange zu warten, bis die hauptsächliehsten Entzündungs- und Reizerseheinungen zurückgegangen sind.

Ganz besonders gilt das von der **Cystitis acuta gonorrhoica**, die anfangs immer eine **Cystitis colli** oder Cystocollitis ist. Ich cystoskopiere diese prinzipiell nicht, weil man dem Kranken nur

schadet. Aber es kann ja vorkommen, daß man einen derartigen Fall nicht als solchen diagnostiziert hat und deshalb doch die Beleuchtung vornimmt. Dann präsentiert sich einem das Bild, das Finger[1]) treffend gezeichnet hat:

„Die mit dem Endoskop wahrzunehmenden Veränderungen der Schleimhaut der Blase bestanden je nach der Extensität und Intensität der Prozesse in einer mehr oder weniger bedeutenden, sich besonders am Blasenhalse als unregelmäßig hügelige Wulstung kennzeichnenden Schwellung der Schleimhaut. Dieselbe war entweder von dendritisch verzweigten, erweiterten, stark mit Blut gefüllten Gefäßen durchzogen, oder in intensiveren Fällen teils in Flecken, teils über große Strecken ausgebreitet, diffus dunkelrot. Das Epithel war teilweise in Fetzen abgehoben, die, an dünnen Fäden mit der Unterlage zusammenhängend, in dem Blaseninhalt flottierten, teils vollständig losgelöst in demselben herumschwammen und, mit dem Harn entleert, bei mikroskopischer Untersuchung eben als Blasenepithel konstatiert werden konnten."

Hinzufügen will ich nur, daß man mit Regelmäßigkeit bei der gonorrhoischen Cystitis Blutextravasate antrifft, die ihren Sitz meist in der Nähe des Sphincter internus haben. Die Eitermengen sind hier, wie bei allen akuten Formen, nicht so groß wie bei den chronischen; die Blase reinigt sich also schneller.

Noch einer anderen Form der Cystocollitis sei hier Erwähnung getan, die von Zechmeister und Matzenauer in Wien unter dem Namen **Cystitis colli proliferans oedematosa** beschrieben worden ist. Dieselbe kann hervorgehen aus einer zur Wulstung und Blasenbildung der Schleimhaut führenden Lymphstauung in der Blasenschleimhaut. Entzündliche Prozesse und Zirkulationsstörungen in der Umgebung der Blase können eine derartige Rückwirkung auf die Lymphzirkulation der Blasenschleimhaut haben, daß sich diese sulzig verdickt, wulstet und sich in rötlich durchscheinenden hanf- bis erbsengroßen Blasen vom Boden abhebt (siehe Oedema bullosum und Vesiculation der Blasenschleimhaut).

Wenn nun die Stauung länger fortbesteht, so kommt es bei gleichzeitiger Cystitis zu proliferierenden Wucherungen, die im cystoskopischen Bilde als durchscheinende mit mehr oder minder dünnem Stiel aufsitzende, nach oben hin sich verdickende Auswüchse am Blasenhals imponieren. Figur 50 zeigt diese polypenartigen Exkreszenzen **(Cystitis colli proliferans)**.

Ähnliche Gebilde am Blasenhals sieht man öfter, es waltet nur der eine Unterschied statt, daß sie nicht gequollen erscheinen, sondern aussehen wie durchleuchtete Papillen, wie Zotten, in denen eine Gefäß-

1) Wiener medizinische Presse, 1880. Seite 997.

schlinge gut erkennbar ist, sobald man mit dem Prisma nahe an sie herangeht. Die Übergangsfalte ist also nicht scharfrandig konturiert, sondern handschuhfingerartig ausgestülpt.

Dieses Bild muß man sich einprägen, damit man es nicht als Tumor, etwa als Zottenpolyp deutet. Es beweist nichts anderes als eine Stauung in der Nachbarschaft des Blasenhalses. Jene Gebilde, von denen übrigens schon Ultzmann unter dem Namen „kleiner stumpfer Papillen" spricht, kommen sogar vor, ohne daß eine Cystitis besteht **(polypöse Exkreszenzen des Blasenhalses)**, häufiger sind sie aber mit dieser zusammen anzutreffen.

Für die chronischen, mit ammoniakalischer Harngärung einhergehenden Formen ist es charakteristisch, daß die Blase selbst mit größter Mühe kaum sauber zu bekommen ist. Wohl läuft das Spülwasser klar ab; aber das eingeführte Cystoskop läßt sofort große fetzige Massen erkennen, die fest an der Wand kleben, diese entweder ganz bedecken oder zum Teil festsitzen, zum Teil aber in der Flüssigkeit flottieren. Das hat seinen Grund in der alkalischen Beschaffenheit des Harns, dessen Alkali den Eiter bekanntlich in eine zähe, klebrige Masse verwandelt.

Fig. 50.
Cystitis colli poliferans nach Zechmeister und Matzenauer.

Alle Cystitisformen, denen die Schwierigkeit der Harnentleerung gemeinsam ist, bei denen also entweder ein Hindernis für die Austreibung des Urins besteht oder bestand, so die Cystitis, die man bei und nach Strikturen der Harnröhre, bei der Hypertrophie der Prostata, bei hochgradiger Arteriosklerose des Uro-Genitaltraktus, bei Paralyse und Parese der Blase antrifft, zeichnen sich durch eine neben dem Katarrh in die Erscheinung tretende trabekuläre Hypertrophie und mehr oder weniger stark ausgeprägte Divertikelbildung aus.

Die parenchymatösen Formen, meist Erkrankungen sehr alten Datums, bei denen der Prozeß in die Muskelwand der Blase hineingegangen ist, sind gekennzeichnet durch eine Verkleinerung des Blasenkavums, die auf einer geringeren Ausdehnbarkeit der verdickten Blasenwand beruht. Diese Fälle vertragen also wenig Flüssigkeit in der Blase und lassen sich deshalb schwer untersuchen.

Am ausgesprochensten begegnen wir diesem Zustand bei der leider viel häufiger, als man glaubt, vorkommenden **Cystitis tuberculosa**, die in mehrfacher Hinsicht unsere Aufmerksamkeit in Anspruch nimmt.

Allen tuberkulösen Katarrhen der Blase ist ausnahmslos die Neigung zur Schrumpfung eigen, so daß wir bei vorgeschrittenen Fällen immer eine ausgesprochene **Schrumpfblase** finden. Der Grad der Schrumpfung ist natürlich abhängig von der Ausdehnung des tuberkulösen Prozesses. Wir haben Fälle beobachtet, in denen die Blase nur 100 g Flüssigkeit vertrug, bis zu solchen, in denen 20 g das Höchstmaß war. Solche Fälle sind der cystoskopischen Untersuchung überhaupt nicht zugänglich. Aber auch die geringeren Grade der Krankheit, in denen die Blase noch 100—150 g Lösung faßt, sind schwierig zu untersuchen, weil die Patienten gegen diesen Eingriff sehr empfindlich sind und leicht eine Verschlechterung des Zustandes danach eintritt. Ausgenommen sind hiervon nur die Fälle, in denen der tuberkulöse Prozeß noch ganz zirkumskript sitzt, Fälle, in denen es sich meist um sekundäre Affektionen, um ein Absteigen der Nephrophthise durch den Ureter in die Blase handelt. Wir kennen eine große Reihe solcher Patienten, die die Cystoskopie wiederholt ohne Beschwerden und ohne nachteilige Folgen vertragen haben. Das gleiche gilt von der primären Blasentuberkulose in ihrem Anfangsstadium.

Es muß von vornherein bemerkt werden, daß es sehr selten angeht, aus dem cystoskopischen Bilde allein die bestimmte Diagnose auf Tuberkulose zu stellen. So unzweideutig sind die Bilder nicht; dennoch aber zeigen sie manche Charakteristika, die eine Vermutung auf Tuberkulose rechtfertigen.

Dazu gehört vor allem das Auftreten von **Geschwüren** in der Blase. Die Ulcera, die wir gesehen haben, zeigen in keiner Weise etwas für Tuberkulose Typisches; sie sind bald groß, bald klein, bald rund, bald zackig, haben aufgeworfene Ränder oder übergehen ohne Erhebung in das Nachbargebiet. Ihre Oberfläche kann tief und flach sein; sie können einen reinen Grund haben oder mit schmierigem Belag oder Inkrustationen bedeckt sein. Zuweilen hängen Blutkoagula und Eiterfetzen an dem Geschwür und flattern in der Flüssigkeit wie eine Fahne in der Luft. Alle diese Formen haben wir beobachtet und als tuberkulöse Geschwüre durch den Nachweis der Bazillen oder durch den Verlauf des Falles erweisen können. Wir haben aber demgegenüber auch Fälle von schwerem Blasenkatarrh, die gern diphtherische Katarrhe genannt werden, mit ganz ähnlichen Geschwüren gesehen, in denen die Abwesenheit der Tuberkelbazillen wie der baldige Übergang in Heilung den Beweis geliefert hat, daß sie nicht tuberkulöser Natur waren. In jedem Falle ist ein Geschwür, wenn man von den seltenen durch Trauma entstandenen absieht, auf der Blasenschleimhaut in hohem Grade für Tuberkulose verdächtig, und es

ist das in noch höherem Grade der Fall, wenn wir deren mehrere antreffen.

Dies ist das Resultat meiner Beobachtung. Antal[1]) aber beschreibt einen Fall, in dem das Aussehen des Geschwürs die Charaktere der Tuberkulose an sich trug: „Auf hellroter und aus der fast intakten Umgebung sich bedeutend erhebenden Schleimhautbasis von unebener Oberfläche sitzen in der Nähe der Blasenmündung zwei größere Geschwüre mit aufgeworfenen gelblichen Rändern, von welchen das rechtsseitige von mehreren kleineren Geschwüren umgeben ist und die Vergrößerung des Geschwürs durch Zusammenfließen mehrerer kleinen Geschwüre zeigt; in dem Zwischenraum zwischen den beiden Geschwüren ist die Oberfläche der Schleimhaut mit teils gelben, teils weißlich-grauen Knötchen bedeckt."

Kaum je fehlen **Ecchymosen** bei vorgeschrittener Blasentuberkulose. Sie waren ihrer Zahl und Größe nach verschieden; aber sie waren meist vorhanden. Bald stellen sie nur kleine stecknadelkopfgroße Pünktchen dar; meist sind sie aber größer, von unregelmäßiger Gestalt. Sie pflegen gruppenweise nebeneinander auf entzündeter roter Schleimhautfläche zu liegen. Mehrfach habe ich sie in Form von untereinander liegenden Striae beobachtet.

Es gelingt nur selten, **Tuberkelknötchen** in der Blase sicher als solche anzusprechen. Wohl sind in einer ziemlichen Reihe von Fällen Gebilde vorhanden, die dem ähnlich sehen und so gedeutet werden könnten; aber man kann nicht sagen, daß diese mit Sicherheit als Tuberkelknötchen angesehen werden müssen.

So viel ist sicher, daß vielfach andere Gebilde als Tuberkelknötchen angesprochen worden sind. Denn wenn die Tuberkelknötchen so häufig zu sehen wären, wie behauptet wird, so müßte man bei der großen Zahl von Blasentuberkulosefällen, die beobachtet werden, öfter auf solche stoßen. In vielen Fällen waren kleine, runde Knötchen sichtbar, die dem Ungeübten oder schnell Urteilenden wohl den Eindruck von miliaren Tuberkelknötchen machten. Wenn man aber genau zusah, besonders wenn man mit dem Prisma recht nahe an sie heranging, dann lösten sie sich als feine, aus Sekret bestehende Bröckelchen auf, die der Blasenwand adhärend waren.

Noch andere nicht tuberkulöse Knötchen an der Ureterenpapille sehen wir auch bei nichttuberkulösen Prozessen der Niere. Ich habe einen Fall eines Geistlichen in der Annahme operiert, daß es sich um eine Tuberkulose der Niere handelt. Es bestand unmotivierte Eiterung seit ca. einem Jahre, keine Blutung, keine Beschwerden. Der Kranke war heruntergekommen;

1) Pathologie und Therapie der Harnröhre und Blase, 1888. Seite 230.

obwohl Tuberkelbazillen nicht nachgewiesen wurden — zur Impfung war keine Zeit — glaubten wir nach dem cystoskopischen Bilde bestimmt eine Tuberkulose der rechten Niere annehmen zu dürfen. Es zeigte sich nämlich ein Knötchen, gerade wie ein Tuberkelknötchen ausschend, unmittelbar an der rechten Ureterenpapille. Aus der rechten Niere wurde eitriger Harn entleert, während der linke Nierenharn klar war. Die Operation der rechten Niere ergab eine Steinniere mit leichter Pyelitis.

Das beistehende photographiseh aufgenommene Bild eines anderen Falles ist ein weiteres treffliches Beispiel für das Angeführte. Man sieht hier fünf deutliche Knoten, vier größere, einen kleineren (siehe Fig. 51). Es handelte sieh, wie die Operation zeigte, um eine in einen hydropyonephrotischen Sack verwandelte Steinniere mit sekundärer Cystitis. Solche Knötchen habe ich mehrmals auch im Nierenbecken beobachtet. Diese Cystitis und Pyelitis granulosa dürfte am besten der granulierenden Conjunctivitis zu vergleichen sein, mit der sie auch dem Aussehen nach Ähnlichkeit hat.



Fig. 51.
Vier größere, ein kleiner Knoten einer nicht tuberkulösen Cystitis granulosa.

Ähnlich verhält es sich mit einer anderen bei deszendierender Nierentuberkulose am Ureterostium der Blase oft gefundenen Veränderung, mit dem **„bullösem Oedem“** (siehe diesen). Es ist das eine Blasenerhebung der Schleimhaut in Form von kleinen, dicht aneinander gelagerten, zum Teil durchsichtig, zum Teil weiß erscheinenden Trauben. Man kann aber nur und auch dann nur mit Vorsicht einen Rückschluß machen, wenn es unmittelbar die Ureterpapille umgibt. Diese kleinen helldurchscheinenden Bläschen, die oft den Ureter so überlagern, daß seine Mündung entweder erst bei der Harnleiterkontraktion sichtbar wird oder überhaupt verborgen bleibt, finden sich tatsächlich nicht selten als erstes Anzeichen einer Nierentuberkulose. Absolut beweisend sind sie aber nicht, denn sie kommen auch bei anderen Affektionen vor und deuten im allgemeinen nur Stauungserscheinungen der betreffenden Blasenpartie an.

Ich habe eine vereiterte Steinniere operiert, bei welcher in der Blase um den Sphincter und um den linken Ureter herum ein solches Ödem vorhanden war. Aber das ist die Ausnahme. Solche Bilder sind sehr suspekt für Tuberkulose und mahnen dazu, dem Fall im

Hinblick auf eine sich entwickelnde Blasentuberkulose näher nachzugehen und vor allem die Nieren zu prüfen.

Entsprechend der Wichtigkeit des Gegenstandes lasse ich einige Fälle aus meiner Praxis folgen, die als Paradigmata dienen können.

Ein Fall betraf eine weit im Organismus verbreitete Tuberkulose. Die Patientin hatte die üblichen Beschwerden, heftigen, durch kein Mittel zu bekämpfenden Harndrang, Schrumpfblase und anhaltende geringfügige Blutungen aus der Blase. Bei einem Blick durch das Cystoskop zeigte sich der Blasenboden besät mit Knötchen, hirsekorngroß, von grauer Farbe. An anderen Stellen sah man einige kleine schmierige Ulcerationen.

Ein anderer Fall betraf die Gattin eines ungarischen Kollegen. Hier war die Blase sekundär ergriffen, das Primäre war eine rechtsseitige Nephrophthise. In der Umgebung des rechten Ureters, dessen Wulst glasig gequollen und gerötet aussah, erblickte man deutlich prominente, runde, stecknadelkopfgroße Knötchen. Im übrigen war die Blase völlig gesund. Auf schöner rein gelber Fläche waren die Blutgefäße in charakteristischer Zeichnung deutlich zu erkennen.

In solchen Fällen tut man gut von einer **Tuberkulose der Blase,** nicht aber von einer tuberkulösen Cystitis zu sprechen, denn eine Cystitis ist nicht vorhanden.

Nach dieser Richtung hin ist bemerkenswert ein anderer Fall, gleichfalls eine Nephrophthisis dextra. Die Blase der Patientin war absolut gesund, wunderschön grauweiß, glänzend, mit scharfen, deutlichen Gefäßen bis auf die Gegend der rechten Uretermündung. Hier sah man unterhalb derselben vier ringförmige Gebilde, die völlig den Ringen bei Herpes tonsurans glichen, nur war das Rot intensiver. Das Zentrum schien blaß. Bei genauem Zusehen konnte man diese Ringe als kreisrunde Geschwüre mit aufgeworfenem rotem Rande und vertieftem Zentrum erkennen. Diese Ulcerationen sind nach Entfernungen der rechten Niere spontan ausgeheilt.

Als ganz besonders markant für die beginnende Blasentuberkulose möchte ich es bezeichnen, wenn neben Geschwüren und zahlreichen Blutextravasaten der restierende Teil der Blasenschleimhaut völlig oder fast normal gefunden wird. Wir haben schon vorher gesehen, daß auch bei andersartigen Prozessen die Cystitis herd- und fleckenweise auftritt; niemals aber ist das so ausgeprägt wie bei der Tuberkulose. Während auch bei den anderen Prozessen mehr die katarrhalischen Veränderungen, die Rötung und Schwellung, wenn sie umschrieben sind, in den Vordergrund treten, so sind es bei der Tuberkulose die Blutflecken und Geschwüre, die sich gänzlich isoliert neben gesunder Schleimhaut

präsentieren. Begreiflicherweise trifft das nur für die Anfangstadien der Krankheit zu oder für solche Fälle, die lange stationär bleiben. Ist der Prozeß weiter vorgeschritten, dann ergreift er mehr und mehr von der Blasenoberfläche, und diejenigen Veränderungen, die wir bei anderen Cystitiden kennen gelernt haben, machen sich geltend.

Noch ein Wort über den Sitz des Geschwüres. Es versteht sich, daß die tuberkulösen Geschwüre überall sitzen können und deshalb auch an allen Teilen der Blase angetroffen werden. Aber es gibt gewisse Lieblingssitze, das ist die hintere Blasenwand, die Gegend der Ureteren und der Fundus; an den Seitenwänden und an der vorderen Wand sieht man sie verhältnismäßig selten. Figur 52 zeigt das Bild eines ulcerierten Ureterostiums bei Tuberkulose der entsprechenden Niere. Man sieht den Uretermund nicht glatt und gleichmäßig, sondern mit Einkerbungen nach Art von Rhagaden versehen. Vier feine Gefäße ziehen auf die Ureterpapille hin.

Fig. 52.
Ulceriertes Ureterostium bei Tuberculosis renis.

Nun gestattet der Sitz des Geschwürs nicht, einen absolut sicheren Schluß über die Art der Entstehung und Verbreitung der Tuberkulose zu ziehen; aber er bietet gewisse Anhaltspunkte für die Entscheidung der Frage, ob wir es mit einer primären oder sekundären Blasentuberkulose zu tun haben.

Ich zitiere folgenden Fall, in welchem die ganze Blase bei trübem, eitrigem, tuberkelbazillenhaltigem Harn gesund befunden wurde, bis auf diejenigen Stellen, wo der rechte Ureter liegen mußte. Dieser war nicht aufzufinden. Da, wo er zu vermuten war, zeigte sich eine hochrote, geschwollene, aufgelockerte, ödematös durchtränkte, gelatineartig aussehende, etwa markstückgroße Fläche. In dieser lag begraben die Ureteröffnung, die uns nach einiger Mühe zu entrieren gelang. Die Tuberkelbazillen wurden in dem aus dem rechten Nierenbecken aufgefangenen eitrigen Harn aufgefunden. Es lag also eine Nephrophthise und eine zirkumskripte Tuberkulose der Blase vor.

Ähnlich diesem Fall sieht man häufig, daß sich bei absteigender Tuberkulose der Erkrankungsprozeß in der Blase zunächst in der Gegend der Ureteren etabliert. In anderen Fällen sodann, in welchen die Prostata Tuberkelknoten durch die

Palpation nachweisen ließ, fanden wir die Geschwüre vorzugsweise im Fundus, während bei denjenigen Patienten, die eine primäre Blasentuberkulose hatten, die Geschwüre recht häufig an der hinteren Blasenwand entdeckt wurden.

Nach alledem kann als ausgemacht gelten, daß die Tuberkulose und die tuberkulöse Cystitis nicht immer absolut charakteristische Bilder aufweisen. Es gibt andere nicht tuberkulöse Prozesse, die ein ähnliches Aussehen haben, Knötchen, Geschwüre, bullöses Ödem finden sich auch ohne Tuberkulose. Nur so viel ist erwiesen, daß bei deszendierender Tuberkulose die letztere in der Blase ihren Sitz nächst den Ureteren aufschlägt, daß bei von der Prostata oder den Samenblasen fortgeleiteter Blasenphthise der Fundus der Prädilektionsort der Erkrankung ist, während die überaus seltene primäre Blasentuberkulose häufig an der hinteren Blasenwand beginnt. Je mehr der Prozeß vorschreitet, um so mehr verwischen sich naturgemäß diese Unterschiede, so daß schließlich aus dem cystoskopischen Bilde über die Provenienz des tuberkulösen Prozesses nichts mehr auszusagen möglich ist.

3. Die Prostata-Hypertrophie.

Im allgemeinen muß man sagen, daß sich Fälle von Prostata-Hypertrophie wenig für die cystoskopische Untersuchung eignen. Wer viele Patienten mit diesem Leiden katheterisiert hat, wird wissen, wie schwierig oft die Einführung eines Katheters, ja wie es nicht selten unmöglich ist, mit einem bestimmten Katheter in die Blase einzudringen. Das liegt ja im Wesen der Krankheit und erklärt sich aus den pathologisch-anatomischen Verhältnissen.

Wir kennen die Veränderungen in der Harnröhre, welche die Vergrößerung der Vorsteherdrüse mit sich bringt; die Pars prostatica erhält verschiedenartige Gestaltung, je nachdem der rechte oder der linke Lappen oder beide oder ein sogenannter mittlerer Lappen sich stärker entwickelt. Bald ist sie nach rechts, bald nach links, bald S-förmig verzogen, bald stellt sie in ihrem Verlauf ein Y dar, bald ist sie am Blasenausgang durch eine Klappe wie das Dach von Dachziegeln verschlossen.

Fast immer ist die Harnröhre verlängert, und zwar in extremem Grade so, daß die Länge des Cystoskopes nicht hinreicht, den Schnabel in die Blase hineinzubringen. Aber auch wenn dieser letztere Mißstand nicht obwaltet, erwachsen der Einführung oft unüberwindliche Hindernisse. Das Cystoskop ist ein starres Instrument mit kurzem Schnabel von beinahe Mercierscher Krümmung. Diese

letztere ist bei weichen, biegsamen Kathetern für Prostatiker sehr zweckmäßig, von Metallkathetern aber wissen wir, daß wir mit ihnen um so leichter in die Blase kommen, je größer die Krümmung ist.

Das war mit ein Grund, weshalb Lohnstein die Lampe des Cystoskopes in den Schaft verlegte, um an diesen Schnäbel beliebiger erwünschter Krümmung anschrauben zu können. Es wird hierdurch die Einführung des Cystoskopes in vielen Fällen sicherlich erleichtert, aber es entsteht eine neue Schwierigkeit, nämlich die, ein so krumm- und langschnabliges Instrument in der Blase frei bewegen zu können, was doch zum Absuchen bei der Cystoskopie notwendig ist. Schon die kurzschnabligen gewöhnlichen Cystoskope sind in der Blase des Prostatikers der Bewegung nicht so zugänglich wie in Fällen ohne Vergrößerung der Vorsteherdrüse. Gelingt auch das Vorwärtsschieben und Drehen um die Längsachse des Instrumentes, so ist das Heben und Senken des Trichters außerordentlich erschwert, mit großen Schmerzen für den Kranken verbunden und oft unausführbar.

Diese Schwierigkeiten der Einführung und Hantierung des Cystoskopes haben noch eine andere Bedeutung, insofern nämlich, als Läsionen, die zweifellos zuweilen unvermeidbar sind, bei Prostatikern ein viel ernsteres Geschehnis vorstellen als bei anderen Patienten. Sind doch Läsionen bei diesen grade dasjenige Moment, welches die Entstehung der Infektion begünstigt.

Wir machen häufig genug die Erfahrung, daß eine geringe Verletzung in der Harnröhre oder Vesica eines jungen Mannes, der seine Blase ganz entleert, höchst selten nachteilige Folgen hinterläßt, daß ihr aber bei alten Leuten, die nicht mehr die Fähigkeit haben, den ganzen Harn aus ihrer Vesica herauszubefördern, nur allzu häufig Infektions-Cystitiden folgen. Werden bei jenen die infizierenden Mikroorganismen mit dem kräftigen Harnstrahl herausgeschafft, so haben sie bei der insuffizienten Blase durch die Stauung Zeit, sich zu entwickeln und zu vermehren; und steht ihnen dann noch eine so bequeme Eingangspforte zur Verfügung, wie sie die Läsion bietet, dann ist die Infektion fertig.

So ist es auch nicht gerade selten, daß sich an eine Cystoskopie beim Prostatiker eine Cystitis oder Prostatitis oder Epididymitis entwickelt.

Selbst wenn aber auch keine Infektion eintritt, so ist die Cystoskopie fast immer von einem Sichschlechterbefinden der Patienten gefolgt. Konnte der Harn vorher schleicht und schwer gelassen werden, so sind diese Beschwerden nachher meist gesteigert. Es kommt bis zu vollkommenen Retentionen.

Überdies ist oftmals eine Blutung am Blasenhals unvermeidlich.

Manche Prostaten bluten, wenn nur die Spitze des Instrumentes sie berührt. Das hat zwei unangenehme Folgen. Einmal sieht man bei der Cystoskopie wenig oder gar nichts, das Gesichtsfeld bleibt trüb, kann allerdings zuweilen durch die Spülvorrichtung wieder geklärt werden.

Unangenehmer ist das zweite Moment, die Blutung, sie erschreckt den Kranken und macht die Harnentleerung dadurch, daß sich Gerinnsel vor den Harnauslaß legen, noch schwieriger. Man wird es begreifen können, wenn der Kranke nach einer solchen Untersuchung sagt, dieselbe habe ihm mehr geschadet als genützt.

Aus allem würde ich den Schluß ziehen, daß cystoskopische Untersuchungen bei Prostatikern, bei denen die Diagnose feststeht und bei denen nicht andere Umstände die Beleuchtung der Blase wünschenswert machen, zu unterlassen sind.

Nun gibt es aber Fälle genug, in welchen die Cystoskopie zum Zwecke der Diagnosenstellung vorgenommen werden muß, weil sie ohne diese nicht erreicht werden kann, und andere, in denen zwar das Vorhandensein einer Prostata-Hypertrophie bekannt ist, in denen aber begleitende Symptome, wie etwa Blutungen, einen Verdacht auf noch andere Affektionen erwecken und deshalb zur Hebung jeden Zweifels die Untersuchung geradezu gebieten. In diesen sei man doppelt vorsichtig und bleibe sich der Gefahren, welche die Cystoskopie hier birgt, bewußt. Speziell warne ich vor ambulant auszuführender Cystoskopie bei alten Prostatikern. Es ist vorsichtiger, sie entweder in einer Klinik oder im Hause des Patienten vorzunehmen, damit dieser sich nötigenfalls unmittelbar hinterher ins Bett legen, heiße Umschläge, Thermophor usw. gebrauchen kann.

Um die Bilder, die wir bei der Vergrößerung der Vorsteherdrüse erhalten, verstehen zu können, vergegenwärtigen wir uns die Lage dieses Organs. Es liegt von der Gestalt einer Kastanie zwischen dem unteren und hinteren Rande des Arcus pubis und dem Mastdarm und wird von dem unmittelbar vor dem Blasenausgang gelegenen Teil der Harnröhre so durchbohrt, daß sein größerer Anteil unten, sein kleinerer oben verbleibt.

Naturgemäß spielen sich daher die Veränderungen in der Gestalt und Größe der Drüse im cystoskopischen Bilde am Sphincter internus ab. Wir erinnern uns, daß in normalen Fällen die Falte desselben als ein mehr oder weniger halbmondförmiger Schleier erschien, dessen konkave Seite immer nach dem freien Rande zu liegt, und der sich gleichsam vor die Blasenwand wie ein Vorhang vor die Bühne zu schieben pflegt (siehe Taf. I, Fig. 1—3). Diese Falte nimmt den größeren Teil des Gesichtsfeldes ein, je mehr wir das Cystoskop

nach außen ziehen; sie wird um so kleiner, je weiter wir es in die Blase hineinschieben, bis sie schließlich ganz verschwindet und nur noch Blasenwand sichtbar bleibt. Da wir ein Spiegelbild der Falte sehen, so erscheint der obere Sphincterrand am unteren Teil des inneren Gesichtsfeldes, der linke im linken, der rechte im rechten. Drehen wir den Schnabel des Cystoskopes nach unten, so übergeht die scharfkantige Falte in eine abhangartige Fläche von stärkerer Rötung, als sie die übrige Blasenwand zeigt.

Haben wir es nun mit einer Prostatavergrößerung geringen Grades zu tun, so beobachten wir, daß die Sphincterfalte zwar noch gatt und scharfkantig ist, daß aber in ihrem unteren Abschnitt derbe Einlagerungen, die sich als dunklere Flecke markieren, sichtbar werden. In anderen Fällen, in denen die Vorsteherdrüse zufolge ihres Wachstums die Blasenwand vor sich herdrängt, sehen wir den normalerweise nach oben konkaven Rand konvex werden. War die Vergrößerung nicht gleichmäßig, sondern an einzelnen Punkten stärker als an anderen, so kommen Vorbuchtungen, Ausstülpungen und Einziehungen der Sphincterfalte zu Gesicht, der Rand sieht zackig aus, er hat Berg und Tal, er gleicht einem Gebirgskamm mit Erhebungen und Einsenkungen. Diese Formationen können oben rechts und links auftreten, je nach dem Ort, an welchem die Geschwulstbildung sitzt. Ein treffendes Bild dieser Art gibt die Figur 53.



Fig. 53.
Hypertrophia Prostatae geringen Grades. Vielfach geschwellter und gewulsteter Eingang in die Blase.

Leichte Unebenheiten am Sphincter kommen, wie früher erwähnt, unter normalen Verhältnissen vor. Meist aber sind sie der Ausdruck geringer in der Prostata sich abspielender Entzündungsprozesse. Wir sehen sie häufig bei der chronischen mit geringer Vergrößerung einhergehenden **Prostatitis.** Figur 54 zeigt uns diese Bildungen recht deutlich.

Nicht selten ist der ganze Rand normal, bis auf eine Stelle, wo sich ein Buckel in das Blaseninnere hervorzuschieben scheint. Sind die beiden Seitenlappen stark vergrößert, so entsteht ein Bild, das zwei starke Bergkegel erkennen läßt, zwischen denen sich eine tiefe Schlucht befindet (siehe Taf. VI, Fig. 16). Hier bedarf es gewisser Vorsicht, um sich vor Irrtümern zu schützen.

Wenn man nämlich das Cystoskop in normalen Fällen mit dem Trichter stark anhebt, so senkt sich der Schnabel und drückt den Sphincter ein, dann entsteht ein ähnliches Bild wie das erwähnte (Taf. VI, Fig. 16). Der Sphincter erscheint in stumpfen Winkel statt als leicht nach oben konkaver Bogen. Figur 55 veranschaulicht das Gesagte. Man sieht die Schenkel des Winkels ziemlich gradlinig. Bei der Prostata-Hypertrophie sind sie nach medianwärts leicht konvex gebogen. Figur 56 zeigt uns den Sphincter bei Prostata-Hypertrophie der Seitenlappen bei acht verschiedenen Haltungen des Cystoskopes. Der Punkt entspricht dem Prisma des Instrumentes. — Die Stellung oben zeigt die beiden Lappen r und l, ein schmales Tor zwischen sich lassend, seitlich sieht man den Sphincterrand konvex sich vorwölbend,

Fig. 54.
Leichte Unebenheit am Sphincter (Prostatitis).



Fig. 55.
Normaler Sphincter (der Trichter des Cystoskops stark gehoben).

unten, rechts und links unten bildet Sphincterrand und Prostatavorbuchtung jederseits einen Winkel bei a und b.

Diese acht Kreise so zusammengestellt, ein Schema meines Freundes Young in Baltimore, geben uns zweckmäßige Gelegenheit, den cystoskopischen Befund bei der jeweiligen Haltung des Instrumentes einzuzeichnen. Zur Fixierung der cystoskopischen Bilder ist dieses Schema deshalb sehr zu empfehlen.

Handelt es sich ausschließlich um in die Blase hineinwachsende Knollen, die man früher irrtümlicherweise immer als mittlere Lappen ansprach, so können ganz verwirrende Bilder zustande kommen. Entweder man sieht den Wulst sich auf dem Blasenboden erheben und erkennt, daß die Blasenschleimhaut nur vorgestülpt ist, oder es macht den Eindruck, als habe man es mit einem Tumor zu tun, der vom Blasenboden ausgegangen ist. Hierbei sei man sich aber dessen bewußt, daß man die Bilder in starker Vergrößerung erblickt, weil das Prisma

dem Gesehenen sehr nahe sich befindet. Die natürliche Größe präsentiert sich uns bei ungefähr 2 cm betragender Entfernung des Prismas vom Gegenstand.

Das neue retrograde Cystoskop von Schlagintweit hat nun insofern eine Änderung unserer Anschauungen herbeigeführt, als der Wulst, den wir in die Blase hineinragen sehen, der ausschließlich als dritter Lappen angesprochen wurde, sich vielfach als Auswuchs der Seitenlappen herausgestellt hat. Es ist dies eigentlich nur eine andere Ausdrucksweise: wir verstehen unter drittem Lappen, wenn

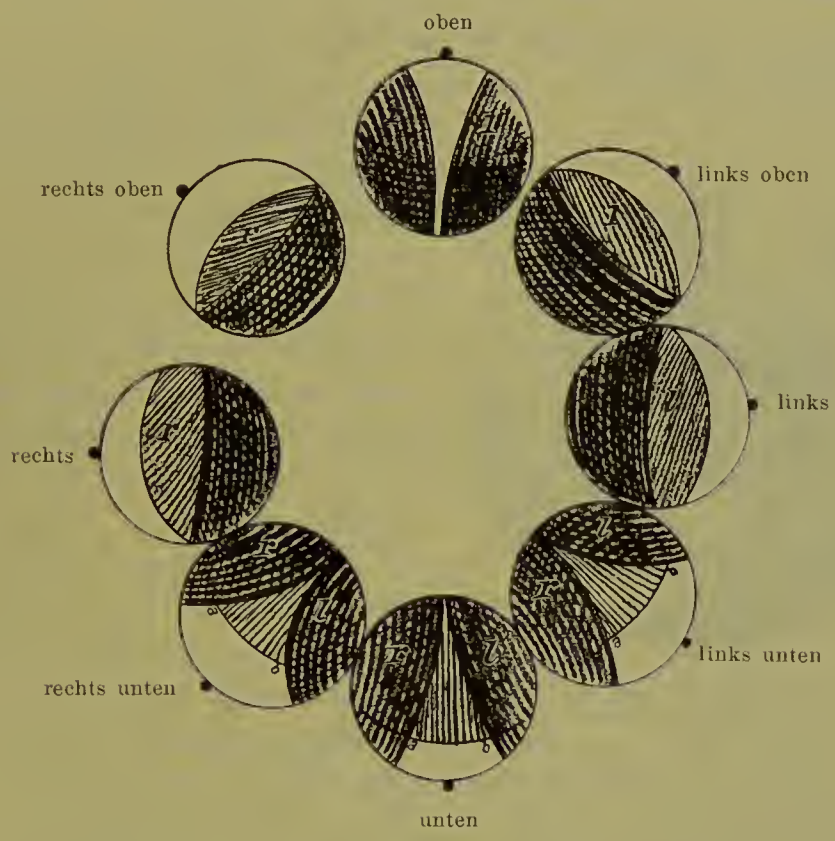

Fig. 56.
Hypertrophia Prostatae, schematisch dargestellt nach Young (Baltimore); r der rechte, l der linke Lappen.

die Kommissur, die die beiden Seitenlappen verbindet, knollig hypertrophiert. Diese in die Blase hineinragenden Knollen (Homesche Lappen) haben sich auch durch die nach Sectio alta ausgeführte Prostatektomie vielfach als Teile der Seitenlappen erwiesen. Fig. 57 zeigt uns das Bild, das wir beim Beschauen einer Blase mit Homeschen Lappen von oben erblicken.

Aber auch das Umgekehrte kommt zwar selten, aber es kommt vor: die scheinbaren Seitenlappen sind nur ein sich um den Sphincter lagernder Mittellappen.

Das Schlagintweitsche retrograde Cystoskop läßt uns nun, da es die unmittelbare Umgebung des Sphincter sichtbar macht, die Bilder

sowohl in der früheren Weise als auch retrograd wie von oben her gesehen, cystoskopisch erkennen, ein Vorteil, dessen praktische Bedeutung wohl erst die Zukunft lehren wird. Die Bilder 58 und 59, von Schlagintweit entnommen, veranschaulichen die Situation. Die Punkte zeigen die Stellung des Schnabels (Prismas) an.

Fig. 58 und 59 stellen dasselbe Bild dar, sind dicht nacheinander gezeichnet, und zwar mit demselben Instrument gesehen, 58 mit gewöhnlicher Optikstellung, 59 retrograd. Figur 58 gibt die wohlbekannte häufige Erscheinung bei Prostatahypertrophie. Man sieht zwei seitliche Wülste a, b, die man als Seitenlappen anspricht. Die retrograde Betrachtung zeigt, daß es die das Instrument fast ganz umschließenden, künstlich durch Eindrücken erzeugten oder infolge natürlicher Kerbung so erscheinenden Wülste eines vom Schaft nach hinten geklappten Homeschen Auswuchses sind.

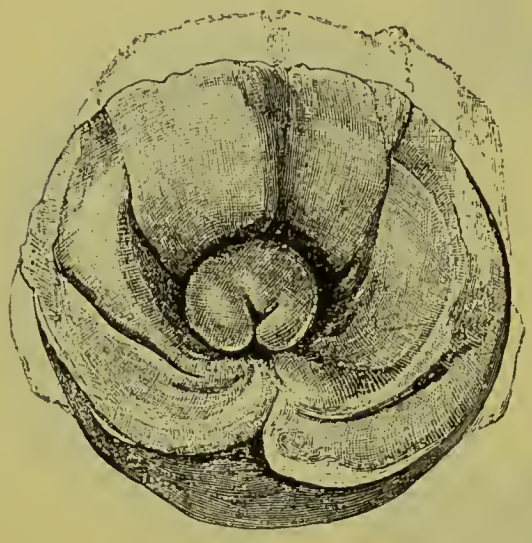

Fig. 57.
Hypertrophia Prostatae. Homescher Lappen.

Diese Fälle mit ausgeprägtem Homeschen Lappen bieten diagnostisch und therapeutisch ein ganz besonderes Interesse dar, diagnostisch deshalb, weil ihre Erkennung oft auf andere Weise nicht möglich ist.

Ein Fall kann die Symptome einer Prostata-Hypertrophie darbieten, ohne daß sich durch Palpation vom Rektum aus oder durch Einführung einer Sonde von der Urethra aus irgendwelche Abweichungen der Drüse nachweisen lassen. Die Kranken können schwer harnen, sie haben Schmerzen dabei, die Blase entleert sich nicht völlig, wir finden Residualharn von wechselnder Menge. Der Harn kann klar sein oder bereits die Charaktere der Cystitis haben. Nicht selten handelt es sich hier um ältere Veränderungen der Blasenmuskulatur. Infolge arteriosklerotischer Erkrankungen der Gefäße des Urogenitaltraktus ist der Detrusor ganz oder teilweise degeneriert, fibrös entartet, infolge wovon ihm die Fähigkeit, sich ausgiebig zu kontrahieren, mangelt. Das Resultat ist Zurückbleiben von Harn in der Blase. Dabei ist die Prostata von normaler Größe oder sogar atrophisch.

In anderen Fällen, die ganz gleiche Symptome darbieten und in denen die Rektalpalpation auch keine Vergrößerung der Vorsteherdrüse ergibt, handelt es sich um den sogenannten Homeschen Lappen, der das Hindernis für die Harnentleerung darbietet und zu gleichen

Konsequenzen führt, wie wir sie eben bei der Arteriosklerose des Urinaltraktus geschildert haben.

Die Unterscheidung dieser beiden Formen ist praktisch von größter Wichtigkeit; bei der Arteriosklerose sind wir machtlos, wir können die verkalkten Arterien und ihre Folgezustände nicht wieder zur Norm zurückbringen. Den Homeschen Lappen können wir operativ angreifen, sei es durch die Bottinische Operation, sei es durch Prostatektomie, ein Punkt, dessen Besprechung außerhalb unseres Gebietes liegt.

Fig. 58.

Hypertrophia Prostatae mit dem gewöhnlichen Cystoskop gesehen. a b die beiden Seitenlappen.

Hier galt es nur, zu zeigen, wie praktisch wertvoll die Cystoskopie werden kann, da sie uns Mittel an die Hand gibt, die Differentialdiagnose zwischen diesen beiden Affektionen zu stellen, die auf andere Weise zu gewinnen unmöglich ist. Denn den Homeschen Lappen kann man weder vom Mastdarm, noch vom Bauch her palpieren, die Arteriosklerose kann nur den Harntraktus betreffen, die anderen fühlbaren Gefäße können frei von dieser Veränderung sein. Die Cystoskopie allein zeigt uns direkt, ob die behinderte Harnentleerung durch eine den Blasenhals verschließende Klappe verlegt wird oder nicht.

Fig. 59.

Hypertrophia Prostatae. Dasselbe Bild wie Fig. 58 mit dem retrograden Cystoskop gesehen (nach Schlagintweit). a und b erweisen sich als Wülste eines das Instrument umgebenden Homeschen Auswuchses.

Vielfach sehen wir die Prostata-Hypertrophie kombiniert mit Trabekel- und Divertikelblasen und mit cystitischen Veränderungen, wie das in der Natur der Sache liegt. Wenn der Blasenmuskel erhöhte Anstrengungen machen muß, um die ihm obliegende Arbeit zu leisten, so entstehen eben als Ausdruck dieser gesteigerten Arbeitslast die verstärkten Muskelbündel, das sind die Balken, die zwischen sich die Taschen und Zellen, die Divertikel fassen. Die Cystitis pflegt nicht lange auf sich warten zu lassen, wennschon es Fälle gibt, die usque ad finem vitae frei davon bleiben; dann gesellen sich Schwellungen, Rötungen, trübe, undeutliche Partien der Blasenschleimhaut mit dem Produkt des Katarrhs behaftet, zu den gezeichneten Bildern (siehe Taf. VI, Fig. 16).

4. Blasensteine.

Die Blasensteine sind diejenige Affektion, bei welcher der Wert der Cystoskopie am meisten geleugnet worden ist und noch heute geleugnet wird. Wie sehr das mit Unrecht geschieht, werden wir alsbald sehen. Vorerst wollen wir die Bilder kennen lernen, die

uns das Cystoskop bei Vorhandensein von Steinen in der Blase bietet. Sie gehören mit zu dem Schönsten, was man sehen kann, und niemand, des sind wir überzeugt, wird die Methode entbehren wollen, der sie bei dieser Krankheit einmal angewendet hat.

Sobald das Prisma in die Blasenhöhle vorgedrungen ist, präsentieren sich uns ein oder mehrere Steine in geradezu überraschender Deutlichkeit. Ist die Blase nicht katarrhalisch erkrankt, ihr Spülungsmedium klar und durchsichtig, so sehen wir den Stein genau so, als ob wir in ein Glas Wasser hineingucken, auf dessen Boden der Stein liegt. Wir finden ihn, wenn er nicht irgendwo an der Wand festgehalten wird, im Fundus der Blase, sei es in der Mitte, etwas rechts oder links davon liegend, körperlich vorspringend, sich von der umgebenden Blasenschleimhaut abhebend (siehe Taf. VI, Fig. 21 und 22). Wir sehen seinen Schatten auf der Blasenwand, seine Größe, seine Form, wir erkennen die Farben und die Beschaffenheit seiner Oberfläche. Besteht gleichzeitig Cystitis mit aufgelockerter Schleimhaut und mehr oder weniger trüber Flüssigkeit in der Blase, dann sind die Bilder nicht so markant, immerhin aber kann man sich genau über die genannten Qualitäten des Steines informieren, indem man mit dem Prisma näher an ihn herangeht und ihn von verschiedenen Seiten aus betrachtet.

Was zunächst die Farbe der Steine betrifft, so treffen wir weiße, bräunlich-grüne, schwarze und gelbe in der Blase an. Gelb ist die Farbe der Urate, weiß die der Phosphate und Kalksteine, braun bis schwarz und schwarzgrün die der Oxalate. Diese Farbendifferenzen sind bei gut gespülter Blase mit aller Deutlichkeit zu erkennen. Selbstredend aber gestattet das nur einen Schluß auf die Beschaffenheit der äußeren Schicht oder Schale des Steines; denn wir wissen, daß Phosphate oft einen Uratkern und Urate oft einen kalkigen Kern haben, daß weiter eine Reihe anderer Kombinationen vorkommen. Schon in dieser Beziehung unterliegt die Steinsonde im Vergleich mit dem Cystoskop, von dem noch jetzt manche Chirurgen sagen, daß es überflüssig für die Diagnostik der Steine sei. Mit der Steinsonde können wir uns im besten Falle ein ungewisses Urteil über die Härte des Steines verschaffen und daraus einen Rückschluß auf die Zusammensetzung desselben ableiten. Ist der Klang hell, so ist der Stein hart, ist er dumpf, so spricht das für ein weicheres Material, doch weiß jeder Erfahrene, wie unzuverlässig dieses Hilfsmittel ist.

Auch die Größe des Steines ist besser mit dem Cystoskop als mit der Steinsonde abzuschätzen, wiewohl man hier lernen muß, den Stein nicht für zu groß und nicht für zu klein zu halten, da ja bekanntermaßen die Größe mit der Entfernung des Objektes

vom Prisma wechselnd erscheint. Man kennt den Füllungsgrad der Blase, man kennt die Lage des Steines, man berechnet die Entfernung des Prismas von demselben aus der Lage des letzteren zur Sphincterfalte, man zieht endlich die Größe des gleichzeitig mit dem Stein gesehenen Blasenwandstückes in betracht und wird sich danach ungefähr eine Vorstellung von der Größe desselben machen können. Ohne weiteres muß aber zugegeben werden, daß der Lithotriptor, der den Stein zwischen seine Branchen in verschiedenen Positionen gefaßt hat, uns genaueren Aufschluß über die Größe gibt. Im allgemeinen sieht der Stein größer aus als er in natura ist.

Die Form der Steine ist meist regelmäßig rundlich, oval, eiförmig. Die Urate und Phosphate zeigen ausnahmslos diese Gestaltung (siehe Tafel VIII, Fig. 22). Die Oxalate erscheinen nicht ganz so regelmäßig, im ganzen rund zeigen sie Aus- und Einbuchtungen, Verlängerungen, aufsitzende Buckel (siehe Tafel VIII, Fig. 24).

Auch ihre Oberfläche unterscheidet sich von der der übrigen, die der Phosphate ist meist ganz glatt, die der Urate leicht gekörnt, die der Oxalate zackig. Die stachlige, grobkörnige Beschaffenheit hat letzteren den Namen der Maulbeersteine verschafft. Fig. 24 auf Tafel VIII zeigt drei Oxalatsteine: einen großen von grünlichschwarzer Farbe mit zwei kleineren draufsitzenden. Die Oberfläche ist unregelmäßig und nicht homogen. Alle diese Details zeigt uns das Cystoskop.

Handelt es sich darum, zu wissen, ob ein oder mehrere Steine in der Vesica vorhanden sind, so wird ein sehr geschickter Untersucher nach vielen Mühen auch mit der Steinsonde zurechtkommen. Das Cystoskop belehrt uns darüber mit einem oder wenigstens einigen Blicken. Oft zeigt schon die gut erkennbare Facettierung einer oder mehrerer Flächen, daß noch ein anderer oder andere Steine vorhanden sein mögen. Vielfach sind zwei oder mehrere Steine, wenn sie nahe aneinander liegen, gleichzeitig sichtbar (siehe Taf. VIII, Fig. 23).

Das Cystoskop läßt uns auch die Veränderungen erkennen, die neben der Steinbildung in der Blase vorliegen. Es sind ja die Minderzahl der Steinfälle, in denen die Blasenwand nicht afiziert ist, meist sehen wir gleichzeitig die beschriebenen cystitischen Veränderungen. Der Stein liegt eingebettet in locker gefügten Schleimhautwülsten. Er ist ganz oder teilweise bedeckt mit Eiter oder Schleim oder Fetzen der Blasenwand. Sehr oft finden sich Hämorrhagien in seiner nächsten Nachbarschaft, die auf Läsionen zurückzuführen sind, welche ihrerseits durch die Bewegung des Steines entstehen. Ist die Blutung frisch, so findet man wohl auch Blutgerinnsel, die den Stein oder seine Umgebung umlagern.

Von besonderem Wert im Hinblick auf die Therapie sind diejenigen Fälle, wo der Stein in einer Blasenausbuchtung oder gar in einem Divertikel liegt. Bei alten Leuten, speziell bei Prostatikern, ist die Einsackung hinter dem Fundus ein Lieblingsaufenthalt der Steine. Hier liegen sie, wenn auch nicht gerade festgewachsen, so doch in völliger Ruhe, woraus es sich erklärt, daß bei alten Leuten bei der Autopsie so oft Steine gefunden werden, die intra vitam gar keine Symptome gemacht haben. Sie sind cystoskopisch nicht so leicht zu sehen wie die auf glatter Blasenwand befindlichen. Wenn man aber genau nachforscht und sich die Ausbuchtung genau einstellt, so werden sie einem nicht entgehen können.

Fenwick beschreibt einen Fall, der diese Verhältnisse veranschaulicht. Heftige Blutung, die bei einem 66jährigen Mann bestand, war er geneigt, auf einen Tumor vesicae zurückzuführen. Sobald er das Cystoskop eingeführt und gegen das Trigonum gewendet hatte, sah er in einer sonst gesunden, etwas trabekulären Blase hinter einem aufwärts ragenden Prostatawulst wie in einer Tasche einen glänzend weißen, zum Teil mit einem frischen Blutklümpchen bedeckten Stein liegen, der durch Sectio alta entfernt wurde. Solche Beobachtungen waren damals, als Fenwick sein Buch schrieb, neu; heute gehören sie zu den alltäglichen Beobachtungen.

Diese Fälle bilden den Übergang zu den sogenannten **eingekapselten Steinen,** die als solche erkannt zu haben von größter Wichtigkeit für die einzuschlagende Behandlung ist. Freie, nicht zu harte und nicht zu große Steine entfernen wir heutzutage mit der Litholapaxie, die, von geschickten Händen ausgeführt, einen weit geringeren Eingriff darstellt als irgend eine schneidende Operation. Fest gewachsene Steine dagegen müssen durch Schnitt entfernt werden. Hier können Zertrümmerungsversuche die Blasenwand beschädigen; deshalb sind sie für diese Fälle zu verwerfen. Ob ein Stein eingekapselt ist oder frei liegt, können wir zwar zuweilen auch mit der Steinsonde ermitteln; oft aber vergewissert uns darüber erst die Cystoskopie.

Schustler hat den Fall eines 68jährigen Mannes mit Prostata-Hypertrophie und großen Blasensteinen beschrieben, den man durch die Lithotomia lateralis zu entfernen versuchte. Hierbei brach der Stein in Stücke, die einzeln herausgeholt wurden. Noch nach der Operation gingen Trümmer ab. Da aber noch immer lästige Blasensymptome fortbestanden, wurde cystoskopiert, und dabei fand man zur allgemeinen Überraschung einen Stein, der in einem tief am Blasenboden gelegenen Divertikel lag und nur mit seinem kleinsten Anteil aus diesem frei herausragte. Der Stein saß vollkommen fest, und alle Versuche, ihn zu entfernen, schlugen fehl.

Ähnlich erging es mir in einem Fall, in welchem der Stein, den ich mit der Sonde gefühlt hatte, rechterseits auf dem Blasenboden lag. Meine Versuche, ihn durch die Litholapaxie zu entfernen, mißlangen, die Sectio alta zeigte, daß er den ganzen Umfang eines Divertikels ausfüllte, aus dem er nur mit der größten Mühe gleichsam herausgeschält werden konnte. Eine vorgängige cystoskopische Untersuchung hätte dies klar gelegt und dem Kranken die Zertrümmerungsversuche erspart.

Noch eklatanter erweist sich der große Wert des Cystoskopes für Fälle von **inkrustiertem Tumor**, die ohne diese Methode oft überhaupt nicht zu diagnostizieren sind. Als Beleg hierfür seien folgende Fälle mitgeteilt.

Ein 62jähriger Mann klagte seit langer Zeit über häufiges Harnen und leichte Schmerzen beim Urinieren. Seine Beschwerden steigerten sich nach einer Jagd, wie er glaubte, durch eine Erkältung. Die Schmerzen wurden sehr heftig, saßen an der Spitze des Membrum, die Harnentleerung wurde immer häufiger. Der Harn war trüb, eitrig, blutig, alkalisch, mit einem Sediment von Tripelphosphaten. Die Prostata war recht groß, der Residualharn betrug 400,0. Nach mehrtägigen Spülungen und Behandlung mit Narcotieis waren die schmerzhaften Symptome zurückgegangen, ich führte eine Steinsonde in die Blase, die alsbald an einen harten Körper an der vorderen Blasenwand stieß. Obwohl meine Diagnose fertig war — ich glaubte einen Stein vor mir zu haben, und zwar einen eingekapselten; denn der harte Gegenstand war an der vorderen Blasenwand fixiert, freie Steine liegen am Blasenboden — versuchte ich zu cystoskopieren, was wegen der großen Prostata erst nach vielen Bemühungen gelang. Die Blase war aber so schmutzig, daß ich ein klares Bild nicht erlangen konnte. Hinter dem trüben Medium glaubte ich einen höckrigen, grauweißen Stein wahrgenommen zu haben. Es wurde die Sectio alta gemacht, die einen ulcerierten, völlig mit Phosphatkonkrementen inkrustierten Tumor ergab. Der Tumor von über Walnußgröße war ein Karzinom. Der Patient ging etwa $^3/_4$ Jahr nach der Operation zugrunde. Damals gab es das Irrigationscystoskop noch nicht. Ich zweifle nicht, daß ich mit diesem zum Ziele gekommen wäre. Bei fleißigem Spülen während der Beobachtung hätte es gelingen müssen, den Tumor als solchen zu erkennen.

Auch das Schlagintweitsche Cystoskop hätte wohl die Diagnose klar gelegt. Man muß bei diesem zwar des Vorteils entraten, während gespült wird in die Blase schauen zu können, anderseits aber ist mit ihm die Reinigung der Blase in so ausgiebigem Maße möglich, daß es bei guter Technik fast immer gelingt, auf einige

Augenblicke ein deutliches Bild der obwaltenden Verhältnisse zu bekommen.

Ähnlich und ebenso lehrreich ist der Fall, den Fenwick berichtet. Ein 35jähriger Patient konsultierte Fenwick wegen langandauernder Hämaturie und Blasenbeschwerden. Heftige Schmerzen und gesteigerte Frequenz der Miktionen waren neben den Blutungen die Hauptsymptome. Bei der Beleuchtung der Blase sah Fenwick einen braunen, unregelmäßigen, in Schleim eingebetteten Körper, welch letzteren er durch Waschen vergeblich zu entfernen versuchte. Der Körper erhob sich auf dem linken Blasenboden in der Gegend des linken Ureters. Fenwick schwankte in seiner Diagnose zwischen einem inkrustierten Tumor und einem eingekapselten Stein. Die eingeführte Sonde entschied für einen Stein, den mit dem Lithotriptor zu fassen jedoch nicht gelang. Das Instrument rutschte immer ab und zeigte bei seiner Herausnahme bräunliche, mit Schleim durchsetzte Phosphattrümmer. Der Kranke ging bald darauf zugrunde, und die Autopsie ergab ein breit aufsitzendes, mit dicken Schichten von phosphorsaurem Kalk inkrustiertes Epitheliom.

Auch dieser Fall, glaube ich, wäre bei wiederholter Untersuchung mit dem Irrigationscystoskop als ein Tumor richtig erkannt worden. So viel geht aber aus diesen Mitteilungen hervor: wenn überhaupt eine Diagnose dieser schwierigen Fälle möglich ist, so ist sie es durch die Cystoskopie, die allerdings viel Geduld von seiten des Kranken und Arztes und große Erfahrung des letzteren erheischt.

Endlich sind es sehr kleine Steine und Steintrümmer nach der Litholapaxie und die sogenannten latenten Steine, die durch das Cystoskop mit Sicherheit gefunden werden, während die anderen Methoden im Stich lassen können. Was die latenten Steine betrifft, wie man diejenigen Fällen mit Blasenstein genannt hat, in denen gar keine Steinsymptome vorhanden sind, Fälle, deren wir schon oben erwähnt haben und die gar nicht so selten vorkommen, so wird sie eine genaue cystoskopische Untersuchung immer auffinden lassen, während sie die Steinsonde oft nicht entdeckt. Das trifft dann besonders zu, wenn sie in einer Bucht oder einem Divertikel versteckt, stets auf derselben Stelle liegen bleiben.

Bei sehr kleinen Steinchen ist es begreiflich, daß sie mit der Sonde nicht gefühlt werden. Sie können selbst erfahrenen Untersuchern entgehen. Immer aber sind sie groß genug, um mit Leichtigkeit gesehen zu werden.

Deshalb ist es auch richtig, nach vollendeter Litholapaxie noch eine cystoskopische Revision vorzunehmen.

Es muß zugegeben werden, daß der Vorschlag von Schönborn, bei der Evakuation nach der Lithotripsie das Ohr auf die Blasengegend zu legen, um zu hören, ob etwa noch ein Steintrümmerchen gegen den Metallkatheter aufschlägt, ohne diesen zu passieren, die Cystoskopie oft entbehrlich macht. Dies Verfahren hielt ich so lange für ausreichend, bis ich mich einmal überzeugte, daß mich mein Gehör getäuscht hatte. Ich hatte mit dem Ohr nichts mehr anschlagen hören, und dennoch entdeckte das Cystoskop ein etwa linsengroßes Steinstückchen. Das Auge ist dem Ohr hier zweifellos überlegen, und ich rate deshalb, stets die Blasenbesichtigung nach der Litholapaxie vorzunehmen. Dazu bedarf man keines besonderen Instrumentes, wie es Nitze angegeben hat. Er hat den Evakuationskatheter mit einem Cystoskop verbunden, derart, daß man das letztere in den ersteren hineinschieben kann. Die bei der Litholapaxie stets stark dilatierte Harnröhre gestattet mit Leichtigkeit die Einführung des gewöhnlichen Cystoskopes zur Vornahme dieser Untersuchung.

Das Evakuationscystoskop hat den Vorteil, daß man unmittelbar nach der Auspumpung, ohne ein neues Instrument einzuführen, die Beleuchtung vornehmen kann. Allein dieser Vorteil ist nur ein scheinbarer. Denn fast immer ist durch die Zertrümmerungsversuche und die Evakuation die Blase schmutzig, ihre Wände sind mit Blut belegt, der Inhalt ist getrübt oder trübt sich schnell von neuem, so daß ein deutliches Sehen zur Unmöglichkeit wird. Es ist rationeller und zweckmäßiger, die Revision einige Tage nach der Operation vorzunehmen, und dazu kann man das gewöhnliche oder das Spülcystoskop verwenden.

Nur sehr große Steine bieten zuweilen der cystoskopischen Untersuchung Schwierigkeiten. Bekanntlich gibt es Steine, die die Größe eines Hühnereies und darüber erreichen. Hierbei ist regelmäßig die Blase cystitisch erkrankt und dabei nicht so ausdehnbar wie sonst. In extremen Fällen füllt der Stein die ganze Blase aus. Da darf es nicht wundernehmen, wenn sich der Stein mit dem Cystoskop nicht einstellen läßt; er legt sich so zwischen Prisma und Lampe, daß das Gesichtsfeld dunkel bleibt.

Zum Schluß sei noch gewarnt, daß man nicht gelegentlich eingetrocknete Blutkoagula oder geballte Eitermassen für Steine ansieht. Die Koagula werden ganz fest, ziehen sich zusammen und können, wenn sie rund oder oval sind, einen Stein vortäuschen; ebenso können sich dicke Eitermassen zu einer steinartigen Masse formen.

Die Unterscheidung wird aber stets gelingen: die Blutkoagula haben eine charakteristische braune bis ledergelbe Farbe, die Eiterflocken sind blendend weiß. Dazu kommt, daß beide selten so

absolut rund sind wie Steine. Auch sieht man, wenn man das Prisma stark nähert, die locker gefügte Oberfläche der Eitermassen, die niemals bei Steinen vorkommt und die Einkerbungen und totale Glätte der Oberfläche der Blutkoagula, wie sie Steine niemals zeigen.

5. Die Blasentumoren.

Von allem, was uns die Cystoskopie zeigt, geben wohl die Blasentumoren die markantesten und im Sinne der Pathologie schönsten Bilder. Ich entsinne mich nicht eines einzigen Fachgenossen, der, nachdem ihm zum erstenmal ein Blasentumor dureh das Cystoskop gezeigt worden war, nieht voll Bewunderung und Lob über die Untersuehungsmethode gewesen wäre. Und in der Tat gewährt es ein Gefühl der Befriedigung und Freude, wenn man die Quelle oder den Sitz der seheinbar verborgenen Krankheit mit Exaktheit und Gewißheit vor sieh sieht.

Die Bilder der Blasentumoren sind ziemlieh mannigfaeh, abhängig von der Art und dem Waehstum der Geschwulst und dem gleiehzeitigen Verhalten der Blase. Man wird sie nicht alle sehildern können; aber je ein Repräsentant der hauptsäehliehsten Arten soll hier skizziert werden.

Was die Tumoren von allen anderen Bildern der Blase unterscheidet, ist, daß wir sie als etwas exquisit Körperliches von der Blasenwand sieh abheben sehen. Immer ragt etwas von der Gesehwulst in das Blasenkavum hinein. Es liegt nicht in der Blasenwand, sondern springt von dieser vor. Je stärker dieses Körperhafte der Tumoren ausgebildet ist, um so leiehter sind sie zu erkennen. Je flächenhafter die Ausbreitung derselben ist, um so sehwerer wird es sein, sieh vor Verwechselungen zu sehützen und sie als wirkliche Gesehwulst zu verifizieren.

Die Verhältnisse sind ferner leiehter zu beurteilen, wenn die gesamte Blasenwand bis auf die Stelle der Gesehwulst gesund ist. Sie sieht dann glatt aus, vielleieht hier und da von einem feinen Bälkehen durehkreuzt, während sieh der Tumor mit unverkennbarer Deutliehkeit von ihr abhebt und als isolierter Körper ins Blasenlumen hineinragt. Man sieht die uns sehon bekannte, gelblieh-grauweiße Blasenwand mit ihrer deutliehen Zeiehnung, die in ihrer typisehen Regelmäßigkeit sieh von der atypisehen Tumormasse unterseheidet. Die Körperliehkeit bedingt es, daß wir häufig die Gestalt des Tumors naehahmende Schatten auf der Blasenwand wahrnehmen, die ihre Lage mit der Lageveränderung des Liehtes wechseln.

Ist dagegen die Blase auch noch sonst außer dem Tumor erkrankt, besteht eine Cystitis, dann können Bilder entstehen, die der Deutung Schwierigkeiten verursachen. Wir wollen absehen davon, daß cystitische Blasen durch noch so lange Spülung nicht sauber zu bekommen sind, so daß die Spülflüssigkeit mehr oder weniger trübe bleibt und das Hindurchsehen bis auf die Blasenwand sehr erschwert ist. In solchen Fällen muß man so verfahren, wie wir es bei der Besprechung der chronischen Cystitis beschrieben haben. Man muß mit vergrößerter Ausdauer und Geduld wenig Flüssigkeit auf einmal einspritzen, diese von neuem in die Blase einlaufen lassen, ehe die vorherige ganz entleert ist, damit nicht durch starke Blasenkontraktionen Eitermassen, sei es vom Boden der Blase, sei es von etwa bestehenden Divertikeln aufgeschüttelt und in der Flüssigkeit herumgewirbelt werden. In solchen Fällen ist es vorzuziehen, wenn die Flüssigkeit leidlich klar ist, eine kurze Zeit zu warten, bis die körperlichen Bestandteile sich auf dem Boden niedergeschlagen haben und erst dann die Besichtigung der Blase zu versuchen.

Schwieriger liegt es, wenn die Blasenwand selbst starke Verdickungen und Wulstungen aufweist. Wir haben früher betont, daß in manchen Fällen chronischer Cystitis die Blasenscheimhaut zu förmlich tumorartigen Buckeln auswächst, die vollkommen körperlich sind und den Unerfahrenen verleiten können, einen Tumor zu diagnostizieren.

Die Schwierigkeiten häufen sich, wenn die Geschwulst verhältnismäßig flach und die Schleimhautvorsprünge relativ erhaben sind. Es kann geradezu unmöglich sein, zu entscheiden, ob das vorliegende Objekt ein Tumor proprie sic dictum oder nur eine Blasenschleimhautprominenz ist. Tatsächlich sind zuweilen beide Dinge dasselbe mit verschiedenen Namen. Wir kennen Tumoren, die nichts anderes als gewucherte, mit starker Epithelverdickung bedeckte papilläre Exkreszenzen der Submucosa vorstellen.

Ein Unterschied, der nicht immer, aber häufig zutrifft, ist der, daß die tumorartigen Gebilde zirkumskript sind, während die Schleimhautwulstungen und -Schwellungen fast immer diffus auftreten. Die letzteren sind auch meist multipel, was bei den Tumoren auch der Fall sein kann, aber nicht so häufig ist wie bei den ersteren.

Von allen Tumoren sind am leichtesten zu erkennen und bieten die schönsten Bilder die Zottengeschwülste. Das liegt daran, daß sie vielfach bei sonst ganz gesunder Blase vorkommen und schon in einem Stadium zur Untersuchung gelangen, wo die übrige Blasenwand noch ihr normales Gepräge hat. Zudem sind sie immer Gebilde von größerer körperlicher Ausdehnung, die weit in die Blasenhöhle

prominieren. Sie können schmal aufsitzen; dann nennt man sie mit Recht **Polypen** und wegen ihrer Zottenform **Zottenpolypen.** Ihr einheitlicher Stiel gabelt sich nach oben in einzelne kleine Zotten, von denen jede eine von der Basis nach der Spitze und von dort zur Basis wieder zurückkehrende Blutgefäßschlinge enthält, die zuweilen im cystoskopischen Bilde deutlich sichtbar wird. Das ereignet sich besonders dann, wenn sich die ziemlich dünne Zottenschicht zwischen Prisma und Lampe befindet, so daß sie diaphanoskopisch durchleuchtet wird.

Ein vorzügliches Exemplar eines solchen Zottenpolypen zeigt Tafel IX, Figur 25, das von einem jungen Mann in den dreißiger Jahren stammt, dessen einziges Symptom die halbjährlich wiederkehrenden Blutungen waren. Man sieht auf der rechten seitlichen Blasenwand eine nicht sehr breite Basis, von der zwei Zweige abgehen, welche ihrerseits wiederum je zwei kleinere Ästchen aufweisen. Diese Tumoren tragen auch den Namen Papilloma vesicae, doch wäre es wünschenswert, diesen Namen auszurotten, da durch denselben der Eindruck erweckt wird, als handle es sich um eine maligne Neubildung, während diese Zottenpolypen durchaus gutartiger Natur sind.

In dieselbe Kategorie gehört das Bild, welches Figur 26, Tafel IX vorstellt. Es zeigt einen auf dem Blasenboden breit aufsitzenden Tumor von zartem Gefüge und lockerem Bau. Die Ränder dieser Geschwulst sind ausgefranst wie die Ränder eines Tuches. Aus diesem Grunde hat man ein solches Gebilde Papilloma fimbriatum genannt. Auch hier kehrt also der Name Papillom wieder, und zwar ebenso ungerechtfertigt wie für die vorher beschriebenen Geschwülste; denn auch sie sind gutartiger Natur. Der Tumor stammt von einem 36jährigen Mann, der äußerst selten Blutungen hatte und sonst ganz symptomlos war.

Das Vorhandensein und Aussehen multipler Tumoren demonstriert uns Tafel XI, Figur 31. Wir sehen hier auf der rechten Blasenwand, etwa in der Mitte derselben, eine pilzartige Geschwulst. Der relativ dünne Stiel is bedacht von einer breiteren Kuppe, deren Ende, besonders nach oben hin, deutlich ausgefranst ist. An der oberen Blasenwand, ein wenig nach links, sitzt ein zweiter Tumor, der ein wesentlich festeres Gefüge hat und von dem unten aufsitzenden völlig isoliert ist. Er sitzt breit auf, läuft an seinem freien Ende spitz zu und hat die Gestalt eines flachen Hügels (auf der Photographie besser zu sehen als auf dem gemalten Bilde). Auch hier handelt es sich um gutartige Geschwülste, die in dem Befinden des Kranken keine Störung machten, es sei denn eine gelegentlich und selten auftretende Blutung.

Eine sehr große und seit über zehn Jahre bestehende gutartige Geschwulst zeigt Tafel X, Figur 30. Der Fall betrifft eine Dame, bei der vor neun Jahren durch Palpation nach Erweiterung der Urethra ein Tumor gefühlt worden war. Eine damals vorgeschlagene Operation hat die Kranke nicht vornehmen lassen, weil nach der Untersuchung neun Jahre hindurch eine Blutung nicht mehr aufgetreten und die Kranke in keiner Weise irgendwie belästigt war. Sie hielt sich für völlig gesund. Nach Ablauf dieser auffallend langen Zeit trat wieder eine Blutung auf, der Harn trug die Charakteristika des Katarrhs, und die Beleuchtung ließ jene große Geschwulst auf den ersten Blick erkennen. Sie sitzt, wie ersichtlich, sehr breit auf dem unteren Blasenboden auf und hat rechts eine Einkerbung. Sie ist an der Basis fester, nach der Spitze zu lockerer gefügt, was man aus der verschiedenen Durchsichtigkeit dieser Teile erschließen kann. Einzelne Stellen des graufarbigen Gewächses sind blutig tingiert. Blutflecken, rot und braun aussehend, lagern auf. Die konvexe, nach der rechten Seite der Blase hinsehende Fläche ist mit schneeartig aussehenden Eitermassen bedeckt. Das Ganze ist so ausgeprägt körperlich, daß mit dem ersten Blick jeder Zweifel beseitigt ist. Die lange Dauer des Bestehens der Geschwulst bei körperlichem Wohlbefinden beweist ihre Gutartigkeit.

Einen sehr großen, exquisit malignen Tumor sehen wir auf Tafel XI, Figur 32. Von der rechten unteren Blasenwand unmittelbar hinter dem Sphincter, der als noch eben konvexe Falte am linken Blasenteil angedeutet ist, erhebt sich ein massiger Körper mit einer ins Blasenkavum hineinspringenden, nach vorn gerichteten Kante. Er ist mit Blut und Eitermassen bedeckt. Nach oben hin sieht man eine tiefe Einbuchtung des Tumors, eingerahmt von zwei massiven Zacken, von denen die im rechten Teile des Bildes befindliche größer und breiter als die linke ist. In dieser von dem Tumor gebildeten und von den Zinken umfaßten Höhle sieht man zwei rundlich-ovale Gebilde, die sich bei nahem Herangehen mit dem Prisma als deutlich rötlich-weiße Blasen ansprechen lassen. Der Kranke, ein alter Mann, war außerordentlich kachektisch, litt an den Erscheinungen eines starken Blasenkatarrhs und hatte ununterbrochene Blutungen.

Einen interessanten Fall bringt uns Bild 33 auf Tafel XI. Man sieht einen knolligen, großen, breitbasig aufsitzenden Tumor; rote und weiße Partien wechseln an demselben ab, die roten sind die durchscheinenden Tumorgewebsteile, die weißen sind Eiterfetzen, die die prominenten Stellen bedecken. Oben und unten im Bilde sieht man die stark gerötete Blasenwand, die Schleimhaut ist gequollen, ihre Zeichnung undeutlich. Es besteht also eine starke Cystitis.

Diese tritt von Zeit zu Zeit auf und macht der Kranken Beschwerden, in der Zwischenzeit ist sie ganz frei davon; hin und wieder mal kommt eine Blutung.

Die Neubildung besteht seit zwölf Jahren, die Trägerin ist dick und fett. Danach handelt es sich um einen benignen Tumor, ein Punkt von Bedeutung, auf den wir sogleich zurückkommen.

Alle diese Fälle bieten für die Diagnose keine besonderen Schwierigkeiten. Die Körperlichkeit, das pilzartige Hervorwachsen aus der Blasenwand sind typisch für die Geschwulstbilder. Viel schwieriger ist die Sache, wenn ein die Blasenwand infiltrierender Tumor vorliegt, der sich flächenhaft ausbreitet und kaum mehr aus derselben herausspringt als Schleimhautwülste. Solche Tumoren sind unter Umständen gar nicht aus dem cystoskopischen Bilde zu diagnostizieren; doch ist das glücklicherweise die große Seltenheit. Fast immer durchbrechen sie früher oder später die Schleimhaut und werden dann leicht als das erkannt, was sie sind.

Ähnlich, doch günstiger liegt es mit den Tumoren der Nachbarschaft, welche die Blasenschleimhaut tumorartig vorstülpen. Kommen doch hier fast ausschließlich die Prostata-Hypertrophie und die Prostatatumoren in Betracht, die sich durch ihre immer an gleicher Stelle wiederkehrende Lage charakterisieren. In der Nähe des Blasenhalses sieht man mit rötlichgrauer Schleimhaut überdeckte Hügel aufsteigen, die bald einem spitzen Bergkegel, bald einem breiten Hügelrücken gleichen. Bei der Vergrößerung der Seitenlappen hat es zuweilen den Anschein, als ob ein tiefes Tal zwischen Hügelketten eingesenkt ist (Taf. VI, Fig. 16). Läßt schon die Lage aller dieser Bildungen mit ziemlicher Sicherheit bestimmen, um was es sich handelt, so unterscheiden sie sich noch dadurch von den echten Blasentumoren, daß sie von verhältnismäßig normaler glatter Schleimhaut überzogen sind. Ein Blasentumor zeigt fast ausnahmslos Unebenheiten der Oberfläche, Zacken, buchtige, höckrige und fransenartige Ausläufer. Nur die sehr selten vorkommenden Fibrome und Myome in der Blase haben eine glatte gleichmäßige Oberfläche und kuglige Gestalt. Die vergrößerte Prostata ist von glatter Schleimhaut überzogen, die nach dem Grad der Cystitis mehr oder weniger geschwollen, verdickt und ödematös sein kann.

Prostatatumoren können allerdings die Blase durchwachsen, zu Blutungen aus der Blase, zu Cystitis Veranlassung geben, und sowohl ihren klinischen Symptomen als auch ihrem cystokopischen Bilde nach zu Irrtümern führen.

Was das letztere betrifft, so kann es unmöglich sein, einen in die Blase perforierten Prostatatumor von einem Blasentumor mit dem

Auge zu unterscheiden. Der Sitz des Tumors besagt nichts, da die Blasentumoren ebenso wie die durchgebrochenen Prostatageschwülste am Blasenboden sitzen können. Aber das cystoskopische Bild im Verein mit dem klinischen Verlauf und den anderen Untersuchungsergebnissen führt zur richtigen Diagnose.

Prostatatumoren sind fast ausnahmslos maligne und bedingen daher sehr bald eine allgemeine Kachexie; die malignen Blasentumoren lassen das Allgemeinbefinden viel länger unbeeinflußt. Prostatatumoren machen oft und bald die bekannten mit großen Schmerzen einhergehenden Knochenmetastasen, Blasentumoren machen erst spät drüsige Metastasen. Bei den Blasentumoren ist der Palpationsbefund der Prostata normal, die Geschwülste der Vorsteherdrüse machen diese hart, groß, knollig, uneben mit unregelmäßigen Ausläufern versehen.

Hier ist noch Erwähnung zu tun eines von Kolischer zuerst unter dem Namen **Oedema bullosum** beschriebenen cystoskopischen Bildes, weil wir es vorfinden in der Umgebung von Blasentumoren, aber auch bei Prostata-Vergrößerungen benigner und maligner Natur.

Betrachten wir Bild 34 auf Tafel XII. Im unteren Anteil des Gesichtsfeldes sieht man brombeerartige Gebilde von der Größe einer Erbse bis zu einer Linse herab. Denkt man sich eine Zahl von Brombeeren, verschieden groß, aneinander gruppiert, so kommt das Bild zustande, das wir vor uns haben.

Die einzelnen rundlichen Gebilde sind Blasen, rötlich durchscheinend, wie mit heller Flüssigkeit gefüllt, ähnlich der Farbe, die man erhält, wenn man eine Hydrocele durchleuchtet. Der Blasenanteil im oberen Gesichtsfeld ist normal.

Solch ein Bläschenkonvolut ist nur der Ausdruck gestörter Zirkulation in der Blasenwand, derzufolge sich die Schleimhaut in kleinen Gruppen von der Basis abhebt. Daher finden wir es in Fällen, in denen ein Nachbarorgan mit der Blase verwächst (vgl. Sonderheiten der weiblichen Blase), z. B. bei Uterus- oder Adnextumoren oder Prostatatumoren, oder in Fällen, in denen die Blasenwand selbst schwere Störungen erfährt: Tumoren der Blase, Tuberkulose der Blase in der Ureterengegend (vgl. diese).

Behufs Differenzierung von Blasentumoren berücksichtige man die ausgesprochen blasige durchscheinende Beschaffenheit der kleinen Gebilde, dazu aber das Resultat der übrigen Untersuchungsmethoden (Palpation usw.) und vor allem das klinische Bild, den klinischen Verlauf (Abwesenheit von Blutungen usw.).

Außer den erwähnten Schleimhautexkreszenzen und dem bullösen Oedem, die zuweilen schwer von Tumoren zu unterscheiden sind, will ich noch auf einige Möglichkeiten der Verwechselung aufmerksam machen, von denen ich einige mit angesehen habe. Das

eine sind Blutkoagula, das andere dicke Eiterpfröpfe und drittens Inkrustationen eines Tumors.

Ich sah in einer hervorragenden urologischen Klinik einen Fall, in welchem bei mehrmaliger, an zwei aufeinander folgenden Tagen vorgenommener Cystoskopie ein gestielter Tumor von gelbweißer Farbe gesehen worden war, wegen dessen die Sectio alta unternommen wurde. Der vermeintliche Tumor war lang, dünn, mehrzackig, der Wand fest aufsitzend und in der Flüssigkeit der Blase flottierend. Nach Eröffnung der Blase wurde zur allgemeinen Überraschung ein ebenso geformtes, der Blasenwand fest angeklebtes lederfarbiges Blutkoagulum entfernt.

In dem zweiten Fall lag in einer kleinen Nische der Blasenwand ein grauweißer, festgeballter Eiterklumpen von der Größe einer kleinen Walnuß. Das Gefüge dieser Masse war so dicht und deutlich höckerig, daß man einen brombeerartigen Tumor vor sich zu haben glaubte.

Die dritte Verwechselung ist mir selbst passiert. Sie betraf einen alten Mann, bei dem ich bei der ersten Untersuchung mit der Steinsonde ein deutliches Anschlagen des Sondenschnabels an eine harte Masse vernahm, so daß ich a priori einen Stein annahm. Die Cystoskopie zeigte an der vorderen oberen Blasenwand einen weißgrauen, runden, haselnußgroßen körnigen Vorsprung, den ich als den Stein ansprach, den ich vorher gefühlt hatte. Der hohe Blasenschnitt brachte nach Eröffnung der Blase einen auffallenden Befund. Es saß an jener Stelle ein runder Tumor, der auf seiner ganzen Oberfläche von Phosphatmassen so regelmäßig inkrustiert war, daß er in der Tat, auch mit dem bloßen Auge gesehen, den Eindruck eines Steines machte. Der Tumor war ein Karzinom. Patient erlag $^3/_4$ Jahr nach der Operation (siehe auch Seite 135).

Von ähnlichen Verwechselungen erzählt mein hochverehrter Lehrer v. Dittel[1]), der, wie er selbst sagte, der Cystoskopie die Siegeslaufbahn eröffnete und gerade, um den wahren Wert der Methode zu verherrlichen, die begangenen Irrtümer offen bekennen möchte. Auch er hielt eine blutende Schleimhautfalte für einen blutenden Tumor. Er sprach Blutgerinnungen, die in der Form von überlagerten Wülsten sichtbar waren, für Polypen an. Er sah in einem mit Phosphaten bestäubten Tumor ein Phosphatkonkrement. Das sind die nämlichen Irrtümer, von denen ich berichtet habe.

Eine andere Verwechselung, die mir noch nicht passiert ist, von

---

1) Endoskopische Täuschungen. Wiener klinische Wochenschrift, No. 20, 1895.

der ich aber glaube, daß sie jedem erfahrenen Cystoskopiker gelegentlich passieren kann, ist von höchst bemerkenswerter Art.

Bei einem Patienten mit häufigem Harndrang und qualvollen Schmerzen lautete die cystoskopische Diagnose: flaches infiltrierendes Karzinom. Man sah rechts am Trigonum zwei flache, schief nach außen und oben parallel verlaufende, durch eine Rinne voneinander getrennte und sich wieder vereinigende leicht gefurchte Wülste. Die Schleimhaut der Blase war in toto hyperämisch. Um Linderung zu schaffen, wurde eine perineale Blasenfistel angelegt und bei dieser Gelegenheit die Innenfläche der Blase abgetastet. Der Finger bekommt den Eindruck des cystoskopischen Bildes. Die endoskopische Diagnose wird als bestätigt angesehen. Die Operation hatte auf die schmerzhaften Zustände keine heilsame Wirkung. Zustand trostlos. Nach einer starken Blutung und Kollabieren des Patienten erholt sich derselbe wider Erwarten. Die Erscheinungen der Cystitis treten zurück. Die Schmerzen schwinden. Der Kranke genest vollkommen. Eine darauf vorgenommene Cystoskopie konstatiert normale Harnblase. Von den Wülsten keine Spur. Nunmehr lautete die nachträgliche Diagnose: zirkumskripte Phlegmone der Blasenschleimhaut.



Fig. 60.

Endlich erscheint mir noch erwähnenswert die Ureteroecle, der Prolaps der Schleimhaut des Ureters aus seinem Ostium heraus. Figuren 35 u. 36 auf Tafel XII geben uns ein treffliches Bild eines solchen Prolapses, Figur 35 zeigt ihn im Minimum der Ausstülpung, Figur 36 im Maximum. Nur wer unerfahren ist und das körperliche Gebilde nicht lange genug beobachtet, kann sich durch dasselbe einen Tumor vortäuschen lassen, der Wechsel der Gestalt und der Grösse sind pathognomonisch für diese nicht häufige Abnormität.

Nur wenn die Gestalt und Größe des Vorfalls längere Zeit permanent bleiben, könnte eine Verwechselung vorkommen. Obenstehende Figur 60 zeigt uns einen solchen. Die Lage des stets einen blasigen Eindruck machenden Tumors an der Uretergegend, die Wahrnehmung des Ostiums auf dem Tumor oder die Abwesenheit der Uretermündung, das Fehlen der übrigen klinischen Symptome wird aber die Differentialdiagnose bald ermöglichen.

Auch das Übersehen eines Tumors kann vorkommen.

Dittel beschreibt einen Fall, in welchem die Cystoskopie auf der linken Seite der hinteren Blasenwand einen breit aufsitzenden, kleinapfelgroßen, blumenkohlartig aussehenden, an der Oberfläche mit feinen Zotten besetzten Tumor, der durch tiefe Furchen in mehrere Lappen geteilt war, erkennen ließ. Sectio alta, gründliche Entfernung des Tumors an seiner Basis. Tod durch interkurrente Pneumonie. Bei der Sektion wird in der Blase ein in seinem Ausgang etwa walnußgroßer Divertikel gefunden, in dessen Grund ein Papillom versteckt war. Da dieses nicht aus der Öffnung des Divertikels herausragte, war es ganz unmöglich, dasselbe zu sehen.

Ich habe diese Möglichkeiten der Irrtümer ausführlich mitgeteilt, nicht etwa, um zu zeigen, daß die Cystoskopie eine Methode von strittigem Werte sei, sondern im Gegenteil, die Lernenden vor solchen Irrtümern zu schützen und ihnen vor Augen zu führen, welche Kombinationen sie bei der Deutung der gesehenen Bilder in Betracht zu ziehen haben. Das Sehen der Bilder selbst ist leicht, ihre Deutung ist zuweilen schwierig, und das lehren die mitgeteilten Fälle zur Evidenz. Sie geben aber auch einen Anhaltspunkt, mit welchen Mitteln wir solche Irrtümer zu vermeiden imstande sein werden.

Zunächst wird es wünschenswert erscheinen, einen Fall, der in seiner Deutung irgendwie zweifelhaft ist, öfter zu untersuchen und die Resultate miteinander zu vergleichen; dann aber bietet uns das Irrigationscystoskop eine wertvolle Hilfe.

Wenn man einen fraglichen Fall mit dem Irrigationscystoskop untersucht, so wird manches klar werden, was vorher zweifelhaft war. Das trifft zunächst für diejenigen Fälle zu, in welchen die Blase sehr schmutzig und durch Spülung absolut nicht klar zu bekommen ist. Wir können dann durch die getrübte Blasenflüssigkeit nur undeutlich hindurchsehen und sind zur Auslegung des Gesehenen gezwungen, statt daß wir ein deutliches Bild vor uns haben sollten. Richtet man nun mit dem Irrigationscystoskop sein Augenmerk auf eine solche zweifelhafte Stelle der Blase und läßt unterdessen einen Assistenten fleißig klare Hydrargyr.-Lösung durchspülen, so klärt sich das Gesichtsfeld für Zeitmomente, die genügend sind, das Pathologische an jenem Ort mit Präzision festzustellen.

Das Güterbocksche oder Schlagintweitsche Instrument ist für diese Zwecke nicht so gut, denn man kann während der Spülung nicht durchsehen, gerade in dem gleichzeitigen Ansehen und Bespültwerden der Blase liegt aber der Vorteil.

Die Verwechselung von Tumoren mit Blutkoagulis wird mit Hilfe des Irrigationscystoskops nicht sicher vermieden, aber wenigstens eingeschränkt werden können. Häufig wird durch den starken Irrigationsstrom ein derartiges der Blasenwand adhärentes Ge-

rinnsel abgerissen, und damit wäre der Irrtum schon beseitigt. Häufig wird durch den Strom die Stelle, wo es der Blase ansitzt, so deutlich, daß einem wenigstens die Wahrscheinlichkeit, daß es sich nicht um einen Polypen, sondern um ein Gerinnsel handelt, die wiederholte Untersuchung nahe legt, ehe man zur Operation schreitet. Die Farbe des Gerinnsels kann täuschen. Alle Gerinnsel sind nicht rot, sondern, wenn sie sich lange im Harn aufgehalten haben, so wird der Farbstoff ausgelaugt, und sie erscheinen graugelblich-lederfarben. Auch nimmt die zähe Konsistenz mit der Zeit eher zu.

Seitdem wir aber das intravesikale Operationsverfahren besitzen, sind die in dieser Hinsicht vorkommenden Täuschungen nicht so verhängnisvoll. Denn heute wird niemand mehr wegen eines isolierten Polypen die Sectio alta machen. Heute tragen wir einen solchen Tumor mit der Schlinge ab (siehe den betreffenden Abschnitt), und da wäre also das Schlimmste, daß das Abgetragene ein Blutgerinnsel und kein Tumor ist.

Durch das Irrigationscystoskop werden wir auch imstande sein, Irrtümer zu vermeiden, wie den, daß man einen dicken, geballten Eiterflock für einen Tumor ansieht. Denn oft gelingt es bei kräftigem, wiederholtem Spülen, auf der Blasenwand aufliegende Eitermassen von ihrer Unterlage fortzuschaffen. Das würde dann die Unterscheidung geben gegenüber einem an die Wand angewachsenen Tumor. Das gleiche gilt von der Verwechselung der phlegmonösen Entzündung mit dem Tumor. Auch hier wird das Irrigieren während der Besichtigung klare Bilder schaffen.

Insbesondere empfehle ich in solchen zweifelhaften Fällen mit dem Prisma ganz nahe an den zu beurteilenden Gegenstand heranzugehen. Das ist wegen der Schmerzen nur auf kurze Zeit möglich, aber diese reicht meist aus, zu erkennen, wie z. B. ein Eiterflock eine faserige, flockige Oberfläche hat, ein Blutgerinnsel eine feste, undurchsichtige Masse gegenüber den durchscheinenden Polypen darstellt.

Hat man sich nun Gewißheit verschafft, daß es sich um einen Tumor handelt, dann kommen die feineren Details zur Beobachtung. Dann suche man zu eruieren, ob außer den gesehenen noch andere Geschwülste in der Blase vorhanden sind. Man orientiere sich über die Größe, den Sitz des Tumors und wenn angängig über die Art, wie er der Blasenwand angewachsen ist.

Was die Größe betrifft, so wäre hier nur zu wiederholen, was wir über die Beurteilung der Größe der Bilder schon im Beginn gesagt haben. Man ist leicht geneigt, die Größe zu überschätzen. Handelt es sich um Zottengebilde, so kommen diese dem

Prisma oft sehr nahe und erwecken dadurch den Eindruck ganz erheblicher Größe; zudem kommt, daß sie in der Blasenflüssigkeit etwas gequollen erscheinen. Man wird nur dann eine richtige Vorstellung von der Größe des Tumors bekommen, wenn man ihn von verschiedenen Punkten aus in verschiedener Entfernung betrachtet.

Leicht wird es jedem geübten Cystoskopiker sein, über den Sitz des Tumors Genaues auszusagen. Wir wissen, daß das Prisma immer dem Knopf am Trichterende entspricht. Wir sehen also an diesem, ob wir rechts, links, oben oder unten sind; wir wissen ferner aus dem Gehoben- oder Gesenktsein, aus dem nach rechts oder nach links Gebogensein des Instrumentes, wo oben oder unten, wo rechts oder links das Prisma und mit ihm der erblickte Tumor sich befindet.

Viel schwieriger kann es sein, darüber etwas auszusagen, ob der Tumor schmal oder breit aufsitzt, ob er gestielt ist oder nicht. In vielen Fällen ist das ohne weiteres, wenn man einen Blick auf den Tumor wirft, klar. In anderen aber ist eine längere Beobachtung und Zuhilfenahme des Irrigationscystoskopes notwendig, um darüber Aufschluß zu gewinnen. Die wenig ins Blasenkavum vorspringenden Geschwülste pflegen eine breite Basis zu haben. Man stelle sie sich so ein, daß der Rand des Tumors noch gerade ins Gesichtsfeld kommt, und suche dann den ganzen Rand des Tumors an der Grenze der tumorfreien Blase ab.

Liegt ein Tumor vor, dessen Ausläufer frei in der Flüssigkeit flottieren, so steigern sich die Schwierigkeiten: zunächst wird das Gesichtsfeld zuweilen plötzlich dunkel oder kaum rot durchleuchtet. Dann hat sich wahrscheinlich ein freier beweglicher Teil des Tumors auf das Prisma oder auf die Lampe oder zwischen Prisma und Lampe gelegt. Dann tritt eben das ein, was wir bei Besprechung der normalen Blasenbilder gezeigt und in Figuren 39 und 40 skizziert haben. Das Gewebe der Zotten verdeckt das Licht; im innern Gesichtsfeld erscheint die halb dunkele durchleuchtete Tumormasse, an der Näheres überhaupt nicht zu erkennen ist. Für solche Ereignisse ist das Irrigationscystoskop von hohem Wert; wenn irrigiert wird, so wird die Zotte aus dem Gesichtsfeld verdrängt, letzteres ist wieder frei und vermittelt die erwünschten Bilder.

Das gleiche Hilfsmittel möge man gebrauchen, wenn ein Gewächs unbeweglich auf der Blasenwand liegt und man nicht ohne weiteres feststellen kann, wie die Stielverhältnisse sind. Man wird zunächst versuchen, sich den Tumor von verschiedenen Seiten her einzustellen, und gleichzeitig während der Beobachtung irrigieren lassen. Dadurch gelingt es zuweilen,

den Tumor von der Blasenwand etwas abzuheben, so daß man eine Vorstellung über seinen Stiel gewinnen kann. Ich habe wiederholt Tumoren gesehen, die pilzkappenartig breite Oberflächen hatten und dadurch den Eindruck einer sehr breit aufsitzenden Geschwulst erweckten, während ihr Stiel verhältnismäßig dünn war. In einzelnen Fällen werden wir darauf verzichten müssen, uns durch Ansehauen und Beobachten des Tumors ein Urteil darüber zu bilden, wie er aufsitzt.

Ebenso geht es in vielen Fällen nicht an, ausschließlich auf Grund cystoskopischer Betrachtung etwas über die Benignität oder Malignität eines Gewächses aussagen zu wollen.

Wir kennen einzelne typische Gebilde, so die wohl charakterisierten Zottenpolypen mit ihren quallenartigen Aus-



Fig. 61.



Fig. 62.

wüchsen, die, wenn sie am dünnen Stiel sitzen, auf den ersten Blick als gutartige Tumoren angesprochen werden dürfen. Bei breiter aufsitzenden Zottengeschwülsten ist es schon nicht mehr so leicht, diese können an ihrer Peripherie den Eindruck benigner Tumoren machen, aber dennoch malign sein. Aber auch das Umgekehrte kommt vor. Wir haben davon Beispiele gesehen.

Figur 61 zeigt uns eine Geschwulst, die breitbasig aufsitzt und nach der Peripherie hin drei fransige Zotten aufweist. Da, wo die Zotten zu der breiten Basis abgehen, läuft quer von links oben nach rechts unten ein Blutstreifen über das Bild. Es handelt sich um einen exquisit gutartigen Tumor, den ich intravesikal entfernt habe. Der Patient ist seit Jahren gesund.

Bei soliden Tumoren ist die Unterscheidung noch schwieriger, ja oft unmöglich. Figur 62 stellt ein solides Neoplasma dar, das wie eine große Erdbeere aussieht und gleichsam in das Gesichtsfeld

hineinhängt. Der Träger dieses Tumors ist 85 Jahre und hat es seit ca. fünf Jahren, er ist wohl und vorzüglich im Stande. Nur bisweilen wird er durch eine Blutung erschreckt. Der klinische Verlauf beweist die Benignität der Neubildung.

Ein weiteres sehr kennzeichnendes Beispiel für das Ausgeführte gibt uns Bild 63, das, wie man sieht, einen festgefügten breitbasigen in das Lumen der Blase hineinspringenden Tumor wiedergibt, der von einem 65jährigen Manne stammt. Dieser hat seit sechs Jahren, von gelegentlichen Blutungen abgesehen, keinerlei Beschwerden und ist in gutem Ernährungszustand.

Die klinischen Symptome helfen nicht in allen Fällen. Es ist durchaus falsch, anzunehmen, daß ein gutartiger Tumor weniger blutet als ein bösartiger. Darüber gibt es gar keine Regeln. Ein Zottenpolyp kann viel heftigere Blutungen machen als ein ulzeriertes Karzinom.

Fig. 63.

Bei dem letzteren können Schmerzen fehlen, während sie bei einfachen polypösen Exkreszenzen vorhanden sind. Das hängt von einer gleichzeitig bestehenden Cystitis und von dem Sitz des Übels ab. Besonders die am Blasenhals sitzenden Geschwülste geben zu Harnkrampf und Schmerz Anlaß, ganz gleich, ob sie gut- oder bösartig sind.

Das Allgemeinbefinden gewährt nicht immer Anhalt; denn wir wissen, daß Karzinome und Sarkome der Blase längere Zeit bestehen können, ohne daß der Kranke merklich herunterkommt, und andererseits können stark blutende, benigne Gewächse durch den Blutverlust den Kranken sehr herunterbringen. Immerhin wird eine genaue und längere Zeit fortgesetzte Beobachtung des Kranken im Verein mit dem cystoskopischen Bilde uns weiter bringen, als wenn wir des letzteren entbehren müßten. Auch sind wir jetzt so weit gekommen, daß wir ohne Gefahr für den Kranken ein Stückchen des Tumors intravesikal behufs mikroskopischer Untersuchung abtragen können. Hierbei ist nur nicht zu vergessen, daß die Oberfläche des Tumors gutartige idioplastische Struktur haben kann, während in der Tiefe Charakteristika der malignen Neubildung vorhanden sind.

Alles in allem kann man in bezug auf diesen schwierigen Punkt nur folgendes aussagen, was uns eine langjährige Erfahrung gelehrt hat: Es gibt viel mehr gutartige Geschwülste als man früher angenommen hat; trifft man einen Tumor bei alten Leuten, so ist durchaus nicht wegen des Alters anzunehmen, daß der Tumor maligne sei, ich kenne eine Reihe sehr alter Leute, die seit vielen Jahren gutartige Blasengeschwülste haben. Einer meiner Patienten hat einen enorm großen Zottentumor seit 27 Jahren, dieser ist zwar zu jener Zeit nicht im cystoskopischen Bilde gesehen worden, aber die Blutungen datieren von diesem Datum.

Gutartige Geschwülste können zwar starke, langanhaltende Blutungen machen, aber die blutfreien Pausen zwischen den Blutperioden sind größer als bei den malignen Formen. Bei letzteren sind die Blutungen meist geringer aber dafür andauernd, oft nur von kurzer Frist des Blutfreiseins unterbrochen.

Bei den benignen Geschwülsten besteht eine gleichzeitige Cystitis seltener als bei den malignen, bei ersteren haben dann die gebräuchlichen Argentumausspülungen einen schnelleren und besseren Effekt als bei den letzteren. Hat man die Cystitis beseitigt, so sind Patienten mit gutartigem Tumor oft gänzlich beschwerdefrei, die Cystitis bei malignem Neoplasma ist meist nicht zu heilen, es bleiben die Symptome derselben, wenn auch gelinder, bestehen.

Die Anämie nach starken Blutungen aus benignen Geschwülsten weicht bald nach Aufhören der Hämaturie einer auffallenden Kräftigung, die Kachexie bei malignem Neoplasma schreitet zwar langsam aber unaufhaltsam fort.

Die Kapazität der Blase ist stets größer bei benignem als bei malignem Tumor, bei letzteren kommt es daher mit der Zeit zu Tenesmen, die bei den ersteren oft völlig fehlen. Sind sie bei diesen dennoch vorhanden, so kommen sie auf Rechnung der begleitenden Cystitis und sind besserbar. Bei der bösartigen Tumorbildung ist nur durch immer wachsende Dosen von Narkotizis Linderung zu schaffen.

Aus dieser kurzen Skizzierung — man lese darüber die ausführlichen Lehrbücher nach — geht hervor, daß die Differentialdiagnose zwischen malignen und benignen Blasengeschwülsten unter Zuhilfenahme der Cystoskopie zwar nicht immer sogleich, wohl aber meist durch eine längere sorgfältige Beobachtung gestellt werden kann.

Von welch weittragender Bedeutung die Cystoskopie danach für die Blasentumoren ist, bedarf nach dem eben Dargelegten keiner weiteren Ausführung. Zunächst setzt sie uns in den Stand, die Diagnose auf das Vorhandensein einer Neubildung überhaupt mit Sicherheit zu stellen, während wir früher auf Vermutungen angewiesen waren.

Ich sage mit Sicherheit; denn daß einzelne Fälle irrtümlicher Diagnosen vorkommen, tut der Methode keinen Abbruch. Es irrt der Mensch, so lang' er strebt. Jede Untersuchungsmethode hat ihre Grenzen, und diese sind auch der Cystoskopie für die Diagnostik der Blasengeschwülste gesteckt. Das betrifft aber immer nur die Ausnahmen, während in der Regel wertvolle Aufschlüsse geliefert werden.

Aber nicht nur das Vorhandensein eines Tumors kann durch sie erkannt werden, auch die demnächst in Betracht kommenden Fragen über die Art desselben und die Aussichten seiner Entfernung, Dinge, die im Interesse der Heilung des Kranken eine gleich große Bedeutung beanspruchen, werden durch sie gelöst oder der Lösung nahe gebracht. Inwieweit das geschieht und welche Einschränkungen andererseits gemacht werden müssen, ist oben auseinandergesetzt worden.

Daß ein Tumor in der Blase um so leichter entfernt werden und daß seine Entfernung mit um so geringerer Gefahr für den Kranken vorgenommen werden kann, sei es auf intravesikalem Wege, sei es nach Eröffnung der Blase, je kleiner er ist und je früher er entdeckt wird, erscheint einleuchtend genug, um nicht näher besprochen werden zu müssen. Welche andere Methode aber gibt es, die uns so frühzeitig das Leiden zu erkennen gestattet, als die Cystoskopie? Und darin sehe ich ihren Hauptwert.

Es gibt zahlreiche Tumorfälle, in denen die erste Blutung zehn Jahre und noch länger zurückverlegt wird. Die Blutung war vielleicht das einzige Symptom, sie blieb lange fort, die nächste Blutung ging schnell vorüber, der Kranke hatte im Gefolge keine Schmerzen, und so wurde das Leiden nicht beachtet. Das ist der häufige Verlauf der Blasentumoren, und da kann es nicht wundernehmen, daß wir meist ausgebildete Exemplare zu sehen bekommen, deren Beseitigung manchmal unmöglich ist, in jedem Falle aber größeren Schwierigkeiten unterliegt, als wenn der Tumor frühzeitig entdeckt worden wäre.

Handelt es sich um maligne Neubildungen, so hat ja das Erkennen derselben im Hinblick auf die Therapie nur Wert, wenn es so zeitig wie möglich geschieht. Denn will man ein Karzinom oder Sarkom der Blase operativ entfernen, so verspricht das nur dann Erfolg, wenn es zu einer Zeit geschieht, von der man annehmen darf, daß sich Metastasen noch nicht gebildet haben. Zudem wird die Operation um so eingreifender und gefährlicher, je größer der Tumor, je mehr also von der Blase fortgenommen werden muß.

Die **frühe Diagnose** der Blasentumoren also ist es, durch die vermöge der Cystoskopie dem Kranken und dem Arzte unschätzbare Dienste geleistet werden.

Deshalb soll es unser Grundsatz sein, in jedem suspekten Falle, bestimmt aber in jedem nicht ohne weiteres klaren Falle spontaner vesikaler Hämaturie die Beleuchtung der Blase vorzunehmen.

Was nun schließlich die Untersuchung selbst betrifft, so ist den früher allgemein gegebenen Regeln auch für die Untersuchung bei Blasentumoren kaum etwas zuzufügen. Es ist begreiflich, daß hier ganz besonderer Wert auf eine möglichst zarte Handhabung der Instrumente gelegt werden muß. Manche Blasengeschwülste fangen schon bei geringer Ausdehnung der Blase an zu bluten. Da aber Blut die Durchsichtigkeit des Blasenmediums arg beeinträchtigt, so muß danach gestrebt werden, dieses Vorkommnis auf alle mögliche Weise zu vermeiden. Ein Patient, bei dem man einen Blasentumor vermutet und dessen Blase leicht blutet, muß unter Umständen erst für die Cystoskopie vorbereitet werden.

Es trifft das besonders für die Fälle zu, die mit starkem Blasenkatarrh kompliziert und sehr empfindlich sind. Die Empfindlichkeit der Blase wie die Kapazitätsverminderung derselben durch stark gewucherte Geschwulstmassen kann die Untersuchung sehr erschweren. Im letzteren Falle ist vom Zuwarten nichts zu hoffen; da muß man eben bei geringerer Füllung der Blase cystoskopieren und sein Augenmerk darauf richten, möglichst mit dem Cystoskopschnabel in der Blasenhöhle zu bleiben, ohne die Tumormasse zu berühren, damit dadurch nicht eine störende Blutung verursacht werde. Das ist begreiflicherweise um so schwerer, je weniger die Blase entfaltet ist.

Ist Empfindlichkeit der Blasenwände die Ursache, so spüle man den Kranken einige Tage zuvor mit leichter Argentum nitricum-Lösung 1 : 1000 bis 1 : 2000 aus, indem man nicht mehr in die Blase einlaufen läßt, als diese, ohne daß Schmerz entsteht, verträgt. Für solche Fälle ist es geeigneter, eine Handspritze zu nehmen als einen Irrigator, weil man den Widerstand, welchen der Blasenmuskel leistet, besser im Gefühl hat. Es ist mir in fast allen Fällen durch solche Vorbereitungen gelungen, Blasen zu beleuchten, die anfangs absolut keine Flüssigkeit vertrugen.

Man kann in dieser Vorbereitungsperiode durch Morphium unterstützend wirken, dagegen warne ich vor dem Kokainisieren. Gerade Tumorenfälle, bei denen oberflächliche Ulzerationen nicht so selten vorkommen, resorbieren die Blasenflüssigkeit schnell und sind daher zu einer Kokainvergiftung besonders disponiert. Empfehlenswert ist es dagegen die Empfindlichkeit der Blase durch eine Antipyrinlösung (siehe Seite 56) herabzusetzen.

Ausnahmsweise kann es auch nötig sein, einen Fall während der Blutung untersuchen zu müssen. Das geht ganz gut, wenn die Blutung nicht gar zu heftig ist, mit dem Irrigationscystoskop.

Blutet es in der Blase so stark, daß sich Gerinnsel bilden, dann nützt auch dies nicht; denn die Gerinnsel können durch den Irrigationskanal nicht abgehen, sondern verstopfen sich sehr schnell. Bei schwächerer Blutung aber ist dieses Instrument ganz vortrefflich. Man läßt, während man cystoskopiert, unaufhörlich in langsamem Tempo irrigieren und bekommt dadurch zeitweise ein freies Gesichtsfeld mit deutlichem Einblick auf die Blasenwand. Von wie großer Tragweite das ist, erhellt aus der Überlegung, daß in manchen Fällen die Blutungen monatelang ununterbrochen anhalten, so daß eine Verschiebung der Untersuchung bis zur blutfreien Zeit aus verschiedenen nahe liegenden und vorher angedeuteten Gründen nicht ratsam ist.

6. Einige seltenere Erkrankungen der Blase.

a) Fremdkörper in der Blase.

Beim Mann gehören Fremdkörper der Blase zu den außerordentlichen Seltenheiten. Fast immer handelt es sich hier um abgebrochene Katheterstücke, die in der Urethra stecken geblieben und bei dem Versuch, dieselben zu entfernen, in die Blase hineingerutscht waren. Häufiger findet man Fremdkörper in der Blase von Frauen, die zum Zwecke der Masturbation mit verschiedenartigen Instrumenten an den Genitalien herumhantieren, wobei zufolge der Kürze der Harnröhre der Gegenstand unschwer in die Blase gelangen kann.

Es kann nicht wundernehmen, daß die Cystoskopie, die die feinsten Details der Schleimhaut zeigt, so grobe Objekte in außerordentlich charakteristischer Weise dem Auge vorführt. Oft wird man zum Nachweis des Fremdkörpers des Cystoskopes entbehren können, da ja die Anamnese in den meisten Fällen das Vorhandensein eines solchen dartut. Doch sind Fälle von in die Blase gewanderten Seidenligaturen bekannt, die auf andere Weise gar nicht zu diagnostizieren gewesen wären, und zudem kann der Nachweis eines Fremdkörpers einen direkt therapeutischen Wert haben, indem es durch Bestimmung der Größe, der Lage, der Beweglichkeit desselben gelingt, ihn auf unblutigem Wege zu entfernen.

Unsere Aufgabe besteht also in derartigen Fällen nicht nur darin, festzustellen, ob ein Fremdkörper vorhanden ist oder nicht, sondern wir haben uns über alle diejenigen Verhältnisse zu orientieren, die im Interesse seiner Entfernung wissenswert sind. In den meisten Fällen ist das sehr leicht. Ein Blick mit dem Cystoskop genügt oft, uns zu zeigen, daß ein Katheterstück oder eine Stecknadel oder eine Haarnadel sich in der Blase befindet, daß der Gegenstand in

dieser oder jener Richtung liegt, daß er frei beweglich oder fixiert ist, daß er diese oder jene Größe hat. Für die Bestimmung der letzteren gelten die Regeln, die früher angegeben worden sind. Man erinnere sich daher, daß die Entfernung des Gegenstandes vom Prisma seine scheinbare Größe bedingt, daß wir ihn vergrößert sehen, wenn wir sehr nahe mit dem Prisma herangehen und umgekehrt. Man betrachte ihn also von verschiedenen Entfernungen und von verschiedenen Seiten; dann wird man sich bei einiger Übung ein Bild von seiner Größe machen können. Im allgemeinen hält man die Gegenstände für größer, als sie der Natur nach sind.

Ob der Gegenstand beweglich ist oder nicht, das ergibt sich, wenn wir ihn mit dem Cystoskopschnabel fortzubewegen versuchen, eventuell wenn wir während der Besichtigung den Kranken die Lage ändern lassen, was ja allerdings nur in beschränktem Maße möglich ist.

In untrügerischer Weise zeigt uns das Bild die Lage des Gegenstandes, ob er von rechts nach links, von oben nach unten verläuft, ob sein dickeres Ende nach vorn oder nach hinten liegt usw. Hierbei richte man das Augenmerk auch auf den Schatten, der, die Form des Gegenstandes nachahmend, mit der Lageveränderung desselben und mit der Verlegung der Lampe wechselt.

Ist die Untersuchung auch im allgemeinen leicht, so können doch Schwierigkeiten entstehen, die zuweilen unüberwindlich sind. Hat sich ein Fremdkörper längere Zeit, zuweilen auch nur einen Tag, in der Blase aufgehalten, so verursacht er starke Reizung und gibt zur Entstehung von Blutungen und Entzündungen der Blasenschleimhaut Veranlassung. Die Blutungen sind kaum je so bedeutend, daß man nicht trotz derselben die Untersuchung ausführen könnte. Wenn das allein Ursache des Mißlingens der Beleuchtung sein sollte, so greife man zum Irrigationscystoskop, welches die durch die Blutung bedingte Störung leicht beseitigen dürfte, zudem handelt es sich fast stets um größere Objekte, die in ihren Umrissen sogar noch durch eine leicht blutige Füllflüssigkeit zu erkennen sind.

Unmöglich kann die Untersuchung sein, wenn die Empfindlichkeit der Blase so groß ist, daß sie keine Füllflüssigkeit faßt. Dann bleibt nichts übrig, als zu versuchen, durch Narkotika die Empfindlichkeit der Blase herabzusetzen, eventuell die Untersuchung in der Narkose vorzunehmen, wobei eine vorgängige Morphiuminjektion sehr günstig wirkt.

Es dürfte kaum passieren, daß man einen Fremdkörper übersieht. Es kann das nur in Frage kommen, wenn derselbe in einem Divertikel oder einer tiefen Einbuchtung der Blase steckt, wie solche bei Prostata-Hypertrophie vorkommen. Im letzteren Falle könnte

ein Rekteurynter eingeführt und so stark gefüllt werden, daß er den Blasenboden ausreichend hervorwölbt. Dadurch dürfte der gesuchte Fremdkörper zur Ansicht gebracht werden.

Historisches Interesse hat, weil als erster beschrieben, der Fall von Fillenbaum,[1]) in welchem bei einem 54jährigen Manne, der nach dem Katheterisieren eingeschlafen war, der Nélatonkatheter völlig in die Blase rutschte. Weder Sonde, noch Katheter, noch Grünfelds Endoskop konnte ihn entdecken, während man mit dem Cystoskop alsbald in aller Deutlichkeit einen symmetrisch länglichen, gelblich-braunen Gegenstand erblickte, der mit einem gelblichen Harnsediment bedeckt war. Entfernung mit einem kleinen Lithotriptor.

Ähnlich ist Schustlers Fall und ein von mir selbst beobachteter. Ich wurde zu einem alten Herrn gerufen, der mit einem Nélaton katheterisiert worden war, wonach beim Versuch des Herausziehens ein Teil des Instrumentes in der Blase und hinteren Harnröhre stecken blieb. Angeschlossene Extraktionsversuche brachten nur ein kleines Stück des Katheters heraus, während der Rest zurückblieb. Am nächsten Tage, als ich den Kranken untersuchte, war in der Harnröhre nichts mehr nachzuweisen; sogleich aber sah man mit dem Cystoskop ein langes rotes Katheterstück, das mit dem Lithotriptor nicht zu entfernen gelang. Ich machte die Sectio alta und entfernte das etwa 12 cm lange Katheterstück. Der Kranke ist genesen.

Seitdem habe ich noch eine Reihe von Fällen derart gesehen, in zweien waren Katheterstücke, in den beiden anderen filiforme Bougies, die auf den Le Fortschen Katheter aufgeschraubt worden waren, abgerissen und in der Blase geblieben. Alle wurden sofort entdeckt und in allen gelang mit Leichtigkeit die Entfernung vermittelst meiner cystoskopischen Zange (siehe diese). Die Zeit der blutigen Eingriffe für Fremdkörper der Blase ist vorüber.

Von Fremdkörpern, die ich noch niemals in der Blase beobachtet habe, erzählt Burckhardt.[2]) Er zeichnet zwei frei in der Blase schwimmende Wachsklumpen bei einem Manne von 63 Jahren. „Sondenurethritis nach Dilatation einer sehr engen und harten gonorrhoischen Striktur. Einlegen von adstringierenden Suppositorien. Bald darauf Störung der Miktion: unterbrochener Strahl, mangelhafte Entleerung. Diagnose mittelst Cystoskop. Zerquetschung der Fremdkörper mit dem Lithotriptor. Injektion heißer Borlösung. Aspiration der erweichten Bröckel. Heilung.“

1) Deutsche Zeitschrift für Chirurgie. Band XX, 1884.

2) Atlas der Cystoskopie 1891.

Besonderes Interesse verdient ein Fall von Nicoladoni.[1]) Er betraf einen jungen Mann von achtzehn Jahren, der sich neun Tage zuvor eine Stecknadel in die Urethra gesteckt hatte, die ihm unter den Fingern entschwand und durch das Cystoskop in der Blase entdeckt wurde. Man sah den metallischen Glanz der Nadel, welche in der rechten vorderen Blasenwand, mit der Spitze gegen die untere Blasenwand gerichtet, steckte und in ihrem freien Teil etwa 2 cm maß. Sie warf einen deutlichen Schatten auf die Blasenwand, der entsprechend einer leichten Krümmung der Nadel einen Bogen aufwies. Entfernung durch den hohen Blasenschnitt. Heilung.

Häufiger, wie erwähnt, sieht man Fremdkörper bei Frauen, bei denen Steeknadeln, Haarnadeln, Katheterstücke, Siegellackklumpen und Seidenligaturen gefunden worden sind.

Seidenligaturen mit und ohne Inkrustierungen habe ich wiederholt in der Blase gefunden und mit der cystyskopischen Zange entfernt. Eine Haarnadel, deren cystoskopisches Bild sich auf Tafel XIII, Figur 37 und 38 befindet, gelang es in meine cystoskopische Schlinge zu fangen und so, ohne die Harnwege zu lädieren, herauszubefördern.

Fremdkörper bilden also eine sehr dankbare Aufgabe für die Cystoskopie sowohl in diagnostischer als auch therapeutischer Hinsicht.

b) Verletzungen und Narben der Blase.

Ein sehr seltenes Bild, das, so weit mir bekannt, erst einmal beschrieben worden ist, sehen wir in den Narben der Blasenwand, die entweder nach ausgeführter Operation oder nach einer abgelaufenen Verletzung durch ein per urethram eingeführtes Instrument zustande kommen. Ich bin der Meinung, daß man die Bilder häufiger zu sehen bekommen würde, wenn man danach suchte; denn die intravesikalen Verletzungen sind nicht so selten, wie sie sein sollten.

Ist die Verletzung eine sehr geringfügige, so sieht man in solchen Fällen die betreffende Stelle der Blase blutig tingiert. Naturgemäß können von diesen Hämorrhagien auch mehrere vorhanden sein. Je älter die Verletzung ist, um so blasser wird der Blutfleck. Oft sieht man auch als Folge eines Traumas ein richtiges Ulcus von meist geringer Größe.

Ganz besonders scheint ungeschicktes Cystoskopieren geeignet, Verletzungen zu machen. Wir sehen nicht gerade selten nach Versuchen des Blasenbeleuchtung ein typisches Ulcus, das man Ulcus cystoscopicum nennen sollte. In verhältnismäßig gesunder Blase ist eine Stelle mit weißlich grauem Belag mit oder ohne anhaftende

1) Wiener medizinische Wochenschrift 1886. No. 7 und 8.

Eiterfetzen zu sehen, sie ist von einem roten Hof umgeben. Hier hat die Cystoskoplampe zu nahe Berührung mit der Blasenschleimhaut gehabt. Diese Brandgeschwüre reinigen sich schnell und heilen dann aus.

Im allgemeinen hat ein traumatisches Ulcus ebenso wie das Ulcus simplex (Fenwick, Le Fur) die gewöhnlichen Charaktere eines Geschwürs und ist nur dadurch von den sonst in der Blase vorkommenden Geschwüren zu unterscheiden, daß die Erkrankung der Umgebung nicht im Verhältnis steht zu einer so intensiven Erkrankung, wie sie Geschwüre der Blase darstellen. Bei den sonst vorkommenden Geschwüren der Blase, besonders also den tuberkulösen oder diphtherischen, sind neben dem in Frage stehenden Geschwür auch andere Teile der Blase affiziert; entweder es besteht gleichzeitig eine Cystitis, oder es finden sich mehrere Ulcera oder die Blasenkapazität ist beträchtlich vermindert. In beiden Fällen pflegt auch das Geschwür von eitrig-fetzigem, blutig tingiertem Belag bedeckt zu sein, während die traumatischen Geschwüre ziemlich rein aussehen. Ihre Umrandung ist scharf und meist regelmäßig, wogegen jene unregelmäßig sind und mit verwischten Grenzen in die Nachbarschaft übergehen.

Ist nun ein solches Geschwür verheilt oder hat sich nach einer Sectio alta die Blasenwunde geschlossen und man beleuchtet die Blase, so wird man bei klarer Füllflüssigkeit die Narbe entdecken, die eine mehr oder weniger große, unregelmäßig begrenzte, weißgraue, sehnenartig glänzende Stelle darbietet. Geht man mit dem Prisma möglichst nahe heran, so kann man beobachten, daß jede Vaskularisation im Gegensatz zu den übrigen Teilen der Blasenwand fehlt; oft ist die Umgebung derselben stärker vaskularisiert als andere Partien der Schleimhaut.

Ein recht gutes Bild eines solchen Falles hat Burckhardt[1]) gezeichnet: Narben der vorderen Blasenwand nach Cystotomie. Aus der hellgelben Umgebung der flachen weißen Narbe heben sich einige feine radiär zu letzterer hinziehende Gefäße ab. Die Cystotomia suprapubica war wegen tuberkulöser Ulcerationen vorgenommen worden. Reaktionslose Heilung der Operationswunde. Der Befund ist drei Monate post operationem aufgenommen.

c) Blasige und cystische Gebilde der Harnblase.

Wer viel cystoskopiert, dem werden gelegentlich Blasen bei der Untersuchung zu Gesicht kommen, die den Unbewanderten überraschen

1) Burckhardt. Atlas der Cystoskopie.

und ihm Schwierigkeiten für die Deutung bieten. Wir haben im ganzen drei Arten von Blasen in der Vesika angetroffen, solche, die ganz wasserhell sind, solche, die ein rotes durchscheinendes Aussehen haben und endlich solche, die wie mit einer gelatineartigen Masse angefüllt erscheinen.

Was die wasserhellen Blasen betrifft, so schließen wir die Luftblasen aus und verweisen hierfür auf das früher Gesagte. Wir erinnern daran, daß sie wechselnde Gestalt haben, ihre Lage verändern, meist an der höchsten Stelle der Blasenschleimhaut sich anlegen und oft einen Reflex des Kohlenbügels der Lampe aufweisen. Sie gleichen Perlen.

Eine gewisse Ähnlichkeit mit diesen bieten nun Blasenbildungen dar, welche ich in mehreren Fällen zu sehen Gelegenheit hatte. Ich berichte über zwei Fälle: Der eine betraf eine Dame in den vierziger Jahren, die über lästigen Harndrang klagte, ohne daß es möglich war, im Harn irgend etwas Pathologisches zu entdecken. Die sorgfältig ausgeführte Cystoskopie wies eine absolut gesund und normal aussehende Schleimhaut auf, bis auf eine Partie am oberen Sphinkterrand, woselbst sich eine halbkugelförmige, ganz durchsichtige helle Blase von der Größe einer halben Bohne befand. Sie saß mit ihrer Halbkugelfläche dem inneren Schließmuskel auf. Ich untersuchte die Kranke nach Verlauf einer Woche von neuem und fand das gleiche Gebilde an gleicher Stelle, auch waren die Beschwerden dieselben geblieben.

Der zweite Fall betrifft einen Mann im Anfang der dreißiger Jahre, der die Symptome einer Irritable Bladder darbot. Er hatte ganz normalen Harn, klagte über Harndrang bei Tage, während er nachts durchschlief, ohne Harn lassen zu müssen. Das Cystoskop ließ eine absolut gesunde Blasenschleimhaut erkennen, nur sah man am Sphinkter links eine halbkugelförmige, mit klarem, durchsichtigem Medium gefüllte Blase von der Größe einer halben Bohne. Am rechten Sphinkterrand saßen zwei kleinere Gebilde von der gleichen Beschaffenheit. Die am linken Sphinkterrand liegende habe ich photographiert, und Tafel II, Figur 5, die vorzüglich gelungen ist, gibt eine deutliche Anschauung des Befundes. Auch in diesem Falle blieb die Blase konstant. Der Kranke wurde noch zweimal in längeren Zwischenräumen untersucht und jedesmal derselbe Befund erhoben, auch blieben die Beschwerden trotz der von uns eingeleiteten antinervösen Therapie bestehen.

Diese Bilder, denen ich mehrfach in ganz gesunden Blasen begegnet bin, sind zu deuten als ein **Herpes mucosae vesicae.** Nach dem Aussehen kann es sich nur um eine Epithelabhebung handeln, in deren Höhle durchsichtige Flüssigkeit transsudiert ist.

Wie bekannt ist die Frage, ob Drüsen in der Blasenschleimhaut vorkommen, noch durchaus strittig. Albarran[1]) hat ranulaartige Bläschen beschrieben, Hey[2]) kommt in einer sehr sorgfältig gefertigten Arbeit zu dem Schluß, es gebe keine Drüsen in der normalen Blase, Aschoff[3]) ist der gegenteiligen Ansicht. Nach dem letzteren handelt es sich um Epithelabschnürungen und Wucherungen sekundärer Gänge aus den primären Epithelsprossen. Sie sind mit mehrschichtigem Zylinderepithel bekleidet und begrenzen ein Lumen, das sich gegen die Schleimhautoberfläche der Blase breit abschließt und mit einem durchsichtigen transsudierten Fluidum gefüllt ist. Er läßt es unentschieden, ob diese Bildungen als pathologisch anzusehen sind.

Es scheint, daß eine von Fenwick gemachte Beobachtung in die gleiche Kategorie zu bringen ist.

Sein Fall betraf einen Kaufmann von 37 Jahren, der leicht trüben und mehrfach auch blutigen Harn entleerte, aber weder Harndrang noch Schmerzen beim Harnen hatte. Man nahm allgemein eine renale Affektion an, und bei der sehr leicht auszuführenden Cystoskopie, die während der Blutperiode ausgeführt wurde, sah man auch Blut aus dem linken Ureter kommen, während die Blase normal erschien, nur daß die Gegend des Orificium etwas faltig aussah. Auf dem Boden der Blase sah man verschiedene ranulaartige Körper, offenbar, wie er sich ausdrückt, Schleimdrüsen, die genau denjenigen glichen, die man an den Lippen zuweilen beobachtet. Bei einer nach vierzehn Tagen vorgenommenen Untersuchung schienen andere Drüsen emporgeschossen zu sein, während die früher beobteten verschwunden waren.

Wir gehen wohl nicht fehl, wenn wir als hierher gehörig die von Viertel-Breslau in dem Veitschen Handbuch der Gynäkologie beschriebenen Blasenbildungen rechnen. Er sagt von ihnen, daß sie besonders am Blasenboden vorkommen und sich in gänzlich normalen Blasen finden. Er rechnet sie deshalb nicht zu den pathologischen Vorkommnissen.

Es scheint, daß diese Blasen sich besonders bei Frauen vorfinden. Ich glaube, daß die vorher in den zwei Fällen von Irritable Bladder beschriebenen Bläschen mit den Viertelschen identisch sind.

Ob die Erscheinungen der reizbaren Blase, die in jenen beiden Fällen vorhanden waren, mit den gefundenen Bläschen in Zusammenhang zu bringen sind, ist noch nicht klar, aber wahrscheinlich, deshalb erscheint der Name Herpes mucosae vesicae angebracht.

1) Tumeurs de la vessie.
2) Über Drüsenpapillen usw. der Harnblase. Tübingen 1894.
3) Virchows Archiv, Bd. 138, Heft 1 und 2. 1894.

Gänzlich verschieden hiervon ist nun ein Befund von Blasenbildung, die Fenwick Vesikulation der Blasenschleimhaut, Kolischer aber treffender „Bullöses Ödem“ genannt hat und dem man verhältnismäßig häufig begegnet. Man sieht an einer oder mehreren Stellen der Blase eine Reihe von traubenartigen Massen, die entweder dicht aneinander liegen oder durch verhältnismäßig glatte Schleimhaut getrennt sind. Ihre Größe wechselt von der einer Erbse bis zu einer Bohne. Ihre Gestalt ist rund oder auch länglich ausgezogen. Sie sind durchscheinend, von gelblich-rotem Schein und mit einer glasig gequollenen, sulzigen, sammetartigen Schleimhaut überzogen. Liegen sie dicht zusammen, so sieht das ganze Gebilde aus wie eine Weintraubenstaude. Die einzelnen Trauben scheinen sich aneinander zu quetschen, genau wie bei einer dicht besetzten, üppig gewachsenen Weinstaude. Die Bilder sind vermöge ihrer Transparenz wundervoll und plastisch und können mit den vorher beschriebenen Blasen niemals verwechselt werden; jene sind wasserhell und klar, diese gelblich-rötlich; in jenen ist die Wand von äußerster Zartheit und Dünnheit, in diesen ist sie dick und ödematös. Die aus einer Sammlung von Frisch, publiziert von Matzenauer[1]) stammende Figur zeigt die Traubenbildung sehr schön.

Fig. 64.
Oedema bullosum.
(Nach Matzenauer.)

Auch Fenwick zitiert einen von Silcock beschriebenen Fall, der nach der etwas kurzen Beschreibung dem zu entsprechen scheint, was wir gesehen haben. Niemals findet man diese Cysten in einer ganz gesunden Blase. Die Schleimhaut ist total oder partiell entzündet. Hervorgerufen werden sie durch Zirkulationsstörungen der Blasenwand, als deren Folge sich die Schleimhaut in Fältchen abhebt, die sich mit einer serös blutigen Flüssigkeit füllen und dadurch zu hügeligen Gestaltungen führen. Demnach ist der Name „Bullöses Ödem“ sehr glücklich gewählt.

Ihr Sitz ist da, wo sich die Beeinträchtigung des Blutkreislaufes am meisten geltend macht, daher in der Mehrzahl der Fälle auf dem Blasenboden oder den seitlichen Wänden. Die Gynäkologen werden sie häufiger beobachten als die Andrologen.

Denn Winter[2]) sagt ganz richtig, daß die parametritischen Exsudate oder Tumoren Hervorwölbungen der benachbarten Blasenwand verursachen, die zunächst von glatter Schleimhaut überzogen sind.

---

1) Zentralblatt für die Krankheiten der Harn- und Sexualorgane Bd. XII.
2) Gynäkologische Diagnostik. 1896.

Sobald aber die Entzündung der Blasenwand sich nähert und zu Zirkulationsstörungen in derselben führt, legt sich die Schleimhaut in Falten, die allmählich zu jenen Bläschen sich umformen.

Doch auch bei Männern habe ich sie mehrfach beobachtet, so besonders bei hoch hinauf ragenden Prostatatumoren. In diesem Falle finden sie sich am Blasenboden. Einmal sah ich sie an der oberen Blasenwand. Die Blasen waren hier voneinander getrennt und von so außerordentlicher Deutlichkeit und Schönheit, daß sie das Erstaunen des Auditoriums erregten. Der Fall gehörte Herrn Professor Eugen Hahn. Es handelte sich um einen prävesikalen Tumor, der sich nachher als ein prävesikaler Abszeß entpuppte. Somit war auch das Auftreten dieses bullösen Ödems an der oberen Blasenwand erklärt.

Die gleichen Bilder sieht man auch in der Nachbarschaft von Blasentumoren, ein Umstand, der nach der gegebenen Erklärung nicht überraschen kann, da ja der Tumor in seiner nächsten Umgebung zu Störungen des Gefäßnetzes disponiert. Man wird dann rings um den Tumor herum einen Kranz solcher Blasen sehen, die sich durch ihre Transparenz deutlich genug von dem soliden Tumor unterscheiden.

Das gilt auch ganz allgemein für eine etwaige Verwechslung dieser Affektion mit Geschwülsten. Es gibt trauben-, himbeer- oder brombeerartige Geschwülste, von denen ich gern zugeben will, daß sie manchmal von einem bullösen Ödem nicht zu differenzieren sind. Das einzige Unterscheidungsmerkmal ist, wie gesagt, ihre Durchleuchtbarkeit, während die Tumormassen mehr solid sind. Wirklich durchscheinend sind von den Geschwülsten fast nur die Zottenpolypen, deren Verwechslung mit dem bullösen Odem ja nicht in Frage kommen kann. Unterstützend für die etwa zweifelhafte Diagnose wird auch die klinische Beobachtung des Patienten sein. Denn das bullöse Ödem an sich ist ganz harmlos; ich habe Fälle gesehen, die auf Jahre hinaus nicht bluteten, während den Tumoren sich wiederholende Blutungen eigen sind.

Außer diesem ziemlich häufig anzutreffenden bullösen Ödem kommen noch zwei Arten von Blasenbildungen in der Vesika vor, das sind Cysten im eigentlichen pathologisch-anatomischen Sinne und die Hydatidenblasen.

Von den eigentlichen Cysten habe ich cystoskopisch nur zwei sichere Fälle beobachtet. Der erste betraf einen Mann in der Mitte der vierziger Jahre mit den Symptomen leichten Harndranges und Blasenkatarrhs. Die Beleuchtung der Blase ließ dementsprechend eine leichte, diffuse Trübung und Schwellung der Schleimhaut erkennen

und zudem an der einen Seitenwand sechs Cysten in kleinen Abständen voneinander sich nicht berührend. Ihre Größe war die einer Bohne, ihre Gestalt rundlich, teilweise oval, und ihre Wand glatt, scheinbar nicht verdickt. Der Inhalt, so weit man das sehen kann, schien limpid gelatineartig zu sein. Diese Cysten bestanden lange Zeit an derselben Stelle, was durch wiederholte Untersuchungen kontrolliert wurde.

Von dem zweiten Fall gebe ich das photographische Bild (Fig. 65) wieder. Man sieht eine große Menge von kleinen hirsekorngroßen schwarzen Punkten, von denen jeder einem leicht opak aussehenden Bläschen entspricht. Klinisch stellte sich der Fall als eine reizbare Blase ohne Cystitis mit normalem Harn dar. Zwischen den Bläschen war die Schleimhaut normal.

Dieser Befund, den ich Etat vésiculé genannt habe, dürfte dem ähnlich sein, den Suarez[1]) als Dégénéreseence polycystique beschrieben hat. Der klinische Unterschied besteht nur darin, daß bei diesem Blasenblutungen auftraten, die bei dem unsrigen fehlten. Cystoskopisch, sagt S., sah man eine große Zahl kleinerer halberbsengroßer glatter Bläschen von halb transparentem Inhalt erfüllt, zum Teil aneinanderliegend wie die Weintrauben an einer Staude, zum Teil durch gesunde Schleimhaut getrennt.

Fig. 65.
Etat vésiculé. (Photogramm.)

Alle diese Fälle betreffen offenbar **Cysten**, die den anderwärts beschriebenen gleichen, nur daß in jenen kein cystoskopischer Befund erhoben wurde. Silcock, Litten, Chiari, Limbeck und andere haben Fälle mitgeteilt, bei denen kleine Cystchen vorhanden waren, von denen Limbeck sagt, sie glichen Kaviarkügelchen, und die Litten mit Fischeiern vergleicht. Von allen diesen Cystenbildungen nimmt man an, daß sie in der Mucosa und Submucosa der Blasenschleimhaut entstanden sind, während Segond noch einen Fall mitteilt, in dem die Cysten extravesikalen Ursprungs waren und bei ihrer Weiterentwicklung die Wand der Blase durchbrochen hatten; die ersteren sind also primäre Cysten der Blase, entstanden, sei es durch zirkumskripte Abschnürung des Epithels der Blasenschleimhaut und

1) Guyons Annalen 1900, Seite 162.

sekundäre cystische Transformation oder durch Adhärenz und Verwachsung benachbarter Blasenschleimhautbezirke. Der Segondsche Fall dagegen ist eigentlich eine extravesikale Geschwulst mit zufälligem Durchbruch in die Blase.

Das leitet uns zu den Hydatidencysten über, die bei der Deutung cystoskopisch sichtbarer Blasenbildungen nicht vergessen werden dürfen.

Mir ist weder cystoskopisch noch sonst ein Fall vorgekommen, in welchem ich diese Diagnose hätte stellen können, doch spricht Albarran in seiner ausgezeichneten Monographie über Blasentumoren von einigen derartigen Beobachtungen. Nachdem er früher zu dieser Kategorie gerechnete Fälle ausgeschaltet hat, weil sie alle subperitoneale Cysten darstellten, zitiert er die beiden übrig bleibenden wahren Fälle von Hydatidencysten der Blase.

In dem Falle von Pize fand man bei der Sektion außer mehreren Hydatideneysten des Abdomen eine solche an der Spitze der Blase und mehrere kleine an der hinteren Fläche der Blasenschleimhaut. Dieselben enthielten Hydatiden.

In dem anderen von Savage mitgeteilten Falle fand man gleichfalls bei der Sektion mehrere abdominelle Cysten; eine lag zwischen Blase und Rektum und hatte intra vitam Harnverhaltung verursacht. Sie brach schließlich in die Blase durch. Zudem war die hintere Blasenhöhle, die gleichzeitig die vordere Wand des Rektum vorstellte, von Cysten ausgefüllt, in welchen glatte Muskulatur nachgewiesen wurde, zum Beweise dessen, daß sich die Cysten unter der Blasenschleimhaut entwickelt hatten und in die Blasenhöhle durchgebrochen waren. Albarran hebt die Seltenheit der Hydatideneysten in der Blase hervor und teilt dann noch zwei eigene Beobachtungen mit, in denen auch die Cysten anfangs in der Nachbarschaft saßen und dann nach der Blase hin sich öffneten.

Einen sehr bemerkenswerten Fall von Echinokokkus, dessen Ausgang nicht sicher aber wahrscheinlich die Niere war und dessen Blasen schließlich in der Harnblase landeten, beschreibt L. Manasse[1]) aus der Posnerschen Poliklinik:

„Von mäßigem Katarrh und den Zeichen einer Trabekelblase abgesehen, stellte sich als markanteste Erscheinung die Veränderung an der rechten Uretermündung heraus, sie war auf nahezu Fingerdicke ausgeweitet und zeigte nur ganz träge langgezogene Kontraktur. Linke Uretermündung erschien normal und arbeitete regelmäßig. Am Blasenboden konnte man deutlich neben Bruchstücken von

1) Zentralblatt der Harn- und Sexualorgane 1898, Seite 597.

Hydatidencysten wohlerhaltene Blasen sehen. Der Durchtritt von Echinokokken durch die Ureternündung wurde nicht gesehen."

„Die rechte Ureternündung war bis auf das Vierfache der Norm ausgedehnt und zeigte langgezogene Kontraktionen, die Größe ließ einen Rückschluß auf die Größe der durchtretenden Blasen zu, und die pathologisch veränderte Funktion deutete auf die Schwierigkeit, mit der das innerhalb des Ureters befindliche Hindernis überwunden wurde. — Nachdem den Hydatiden ein Abfluß an andrer Stelle geschaffen war, kehrte die Größe und bis zu einem gewissen Grade auch die Funktion des Ureters zur Norm zurück."

Liegen auch weitere cystoskopische Befunde dieses Leidens bisher nicht vor, so beweisen doch die mitgeteilten Beobachtungen, daß Hydatidencysten in der Blase vorkommen, weshalb man sie bei der Deutung von in der Vesica aufgefundenen cystischen Gebilden mit in Rechnung ziehen muß.

d) Leukoplakia vesicae.

Vor längerer Zeit wurde von Brick [1]) in Wien ein cystoskopisches Bild beschrieben, das beschäftigte Cystoskopiker sicherlich schon mehrfach gesehen, aber wohl nicht sonderlich beachtet haben. Er fand in der Gegend des Blasenbodens unbewegliche Flecken von heller weißer Farbe, die allmählich weiter um sich griffen. Ähnliche Bilder haben Dittel und Antal beschrieben. Dittel [2]) berichtet von einem Fall mit den Erscheinungen der Cystitis und Pyelitis, in welchem er an vielen Stellen der Schleimhaut unbewegliche, unregelmäßige, nicht prominierende mattweiße Flecken vom Umfange eines Fingernagels, einige etwas größer, einige kleiner sah. Er hielt diese Flecken für Narben. Die Sektion des an einer interkurrenten Krankheit gestorbenen Patienten erwies aber, daß jene weißen Plaques dicke Schichten verhornten Epithels sind, ähnlich wie sie nach lange bestehenden chronischen Urethritiden bei strikturierten Harnröhren sich auf der Schleimhaut ablagern (Psoriasis mucosae urethrae).

Auch Antal [3]) bemerkt, „daß der Entzündungsprozeß in Form von Flecken und Inseln auftritt und daß sich dieser meist auf die Blasenmündung und den Blasengrund erstreckt". Er bezeichnet die Plaques als „gelblich glänzende, mit blaßblau verwaschenen Rändern versehene Inseln, welche das Bild der Schleimhautxerose bilden".

Nach der Veröffentlichung von Brick sah auch ich einen hierher-

1) Wiener medizinische Presse 1896, No. 36, 37.
2) Wiener klinische Wochenschrift 1895.
3) Sein Lehrbuch. 1888.

gehörigen Fall, der Herrn Kollegen Lohnstein angehört und dessen Güte ich die von ihm aufgenommene Photographie verdanke (siehe Taf. VII, Fig. 20) Man sieht hier mit Deutlichkeit eine ganze Menge von unregelmäßig begrenzten, etwa 2 cm im Durchmesser betragenden runden weiß glänzenden Flecken, deren Ränder nicht glatt erscheinen und die durch Partien verhältnismäßig normaler Schleimhaut voneinander getrennt sind. Sie befanden sich am Blasenboden und an der vorderen oberen Blasenwand und zeichneten sich durch ihre Beständigkeit aus, indem sie bei mehrfacher cystoskopischer Untersuchung immer wieder gefunden wurden. Verschiedene therapeutische Versuche, sie zum Schwinden zu bringen, verliefen resultatlos.

Diese Leukoplakie, die also in einer Überschichtung des Epithels und Trübung desselben, bedingt durch Ablagerung von Keratohyalin, welch letzteres die grauweiße Verfärbung hervorruft, besteht, ist bemerkenswert, weil aus Analogie von anderen Körperstellen, wo sie vorkommen, die Gefahr, daß sie zu Ausgangspunkten von Karzinom werden, nicht ohne weiteres von der Hand zu weisen ist. Man kennt solche Plaques an der Mund- und Zungenschleimhaut unter dem Namen der Leukoplakia buccalis bei Syphilitikern und bei starken Rauchern. Sie sind an der Conjunctiva beschrieben von Leber, an der Nasenschleimhaut und im Larynx von Virchow (Pachydermia laryngis) und an der Vaginal- und Uterusschleimhaut von Zeller. An der Blase hat sie schon Rokitansky als Epidermiswucherung bezeichnet, und vor einigen Jahren hat sich Hallé (Paris) in einer Arbeit, betitelt: Leukoplasies et cancroides dans l'appareil urinaire[1]), eingehend mit ihr beschäftigt.

Cystoskopisch wichtig ist die Möglichkeit, diese Affektion diagnotisch von anderen zu unterscheiden. Brick führt aus, daß man sie mit Schleimflocken, mit Narbenulzeration und Neubildungen verwechseln könnte.

Die Stabilität der Flecken, ihr dichtes, festes Gefüge sind die Unterscheidungsmerkmale gegen die lockergeballten Schleimflocken, die sich an der Blasenschleimhaut ablagern.

Die Plaques von Ulzerationen zu unterscheiden, dürfte nicht sehr schwer sein, da der Geschwürsrand immer von einer hellroten Zone umgeben ist, die den Plaques fehlt.

Schwer dagegen ist die sichere Unterscheidung gegenüber Narben- und Neubildungen; was die Narben betrifft, so lerne man aus dem oben mitgeteilten Fall von Dittel. Die papilläre Form der Leukoplakie ist manchmal im cystoskopischen Bilde über-

1) Guyons Annalen 1896.

haupt nicht von Tumoren zu differenzieren. Hier rät Brick mit den wiederholten cystoskopischen Untersuchungen Prüfungen des Sediments zu verbinden. Wenn man immer wieder eine große Menge von Schuppen findet, die sich unter dem Mikroskop als Epithelialgebilde darstellen, deren Kern nicht deutlich erscheint und die sich nicht mehr färben, Umstände, die für die Verhornung der Epithelien charakteristisch sind, dann sind dies unterstützende Momente für die Diagnose der Leukoplakie.

e) Lues der Blase.

Der erste, der die **Lues** im Zusammenhang mit der Cystoskopie erwähnt, ist Fenwick. Er sagt, daß er selbst keine Erfahrungen darüber gemacht habe, aber daß man nicht die Möglichkeit des Auftretens der Lues an der Blasenschleimhaut übersehen möchte.

Er berichtet dann über einen Fall aus den „Post mortem records des London Hospital“ von 1879, der dem Cystoskopiker zu denken gibt. Ein 23jähriger junger Mann wurde wegen einer Stichwunde ins London Hospital aufgenommen, der er erlag. Die Sektion beschreibt außer den gefundenen Verletzungen einen harten Schanker am Penis, Adenitis der Inguinal- und Lumbaldrüsen, auf der Schleimhaut der Blase wurden erhabene Fleeken gefunden, die Kondylomata ähnlich sahen.

Mac Gowan[1]) hat einen Fall von Lues der Blase cystoskopiert: Rechte Uretermündung ist ein verlängerter und erweiterter Spalt, aus dem eiterflockenhaltiger Harn entleert wird. Trabekelblase, hinter dem rechten Ureter eine Gruppe ringförmig angeordneter Ulzerationen. An diesen haften sehmierige Fetzen, die sich beim Einspritzen von Flüssigkeit wie Wasserpflanzen im bewegten Wasser bewegen. Erhebungen am Blasenhals.

Dann beschreibt Margulies[2]) (Odessa) drei Fälle von Syphilis der Blase; bei dem ersten bestanden Tumoren, bei dem zweiten Gummata und bei dem dritten die üblichen Manifestationen einer Cystitis. Er sah cystoskopisch im ersten Fall drei bohnengroße Tumoren, die nah aneinander lagen und blätterteigartige Auflagerungen hatten. Nach Beendigung einer antiluetischen Kur sind die Tumoren verschwunden. Er deutet dieselbe als **Gummata vesicae.**

Im zweiten Falle sah er auf dem Blasenboden ein Geschwür mit zackigen Rändern, gräulichem Grund, das von einem roten Hof umgeben war. Nach Durchführung der antisyphilitischen Kur war an Stelle des Geschwürs eine kleine Narbe sichtbar.

1) Journal of cutan. and genit. ur. diseases 1901. VII.

2) Guyons Annalen 1902.

Der dritte Fall konnte wegen der geringen Blasenkapazität nicht cystoskopiert werden. Durch die Inunktionskur und innerliche Dosen von Jodkali Heilung der Cystitis. Die nun vorgenommene cystoskopische Untersuchung ergab, abgesehen von den Trabekeln, nichts Abnormes.

Nach diesen Befunden dürfte es wünschenswert sein, künftighin mehr auf die Möglichkeit luetischer Blasenaffektionen zu achten.

f) Parasiten in der Blase.

Daß Blutungen der Blase zuweilen auf daselbst wohnende **Parasiten** zurückzuführen sind, ist bekannt. In letzterer Zeit sind mehrere solcher Fälle mitgeteilt worden. Unsere cystoskopischen Kenntnisse über diese Affektion sind noch außerordentlich gering.

Die meisten Erfahrungen hierüber scheint Fenwick[1]) zu haben. Er gibt an, daß sich in den Anfangsstadien die durch Anwesenheit von Parasiten entstandenen Bilder der Blasenschleimhaut von denen der Cystitis kaum unterscheiden lassen. Die Schleimhaut ist stellenweise geschwollen, undeutlich verwaschen, mit zahlreichen, oft punktförmigen Blutextravasaten versehen. In späteren Stadien sieht man zirkumskripte Gewächse, von der Natur einer entzündlichen Neubildung, von verschiedenen Teilen der Blasenwand ausgehen. Diese Neubildungen können später, wie er glaubt, durch den von den Parasiten erzeugten Reiz zu Epitheliomen ausarten. Es werden einige Fälle mitgeteilt, so der von Harrison[2]), in welchem bei der Sektion in der Blasenwand zahlreiche kleine Tumoren gefunden wurden, welche mit Eiern von **Bilharzia haematobia** gefüllt waren.

Fred. S. Eve[3]) hatte einen Fall, in welchem ein fleckiger pilzartiger Tumor vom Boden der Blase entsprang. Er erwies sich als eine entzündliche Neubildung, an deren Oberfläche zahlreiche Bilharziaeier saßen.

Diese Fälle waren aber nicht mit dem Cystoskop angesehen worden. Fenwick verfügt aber über zwei eigene Fälle von Bilharzia der Blase, welche er cystoskopiert hat. Der eine Patient, der seit fünf Jahren an Hämaturien litt, entleerte mit seinem Harn eine große Zahl von Bilharziaeiern.

Der Boden der Blase war in seiner ganzen Ausdehnung geschwollen und mit fleckigen Hämorrhagien besetzt, der zweite

1) Op. cit.
2) Fenwicks Cystoskopie et Path. Trans. vol. XXXVIII. 1887.
3) Ibidem. vol. XXXIX. 1888.

Fall von „Cap-Hämaturie“, die seit Jahren bestand, ging während der Beobachtung im Anschluß an eine sehr heftige Blutung zugrunde. Man sah die Blase angefüllt mit knotigen Epitheliommassen, die von den Seitenwänden der Blase ausgingen, während der Boden frei geblieben war. In den Tumormassen fand Fenwick keine Parasitencier; solche waren aber vorher von „kompetenten Beobachtern“ als vorhanden festgestellt worden.

Eine sehr bemerkenswerte hierher gehörige Mitteilung hat v. Frisch[1]) gemacht. Er wurde von einer 64jährigen Frau mit den Erscheinungen einer heftigen akuten Cystitis konsultiert: Harndrang, Schmerz, trüber Harn. Derselbe enthält zahlreiche hanfkorngroße rundliche weiße körnige Gebilde. Cystoskopie: Auch nach der Ausspülung sind in der Blase noch die eigentümlichen körnigen Gebilde vorhanden. Schleimhaut in ganzer Ausdehnung fleckig gerötet, hie und da haften an lebhaft gerötеten Inseln hanfkorngroße weißliche Massen, welche nicht den Eindruck der bekannten eitrigen Beläge geschwüriger Flächen machen, sondern sich durch ihre Form sowie durch ihre blendende Weiße davon charakteristisch unterscheiden. Figur 66 zeigt das Bild der rechten Ureterмündung, in deren Umgebung drei der weißen körnigen Gebilde haften. Diese bestehen aus Pilzmycelien, nach Untersuchungen Paltaufs von Soor. „Besserung der Affektion durch Argentumwasehungen. Der beschriebene Fall stellt einen vollkommen neuen Befund als **Soorerkrankung der Blase** dar.“

Fig. 66.
Soorerkrankung der Blase nach v. Frisch.

Schließlich will ich noch anführen, daß ich einen Fall von Chylurie hervorgerufen durch **Strongylus gigas** im linken Nierenbecken cystoskopiert habe, in dem sich die weißen Chylusmassen auf dem Boden der Blase lagerten, man sah dieselben von Zeit zu Zeit aus dem linken Ureter austreten, sonst war kein besonderer Befund zu erheben.

Diese Beobachtungen mahnen uns, bei cystoskopischen Untersuchungen der genannten Affektionen nicht zu vergessen.

1) Sitzung der k. k. Gesellschaft zu Wien am 11. Dezember 1896.

g) Ureter-Affektionen.

Nur in sehr wenigen Fällen vermag man den Ureterenwülsten und -mündungen im cystoskopischen Bilde anzusehen, daß eine Abweichung von der Norm vorliegt. Man muß berücksichtigen, daß normalerweise sehr große Differenzen im Aussehen der Wülste und der Mündungen der Harnleiter existieren.

Bald ist der Wulst wie ein förmlicher von rechts nach links und meist auch leicht nach oben ziehender Balken gestaltet, hinter welchem die Blasenwand steil abfällt, bald hat er mehr die Form eines spitzen Kegels, dessen Basis median-, dessen Spitze lateralwärts liegt; in anderen Fällen sieht man nur ein feines Fältchen, welches die Uretereinpflanzung in die Blasenwand markiert, in noch anderen Fällen fehlt jede Andeutung davon.

Die Mündungen selbst sind bald kleine Löcher von der Größe eines Stecknadelknopfes bis zu der einer Erbse, rund oder oval oder klappenförmig, bald sieht man nur einen kleinen Querstrich andeuten, wo die Harnleiter münden.

Ebenso ist die Art, wie sich die Gestalt der Wülste und der Mündungen bei der Kontraktion des Harnleiters ändert, verschieden. Bald scheint sich der Wulst nach hinten zurückzuziehen, während die Flüssigkeit ausspritzt, bald macht er eine Ausbuchtung nach vorn; die Mündung erweitert sich quallenartig, oder der Schlitz wird zum Loch oder umgekehrt das runde Löchelchen zum Schlitz.

Diese innerhalb der Grenzen des Normalen liegenden Verschiedenheiten müssen gekannt sein, um wirklich pathologische Erscheinungen deuten zu können. Von den an den Ureterenmündungen wahrzunehmenden Veränderungen wird später bei den Nierenaffektionen noch die Rede sein, hier sei nur ganz kurz auf drei Dinge hingewiesen, die ich an den Ureteren beobachtet habe: einmal das Leergehen des Ureters bei der Kontraktion, dann Verstopfung des Ureters durch einen Stein und endlich einen aus dem Ureter herauswachsenden Tumor.

Unter **Leergehen des Ureters** — ein Ausdruck, der in treffender Weise zuerst von Viertel[1]) gebraucht worden ist — verstehen wir eine Kontraktion des Ureterwulstes, ohne daß Harn aus dem Harnleiter herauskommt. Viertel sah dieses Phänomen bei Verstopfung des Ureters, Winter[2]) in einem Falle von Ureterfistel, ich selbst in einem Falle gleicher Art.

Winter macht darauf aufmerksam, daß die Beobachtung dieses Phänomens bei nachgewiesener Ureterfistel zur Entscheidung der

1) Veitsches Handbuch der Gynäkologie. Bd. II.
2) Zeitschrift für Geburtshilfe und Gynäkologie. Bd. XXXVI.

Frage dienen könne, ob es sich um eine vollständige Kontinuitätstrennung der Ureterwand oder nur um eine seitliche Fistelöffnung handele, indem bei vollständiger Durchtrennung die Ureterkontraktion überhaupt fehlt, da die peristaltische Bewegung sich nicht bis zur Blase fortsetzen kann, während bei seitlicher Öffnung der Ureter eine „leere Kontraktion" zeigen wird. Hier ist allerdings zu bedenken, daß manchmal das Ausspritzen des Harns so gering ist, daß es übersehen werden kann. Ich sah wiederholt nichts weiter als eine durch Vorbeiziehen von feinsten Bröckelchen erkenntliche Bewegung in der Füllflüssigkeit der Blase. Man muß also sehr genau und sehr lange zusehen, ehe man sagen darf, daß der Ureter leer gehe.

Daß ein Stein im Ureteranteil der Blase sitzt, konnte ich in einem Falle zwar nicht mit Bestimmtheit sehen, wohl aber aus dem cystoskopischen Bilde vermuten. Die Krankengeschichte — heftiger, anhaltender, in Zwischenräumen sich verstärkender Schmerz in der Gegend, in welcher der untere Ureter verläuft — legte den Gedanken an einen Ureterstein nahe. Bei Beleuchtung der Blase sah man an der verdächtigen Seite eine länglich wurstartige Vorwölbung des Ureterwulstes. Der nicht lange nachher erfolgte Abgang eines Steines mit Nachlaß der Beschwerden bewies die Richtigkeit der Annahme. Mit Hilfe des Ureterkatheterismus sind wir jetzt öfter in der Lage, Steineinklemmungen zu verifizieren.

Ein eigentümlich schönes Bild sah ich dann in einem Fall bei einer Dame mit atypischen Blasenbeschwerden, die allen therapeutischen Versuchen trotzten. Der linke Ureterwulst war hier aufgebläht, die Öffnung des Ureters selbst war nicht direkt zu sehen. An der unteren Fläche des Wulstes saß ein Gebilde, etwa wie eine Blutblase aussehend, durch das Licht in tiefem Rot erstrahlend. Die Ureteröffnung war hier nicht beleuchtet, sondern durchleuchtet, wie man es manchmal auch sieht, wenn dieselbe sehr nahe dem Sphinkter gelegen ist. Der Befund jenes Falles war konstant; denn einige Monate nachher wurde dasselbe Bild gesehen. Leider ist mir der Fall nachher aus den Augen gekommen. Es ist mir nicht zweifelhaft, daß es sich um einen vom Ureter ausgehenden und diesen teilweise vorstülpenden Prolapsus mucosae ureteris gehandelt hat. Wir kommen noch auf Fälle dieser Art zurück.

SIEBENTER ABSCHNITT.

Der Ureterenkatheterismus.

a) Geschichte und Instrumentarium des Harnleiterkatheterismus. Vorgängige Operationen. Versuche auf cystoskopischem Wege bei der Frau, dann beim Mann. Brenner, Poirier, Brown. Nitzes Instrument, Fehler desselben. Caspers Uretercystoskop, altes und neuestes Modell, ein- und doppelläufig. Uretercystoskop für Kinder. Albarrans Uretercystoskop.
Versuche den Ureterkatheterismus durch andere Apparate zu ersetzen. Rose Neumann. Segregatoren von Luys und Cathelin.

b) Technik des Harnleiterkatheterismus. Änderung der Krümmung des Ureterkatheters. Der Harnabfluß durch den Ureterkatheter. Vorschieben des Katheters bis zum Nierenbecken.

c) Die Gefahrlosigkeit des Harnleiterkatheterismus: Blutung, Verletzung, Reizung. Infektion sind nicht zu besorgen.

d) Die Ergebnisse des Harnleiterkatheterismus in normalen Fällen. Die Harnmenge. Das spezifische Gewicht. Leukocyten, Erythrocyten, Epithelien. Zylinder, Mikroorganismen, Albumen.

Den gewaltigen Aufschwung, den die Nierenchirurgie in dem letzten Jahrzehnt genommen hat, verdankt sie nicht zum mindesten der Cystoskopie. Ihr Siegeslauf wäre gehemmt worden, hätte ihr nicht die Cystoskopie hilfreich zur Seite gestanden. Diese liefert wertvolle diagnostische Aufschlüsse, die auf andere Weise nicht zu erhalten sind und die wir eingehend zu erörtern haben werden. Eng verbunden aber mit dieser Materie ist der Harnleiterkatheterismus, der in brauchbarer Weise erst durch die Cystoskopie möglich geworden ist. Er tritt ergänzend bei der Diagnostik derjenigen Fälle ein, in denen die einfache Beleuchtung der Blase nicht ausreicht. Es ist deshalb nötig, zunächst den Katheterismus der Ureteren kennen und verstehen zu lernen, ehe wir an die Erörterung der Diagnostik der Nierenaffektionen gehen.

a) Die Geschichte und das Instrumentarium des Harnleiterkatheterismus.

Von der Wichtigkeit der Aufgabe überzeugt, ist man seit langem bestrebt gewesen, die Harnleiter zu katheterisieren oder an Stelle dessen ein Verfahren zu setzen, das zum gleichen Ziele führt, nämlich den Urin jeder Niere gesondert aufzufangen. Seit Tuchmann, welcher der erste war, der die Abklemmung des Harnleiters erfolgreich ausgeführt, und seit G. Simon, der zuerst die Ureteren beim Weibe katheterisiert hat, haben die Arbeiten und Bemühungen nach dieser Richtung hin nicht geruht. Eine Reihe von Forschern glaubten, Operationen voraussehieken zu müssen, um die Ureteren katheterisieren zu können (Harrison, Guyon, Albarran, Bozemann, Emmet, Hegar, Sänger), andere waren bemüht den einen Harnleiter auf irgend eine Weise für eine gewisse Zeit zu versehließen oder abzuklemmen (Tuchmann, Ebermann, Weir, Sands, Silbermann, Polk, P. Müller), Fenwick versuehte den Harn direkt aus der einen Niere zu aspirieren, Pawlick zeigte, daß man beim Weibe unter Leitung des Auges mit eystoskopisehen Vorrichtungen ohne weiteres den Harnleiterkatheterismus ausführen könne.

Was zunäehst die Operationen betrifft, so wurden die Ureteren katheterisiert naeh ausgeführter Seetio alta von Harrison,[1]) Iversen,[2]) Guyon[3]) und Albarran.[4]) Aueh maehte Harrison[5]) den Vorsehlag, beim Manne den Perinealsehnitt vorauszusehieken, um dann den Katheterismus vornehmen zu können. Bozemann[6]) und Emmet[7]) rieten zur Colpoeystotomie: naeh Spaltung des Septum vesico-vaginale könne die Blasensehleimhaut vorgezogen, umgestülpt und dann die Ureteren leieht katheterisiert werden. Hegar[8]) und Sänger[9]) endlieh empfahlen beim Weibe die Umsteehung und zeitweilige Ligatur des Ureters, letzterer besonders gestützt auf Leiehenversuehe, die Warkalla[10]) angestellt hatte.

Sehen wir von diesen mehr oder weniger eingreifenden Operationen ab, die für den gedachten Zweek doeh nur dann eine Bereehtigung

---

1) Versueh an der Leiehe. Laneet 2. Februar 1884.

2) Zentralblatt für Chirurgie 1888.

3) Société de biologie 4 juillet 1891. Annales des maladies génito-urinaires 1891, S. 744.

4) Ibidem.

5) Zitiert naeh Müller, Deutsche med. Wochensehrift 1887, No. 31.

6) Virchow-Hirsch 1888, S. 312.

7) Zitiert nach Müller, Deutsche med. Wochensehrift 1887, No. 31.

8) Archiv für Gynäkologie 1886.

9) Ibidem, Bd. 28.

10) Ibidem, Bd. 29.

hätten, wenn es mildere Methoden nicht gäbe, und wenden uns zu den Verschließungsversuchen, so finden wir Tuchmann[1]) als den ersten, der bemüht war, die Abklemmung des Harnleiters durch ein in die Blase einzuführendes lithotriptorähnliches Instrument zu erreichen. Ihm folgten Ebermann,[2]) Weir,[3]) Sands,[4]) Silbermann,[5]) Polk[6]) und P. Müller.[7])

Ebermann konstruierte eine Harnleiterklemme, deren eine Branche in die Blase, deren andere in das Rektum eingeführt wird, der Ureter soll an seinem untersten Rande abgeklemmt werden.

Weir und Sands wollten vom Mastdarm aus komprimieren, der erstere mit einem Mastdarmhebel, der letztere durch Digitalkompression.

Silbermanns Instrument stellte einen mit einem Ballon versehenen Katheter dar, aus dem nach Einführung in die Blase der Ballon austreten und mit Quecksilber gefüllt werden kann, so daß er den einen Ureter verschließt.

Polk sodann komprimiert die Ureteren beim Manne und beim Weibe zwischen einem in die Blase eingeführten Katheter und dem gleichzeitig in den Mastdarm gebrachten Finger.

Endlich hat Müller ein auf genaue anatomische Studien beruhendes Verfahren der Kompression vom Rektum aus vermittels einer Art Ballon angegeben.

Allen diesen Verfahren nun, so sinnreich sie auch erdacht sind, fehlt eines: es ist die Sicherheit, daß wir wirklich den Ureter ganz verschlossen haben. Ich glaube, am nächsten kommt Silbermann dem Ziele. Doch bleibt, alle seine Mitteilungen als korrekt zugegeben, der Einwand unwiderlegt, daß möglicherweise der Ureter zum Teil, aber nicht ganz verschlossen war. Das ist auch der Grund, daß alle diese Forscher keine Nachahmer für ihre Methode gefunden haben.

Ebenso steht es mit dem Fenwickschen[8]) Vorschlag, dem zufolge in die entleerte Blase ein Katheter mit seitlichem Auge derart eingeführt wird, daß dieses auf die Uretermündung zu liegen kommt.

1) Wiener med. Wochenschrift 1874, No. 31 und 32. — Deutsche Zeitschrift für Chirurgie 1876, S. 560.

2) Zitiert nach P. Müller, Deutsche med. Wochenschrift 1887, No. 31.

3) Ibidem.

4) Ibidem.

5) Berliner klin. Wochenschrift 1883, No. 34.

6) New York med. Journal 1883.

7) Deutsche med. Wochenschrift 1887, No. 31.

8) E. Hurry Fenwick, Suction of the male ureters. Lancet 1886. 18. September.

Dann soll man durch Ansaugen vermittelst eines Ballons Harn aus der einen Niere aspirieren können.

Gehen wir nun zum Katheterismus der Ureteren über, so hätten wir zunächst Gustav Simon [1]) auszuschließen, dem er unter Leitung des Fingers beim Weibe fünfzehnmal gelang, weil er für sein Verfahren die Harnröhre zuvor in der Narkose dilatieren mußte, also eigentlich eine vorbereitende Operation notwendig war.[2])

Auch Pawlick [3]) sehlug anfangs die Dilatation der weibliehen Harnröhre vor, um die Ureteren katheterisieren zu können, und wiederholte sogar noch 1894 auf dem Kongreß in Rom diesen Vorschlag, erwähnte aber gleichzeitig, daß ihm auch ohne Erweiterung der Urethra mit dem Cystoskop der Katheterismus gelungen sei.[4])

In ähnlieher Weise haben dann mit Hilfe cystoskopiseher Vorrichtungen David Newman,[5]) Hirst,[6]) Hamill,[7]) Howard Kelly [8]) und Goldschmidt [9]) beim Weibe reussiert.

Waren auch die Erfolge mit Freuden zu begrüßen, so konnte das Problem immer noch nicht als gelöst angesehen werden, denn einmal darf die Anwendbarkeit der Methode nicht auf weibliehe Patienten beschränkt werden, dann aber muß sie so sicher und einfach sein, daß sie nicht Kunstgriff einzelner bleibt, sondern von vielen gehandhabt werden kann, die Übung in derartigen Untersuchungen haben. Das ist aber bei keiner der genannten Methoden der Fall, wie einzelne dieser Autoren selbst zugeben. Daher darf es nicht wundernehmen, daß sich auch keine eingebürgert hat.

Endlich nun folgen die Forscher, die um die Uretersondierung auch beim Manne bemüht waren. Es sind dies der Zeitfolge nach Boisseau du Rocher,[10]) Brenner,[11]) Poirier,[12]) James Brown [13]) und Nitze.[14])

---

1) Volkmanns Sammlung klinischer Vorträge 1875, No. 88.

2) Es ist bezeichnend für die Unsicherheit der Methode, daß Winckel angibt, er habe trotz großer Ausdauer die Ureteren nach Simon nicht zu sondieren vermocht. Schmidts Jahrbücher 1882, Bd. 196.

3) Archiv für klin. Chirurgie 1888, Bd. 33.

4) Zentralblatt für die gesamte Medizin 1894, No. 18, S. 418.

5) The Glasgow med. Journal 1883, S. 131. Newman bemängelt selbst sein Verfahren und hält es nicht für sicher genug.

6) Society of obstetrics in Philadelphia. New York med. Journ., Dez. 1887.

7) Ibidem, siehe auch Guyons Annalen 1888, S. 134.

8) Amer. journal of obstetrics, Januar 1894.

9) Therapeutische Monatshefte 1889, Oktober.

10) Krankheiten der Harnblase. Von Paul Güterbock. 1890, S. 282.

11) Katalog vom Instrumentenmacher Leiter, Wien 1887, S. 8.

12) Annales des maladies des organes génito-urinaires 1889, S. 625.

13) Bulletin of the Johns Hopkins Hospital, Baltimore, September 1893.

14) Diagnostisches Lexikon, Wien 1894, Bd. 4, S. 191.

Brenners, Boisseaus und Browns Instrumente gleichen einander; es sind Cystoskope, in deren geraden Teil ohne jedes Prisma ein optischer vergrößernder Apparat und daneben ein Kanal für die Uretersonde eingearbeitet ist. Die Konstruktion des Brennerschen Cystoskopes ist aus der nebenstehenden Zeichnung (siehe Fig. 67) ersichtlich: der Kanal für die Uretersonde liegt an der dem Sehnabel abgekehrten Seite.

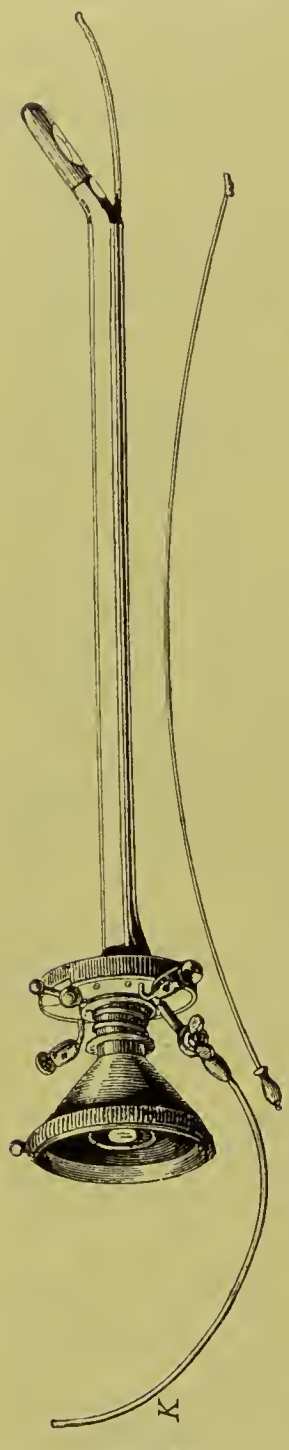

Fig. 67.
Das Brennersche Ureteren-cystoskop.

Während aber Brenner angibt, daß ihm der Katheterismus damit beim Manne nicht gelungen sei, will Poirier mehrfach Erfolg gehabt haben.

Es ist nun allerdings von Ärzten, die Poiriers Tätigkeit mit angesehen haben, behauptet worden, daß seine Angaben niemals in die Wirklichkeit übertragen worden sind. Richtig ist, daß kein Fall in der Literatur bekannt gegeben ist, in welchem er den Katheterismus erfolgreich ausgeführt hat. Wir glauben aber dennoch der Gerechtigkeit zu entsprechen, wenn wir hier seine Ausführungen wörtlich wiedergeben:

Note de M. P. Poirier, présentée par M. Sappey. Abdruck aus Comptes rendus de l'Académie des Sciences. Séance du 2 septembre 1889.

„La condition essentielle du succès, dans les opérations que la chirurgie moderne entreprend et réussit sur les reins, est que le rein opposé soit réellement sain. Il est donc de toute nécessité, avant de procéder à l'ablation d'un rein malade, de s'assurer de l'état et du fonctionnement du rein opposé. Malheureusement cette recherche est des plus difficiles: les renseignements fournis par l'exploration et l'étude des signes physiques restent toujours insuffisants; de toute néeessité, il y faut joindre l'examen de la fonction par l'analyse du liquide sécrété.

„Une analyse bien faite de l'urine provenant des deux reins peut être de quelque utilité; la diminution prononcée et permanente de la sécrétion urinaire, ou encore la diminution de l'urée et des matériaux, désassimilation permettront parfois de soupçonner la bilatéralité des lésions. Cependant toute conclusion ferme est défendue, et le chirurgien marche toujours un peu à l'aventure.

„Un seul moyen se présente: recueillir et analyser

séparément les produits de sécrétion de chaque rein. Depuis tantôt quinze ans, bien des tentatives ont été faites dans ce sens; plusieurs procédés ont été inventés, essayés et abandonnés: un seul a donné quelques résultats, le cathétérisme d'un uretère. Cette opération, qui consiste à introduire à travers l'urèthre et la vessie une sonde dans un uretère, pour recueillir isolément l'urine du rein correspondant, est une manœuvre des plus délicates, qui ne se peut faire (quoi qu'on ait dit) que par tâtonnement; elle n'a guère réussi qu'entre les mains de son auteur (Pawlick), et j'affirme, après l'avoir essayée et réussie au cours de deux ans de recherches sur plus de deux cents cadavres et bon nombre de vivants, qu'elle ne pourra jamais, à cause de ses difficultés, entrer dans la pratique. **Encore faut-il ajouter qu'elle n'a pu être appliquée que sur la femme,** dont l'uretère est plus accessible, grâce à la faible longueur de l'urèthre.

„Or, ce cathétérisme, si désirable, si plein d'enseignements, indispensable, peut être fait par chacun, et avec la plus grande facilité, si l'on vient à éclairer l'intérieur de la vessie à l'aide d'un cystoscope. L'instrument de Désormeaux, perfectionné par l'addition d'une lampe à incandescence à l'extrémité de la sonde et l'adjonction d'un appareil optique, est, à l'heure actuelle, d'un maniement facile et d'une indiscutable utilité.

„Dans mes premières expériences, faites sur les cadavres, je me suis servi du cystoscope de Nitze, construit par Leiter; plus tard, j'ai employé le cystoscope de Boisseau du Rocher, qui éclaire un champ plus vaste; **toujours j'ai réussi, en quelques minutes, aussi bien sur l'homme que sur la femme, à introduire facilement dans les uretères les sondes** que j'ai fait construire à cet effet par M. Aubry. Les difficultés que le cystoscope rencontre dans le cas de tumeur de la vessie n'existent plus lorsqu'on l'applique au cathétérisme des uretères. L'opération est des plus faciles: avec un tant soit peu d'habitude, l'opérateur trouve vite l'embouchure de l'uretère, et la petite sonde, conduite par un canal particulier inclus dans le cystoscope, pénètre facilement le conduit.

„Deux fois j'ai fait la même opération sur le vivant: la première fois, le 2 août 1889, à l'hôpital Tenon, dans le service de M. Blum; la seconde fois à Beaujon, dans le service où je remplace le professeur Duplay: dans ces deux cas, la manœuvre fut des plus faciles et quelques-uns des assistants la répétèrent après moi.

„Je pense que désormais la Chirurgie est en possession du moyen facile et pratique qu'elle réclamait depuis longtemps pour la dissociation des sécrétions de chaque rein. Et je ne crois pas que les applications du procédé se bornent là: étant donné qu'il est désormais facile de

conduire un instrument dans l'uretère, je pense que l'exploration de ce conduit dans toute sa longueur jusqu'au bassinet, la modification de sa muqueuse par des injections, la dilatation de sa partie intra-vésicale (la plus étroite), pour donner passage à un calcul et rétablir la perméabilité du conduit, rentrent maintenant dans le domaine des choses possibles. J'ai fait, sur ces différents points, quelques expériences cadavériques: les résultats obtenus me permettent de bien augurer de leur application au vivant."

Ich habe diese Art Instrumente, mit denen man also geradeaus sieht, erprobt und sie unzweckmäßig für den Ureterkatheterismus beim Manne gefunden. Man muß den äußeren Teil des Instrumentes sehr hoch heben, um die Ureteröffnung zu Gesicht zu bekommen, oft gelingt es auch dann nicht. Hat man sie gefunden und schiebt die Uretersonde vor, so trifft diese den Ureter in einem spitzen Winkel, also in der denkbar ungünstigsten Weise, um den Ureter zu entrieren.

Wenn nun von Zuckerkandl in Wien gesagt worden, daß man auch beim Manne mit dem Brennerschen Cystoskop ganz gut die Ureteren katheterisieren könne, so bin ich der Meinung, daß das wohl hier und da einmal gelingen möge, aber in der Mehrzahl der Fälle wird man auf unüberwindliche Schwierigkeiten stoßen. Ebenso ist das Instrument von Boisseau du Rocher ganz unbrauchbar; es ist eine Konstruktion der Theorie, aber nicht der Praxis.

Brown gibt seinem Katheter durch einen Mandrin eine Krümmung, die ihm den Eintritt in die Ureterenmündung erleichtert, und ist mehrmals auch beim Manne zum Ziel gekommen. Die Einrichtung und Idee des Brownschen Verfahrens ist aus der beigefügten Zeichnung (Fig. 68) ersichtlich. Seine Mitteilungen sind von besonderem historischen Interesse, da er tatsächlich der erste gewesen zu sein scheint, der die Ureteren beim lebenden Manne mit Erfolg katheterisiert hat. Brown schreibt:

(Abgedruckt aus dem Bulletin des Hospitals vom September 1893.)

„Though catheterization of the ureters for the purpose of determining the working capacity, or the existence of the opposite kidney, in cases in which nephrectomy for suppurative disease, or what not, is contemplated, has for some time past been successfully practised in the female, this procedure in the male has, up to the present time, been attented with so much difficulty and uncertainty, not to say danger, that it is scarcely ever resorted to. The importance of ascertaining the functional capacity of the kidney to be left, in cases in which the removal of its fellow is contemplated, is self evident, and the best means we could possibly possess of so doing would be to procure and submit to chemical and microscopical examination a sample of its secretion, unmixed with that of its fellow, is equally

apparent. **None of the methods heretofore devised for this purpose have proved satisfactory in the male,** so that in reaching a conclusion respecting this important question prior to performing nephrectomy, we have been forced to rely on the characters of the urine as a whole, together with the other symptoms.

„Though this is the first time, so far as we know, that the ureters in the male have been catheterized by the method which will be presently described, it is to Dr. Brenner, as will at once appear, the chief credit is due. **In December 1888,** Dr. Brenner had Leiter, the well-known instrument-maker of Vienna, to construct for him a modification of the Nitze-Leiter cystoscope, the one that is used for examining the trigone and posterior wall of the bladder, whereby the

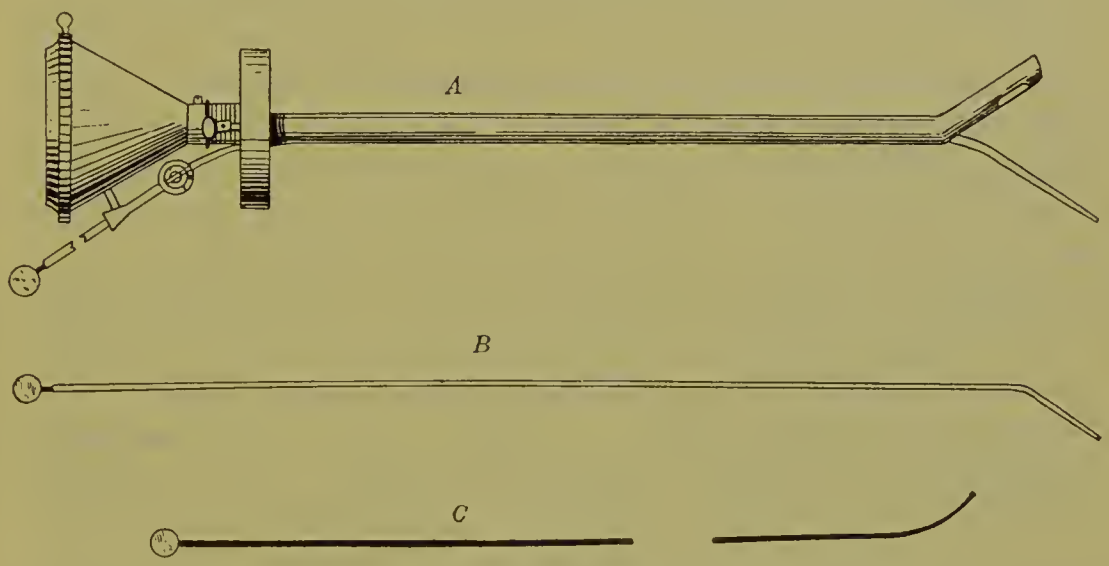

Fig. 68.

Browns Uretereystoskop. A Das Brennersche Uretereystoskop, der mit Mandrin versehene Katheter ist durch den Kanal geführt. B Katheter 15½ Zoll lang mit Mandrin. C Sprungfedermandrin.

fluid in the bladder could be changed without removing the cystoscope. It consists, as the accompanying drawing will show, of a small tube incorporated with the shaft of the instrument at its lower part. This tube is 2 mm. in diameter. It terminates just below the window, and towards the eyepiece it is prolonged with a curve downwards separately from the shaft for a distance of about 4 cm. Subsequently, by passing a fine catheter through this canula, Dr. Brenner attempted to catheterize the ureters. He succeeded in one female case, but failed in the male subject.

„The instrument I have employed is essentially that of **Dr. Brenner, the only modification consisting of a stylet terminating in a slight spring which, being introduced into the catheter, gives it a slight curve for a distance of about 3 cm. at its tip.** The method of procedure is as follows: The cystoscope having been passed into the

bladder, which had best contain when possible 200 cc. of fluid, the stylet is withdrawn from the canula and replaced by the catheter armed with its stylet. This is passed as far as the inner opening of the canula, but should not at this stage be carried farther. The ureteral orifice of the supposed sound side is now searched for, and when found the catheter is directed into it, the stylet having been withdrawn before it is passed beyond the inner opening of the canula. **The curve given by the spring-stylet to the catheter enables the operator, by rotating the part projecting outside between the thumb and index-finger, to direct its point when free in the cavity of the bladder upwards, downwards or to either side.** If the stylet is left in the catheter when not in use, it may be removed before passing the catheter into the canula, for the curve thus given its tip will be resumed as soon as it reaches the cavity of the bladder. The catheter is passed through the canula much more easily without than with the stylet. The point of the catheter soon becomes visible after leaving the canula at its inner orifice. The posture of the patient is important; the pelvis and thighs should be raised on an incline of about 35 degrees, the shoulders and head low. This throws the abdominal viscera towards the thorax and thus prevents the respiratory movements from being communicated to the bladder; the ureteral orifices will also present more favorably in this than in the horizontal position. By this means **I have successfully catheterized the ureters of two male subjects**, and, it should be added, without the slightest difficulty in either case. Both suffered from double chronic pyelitis without any vesical involvement, as was clearly shown by the cystoscopic appearances of the mucous lining of the bladder. In the first case, which was catheterized on the 9th of June, 1893, no anæsthetic was used, as the man suffered from partial anæsthesia of the bladder and urethra, as well as of the lower extremities, due to the effects of an injury to the spinal cord received six years before; while in the second the only anæsthetic employed was 2 cc. of a 3 % solution of cocaine injected into the deep urethra. Both these cases were examined at the Johns Hopkins Hospital, and were witnessed by at least ten medical gentlemen connected with that institution. All of them stated that they could clearly see the catheter entering the ureteral orifice, and the ridge formed by it passing obliquely through the vesical walls was also plainly visible, the catheter being passed from 8 to 9 cm. into the ureter. The manner in which the urine issued from the catheter was interesting to note—five, six or seven drops would come and then there would be a pause of several seconds duration, when several drops would again come in quick succession, to be followed by a pause as before. It seemed as

if a certain amount of urine would collect in the ureter above the catheter, when by stimulating the muscular walls of this tube to contraction it would be forced out through the eye of the catheter, which being laterally placed about 1,5 cm. from its tip, would be naturally occluded by the walls of the tube during the intervals of contraction.

„How often we will be able to catheterize the ureters in the male subject by this means experience alone will determine. The conditions requisite for a satisfactory cystoscopic examination are of course essential, and any marked intravesical enlargement of the prostate is an insuperable bar. In other words, the conditions most likely to interfere with its accomplishment are those in which it is least required, for, under these circumstances, the disease above, if any exist, is almost invariably bilateral, whereas in the early stage of primary disease of the upper urinary tract, the class of cases in which it will find its chief value, these obstacles are usually absent.

„Besides the two cases above mentioned, our experience embraces one other only. In this case we were not successful; no anæsthetic was used, and the mere presence of the cystoscopic tube in the urethra and bladder produced so much pain that we did not persist in the attempt. No attempt was afterwards made under anæthesia, inasmuch as without it the diagnosis was sufficiently clear.

„In the female this method promises, for obvious reasons, even better results than in the male. Its advantages over the method of Pawlick are, that it is done with the aid of sight, and by means of a soft pliable catheter instead of a hard metallic one.“

Was nun endlich das Nitzesche Instrument betrifft, von dem die erste Notiz aus dem Herbst des Jahres 1894 stammt[1]), so ist es in der Konstruktion von den vorangehenden verschieden, dagegen beruht es **auf dem gleichen Prinzip wie das Brownsche.**

Es hat eine feste Hülse, durch die die Uretersonde hindurchgebracht wird (siehe Fig. 69). Diese feste Hülse ist, während das Instrument eingeführt wird, mit dem eigentlichen Cystoskop verbunden. Nachdem das Ganze die Blase erreicht hat, wird der Cystoskopanteil vorgeschoben, so daß die Spitze der Hülse von dem durch das Cystoskop schauenden Auge gesehen wird. Die mit dem Cystoskop sich vereinigende Hülse ist doppelt gebogen, sowohl am vesikalen als auch am äußeren Anteil. Die Krümmung, welche

1) In dem Tageblatt der 66. Versammlung deutscher Naturforscher und Ärzte in Wien 1894, S. 208, ist bemerkt, daß Nitze ein Instrument zum Katheterisieren der Instrumente demonstriert hat. Eine zweite kurze Mitteilung folgte im Diagnostischen Lexikon 1894, Wien, Bd. 4, S. 191, erst im Zentralblatt für Chirurgie 1895, No. 9, wurde das Instrument wirklich beschrieben.

der Vesikalteil der Hülse hat, soll geeignet sein, leicht auf die Ureterm ündung eingestellt zu werden, so daß ein durch die Hülse geführter Katheter in den Harnleiter eindringt. Figur 70 gibt eine Vorstellung davon, wie sich Nitze die Anwendbarkeit des Instrumentes gedacht hat.



Fig. 69.
Nitzes Harnleiterkatheter.

Um den Katheter im Ureter liegen zu lassen, will Nitze, nachdem er ihn tief eingeführt hat, das Metallinstrument allmählich zurückziehen, während er den Katheter immer wieder etwas vorschiebt.

Dieses von Brown und Nitze verfolgte **Prinzip einer feststehenden Krümmung** ist ein Fehler. Es muß nämlich möglich sein, dem austretenden Ureterkatheter verschiedene Richtungen zu geben, und zwar aus zwei Gründen. Einmal liegen die Ureterm ündungen nicht immer an dem gleichen Platze, sie liegen bald näher, bald entfernter vom Sphineter, um in sie eindringen zu können, muß der Katheter bald gestreckter, bald gekrümmter aus dem Kanal heraustreten; sonst wird man viele Fälle vergeblich zu katheterisieren versuchen. Sodann aber verläuft der Harnleiter im Anfang in der Blasenwand nach außen, hinten und oben, späterhin verliert er die Richtung nach außen mehr und mehr, er wechselt sogar vielfach seine Richtung und verläuft gewunden. Man braucht also im ersten Teil der Einführung eine andere Krümmung der Harnleitersonde als im zweiten. Bei dem Nitzeschen Instrument behält aber der austretende Katheter immer die Richtung der leicht gekrümmten Hülse, es muß daher seine Spitze im Verlauf des Ureters gegen dessen Wand anbohren und sie schädigen. Man dürfte mit diesem Instrument wohl kaum eine Untersuchung machen können, die nicht blutigen Harn zutage fördert, ein Umstand, der geeignet ist, den Wert der Methode zu beeinträchtigen.

Auch das zweite Postulat, die Möglichkeit, den Katheter im Ureter liegen zu lassen, während man die Metallteile entfernt, erfüllt weder das Brownsche Instrument noch das Nitzesche.

Hiermit schließt die Geschichte der unbrauchbaren Instrumente, die für den Ureterkatheterismus angegeben worden sind, ab. Meiner Kritik, die ich wie vorstehend schon in meiner 1896 erschienenen Monographie „Die diagnostische Bedeutung des Katheterismus der Ureteren“ (Verlag O. Coblentz) niedergeschrieben habe, hat die Zeit recht gegeben. Keines der geschilderten Cystoskope hat Fuß fassen können, keines ist je in Gebrauch gekommen.

In ein neues Stadium trat die Angelegenheit, als ich am 9. Januar 1895 mein Ureterencystoskop bekannt gab.[1]) Gestützt auf zahlreiche Versuche am Kadaver und am Lebenden kam ich, ohne die Einrichtung des beschriebenen Nitzeschen Cystokopes zu kennen, zu einer

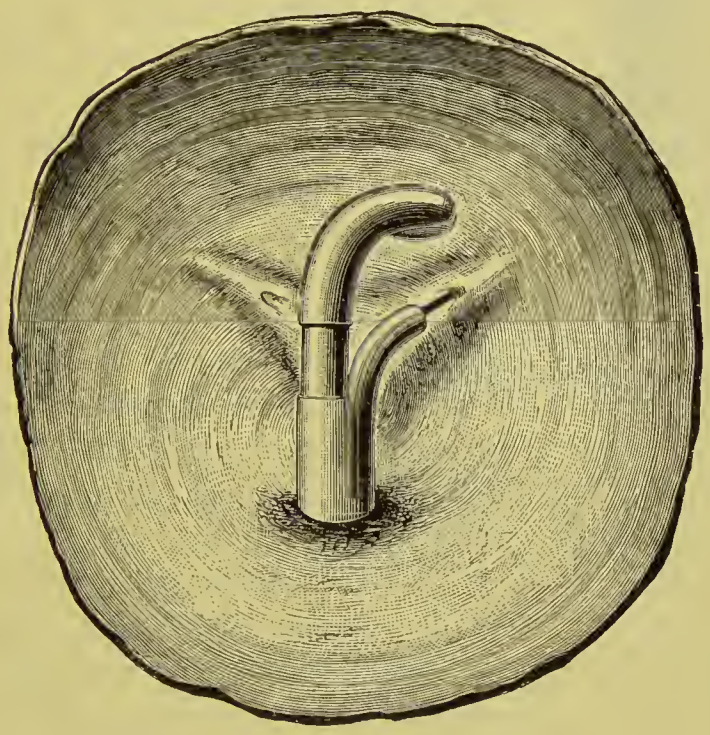

Fig. 70.
Nach Nitze aus dem Zentralblatt für Chirurgie 1895, No. 9.

Konstruktion, die auf dem Prinzip einer **veränderlichen regulierbaren Krümmung** des Ureterkatheters basiert ist und als **zweites wichtiges Prinzip die Möglichkeit, den Ureterkatheter isoliert liegen zu lassen, verwirklicht.** Die Einrichtung desselben ist folgende:

1. Unterhalb des Kanals, der den optischen Apparat trägt, verläuft ein zweiter Kanal, der nach vorn hin etwa 6 mm unterhalb des Prismas P mündet und bestimmt ist, den Ureterkatheter C aufzunehmen (siehe Fig. 71). Dieses Verhältnis des Kanals zum Prisma bewirkt, daß der austretende Katheter dauernd unter der

1) Verhandlungen der Berliner medizinischen Gesellschaft vom 9. Januar 1895 oder Berliner klinische Wochenschrift 1895 No. 3, auch Deutsche medizinische Wochenschrift, 1895, No. 7.



Fig. 71.

Caspers Uretercystoskop. (Ursprüngliches Modell.)

Kontrolle des Auges bleibt. Der Kanal ist mit dem optischen Apparat fest verbunden, wodurch das Instrument dauerhaft, seine Einführung erleichtert und der Umfang desselben auf das möglichst geringste Maß (22—24 Charrière) zurückgeführt wird.

Der Sondenkanal ist an seinem vesikalen Teil derart ausgearbeitet, daß der Katheter C, der gut biegsam sein muß, beim Austritt mit dem Instrument einen beliebig großen Winkel zu bilden imstande ist. So kann man dem Katheter je nach Bedürfnis diejenige Richtung geben, deren er für die Entrierung des Ureterostiums bedarf. Den dann folgenden Windungen desselben bequemt er sich um so besser an, je geschmeidiger er ist.

2. Die Glühlampe L liegt nicht wie bei den übrigen Cystoskopen in dem winklig abgebogenen Schnabel S, sondern hinter dem Prisma P, in der Verlängerung der Längsachse des Instrumentes. Dies ist die Lohnsteinsche Modifikation, die ich für meinen Zweck verwertet habe.

3. Der Schnabel S des Instrumentes ist mit der Fassung der Lampe L verbunden.

Die Verlegung der Lampe L in die Längsachse des Cystoskopes und die Verbindung des Schnabels S mit der Fassung der Lampe, wie sub No. 2 und 3 beschrieben, gewährt die Möglichkeit, dem Schnabel die für verschiedene Fälle (Prostata-Hypertrophie) notwendigen verschiedenen Formen zu geben, und verhindert, daß man mit der vorderen äußeren Kante dort, wo sonst Lampe und Fassung zusammenstoßen und wo die Lampe dem Blasenboden am nächsten steht, diesen berührt und eventuell beschädigt.

4. Der Sondenkanal kann durch einen herausziehbaren Deckel in eine Rinne verwandelt werden, eine Vorrichtung, die ich der Mitarbeit des Dr. Reifisch, meines früheren Assistenten, verdanke. Aus

dieser Rinne wird dann der Katheter C durch einen nachgeschobenen Mandrin M herausgehoben. So kann er also im Ureter liegen, während man das Metallinstrument entfernt. Zudem gestattet die Deckeleinrichtung die Katheterrichtung zu ändern. Je mehr man den Deckel vorschiebt, um so stärker gebogen kommt der Katheter heraus, je mehr man ihn zurückzieht, um so gestreckter ist sein Lauf (siehe Fig. 71 und 72). Sobald man den Ureter entriert hat, zieht man deshalb den Deckel etwas zurück, wodurch der Katheter mehr dem Verlauf des Harnleiters sich anschmiegt.

5. Um den Deckel, welcher den Sondenkanal verschließt, bequem entfernen und die Sonde in gerader Richtung einführen zu können, ist es notwendig, den optischen Apparat derartig zu modifizieren, daß das Bild nicht in der Achse bleibt, sondern durch ein Doppelprisma etwas nach unten verlegt wird, so daß also die Okularöffnung O ungefähr 2 cm unterhalb des Sondenkanals liegt.



Fig. 72.

Das Caspersche Uretercystoskop. Der Katheter C ist sehr stark gekrümmt, weil der Deckel weit nach vorn geschoben und dadurch der Schlitz (Sch) sehr klein geworden ist. Die punktierten Linien zeigen die Krümmung, die der Katheter bei der Schlitzgröße in Fig. 71 hatte.

Diesem meinen ursprünglichen, aus dem Jahre 1895 stammenden Modell hafteten noch verschiedene Mängel an. Ich habe es mir angelegen sein lassen, dieselben zu beseitigen. Nachdem ich unter der stetigen unermüdlichen Mitarbeit des Instrumentenmachers Georg Hirschmann durch eine Reihe von Konstruktionen hindurchgegangen war, bin ich jetzt zu einem Instrument gekommen, das sich mir und zahlreichen anderen Fachgenossen gut bewährt hat und mit dem die technische Seite der Frage völlig gelöst ist.

Das Uretercystoskop in seiner jetzigen Gestalt hat die beiden ursprünglichen wichtigen Prinzipien: **Regulierbarkeit der Katheterkrümmung** und **Umwandlungsfähigkeit des Katheterkanals in eine Rinne durch einen abziehbaren Deckel** beibehalten. Figur 73 läßt die Einrichtung des Instrumentes erkennen. Das Doppelprisma am Trichterende des Cystoskops ist aufgegeben; statt dessen ist der Trichter des Okulars O ausgeschnitten. Der abnehmbare Deckel D wird durch den Hebel H nach vorn oder hinten geschoben. Dadurch wird der Schlitz Sch, der die Krümmung des Katheters C reguliert, je nach Bedarf größer oder kleiner.

Der Ureterkatheter ruht in einer Metallröhre, welche in die Katheterleitrinne eingeschoben wird. Diese Röhren haben eine verschiedene Bohrung, welche dem Durchmesser der verschiedenen

Kathetersorten genau entspricht. Dadurch wird die Benutzung dünner und starker Harnleiterkatheter ermöglicht, ohne daß viel Blasenflüssigkeit neben dem Katheter abfließt.

Figur 74 zeigt das Instrument mit derjenigen Metallröhre versehen, welche zweifach durchbohrt ist, so daß sie zwei Katheter aufnehmen kann. Die Krümmung dieser wird genau so reguliert wie die jedes einzelnen bei der Einrichtung für einen Katheter. Statt der Metallröhren, die für die Aufnahme der Ureterkatheter bestimmt sind, kann auch ein solider Mandrin M eingeschoben werden, der das Instrument so ausfüllt, daß es als ein gewöhnliches Untersuchungscystoskop verwendet werden kann.

Dieses neue doppelläufige Uretereystoskop hat große Vorteile vor dem früheren Modell. Durch den Fortfall des Doppelprismas ist es nicht stärker geworden. Es ist genau so hell wie jedes andere gute Untersuchungseystoskop; die Krümmung, welche den beiden austretenden Kathetern gegeben werden kann, ist außer-



Fig. 73.
Caspers Uretercystoskop.

ordentlich, sie geht über den rechten Winkel hinaus; durch die Einführung der Metallröhre ist es dicht geworden, so daß gar kein oder sehr wenig Spülwasser neben den Kathetern hervortropft. Man muß natürlich passende, dem Lumen der Metallröhre entspreehende Katheter verwenden.

Will man den oder die Katheter im Ureter liegen lassen und das Metallinstrument entfernen, so zieht man die Metallröhre unter leichtem Vorschieben der Ureterkatheter über diese letztere hinweg, darauf kann man am besten nach Einschieben des soliden Mandrins das ganze Cystoskop entfernen; derjenige Teil des Cystoskops, welcher die Harnleiterkatheter umgibt — das sind die Metallröhren —, kann von dem Cystoskop getrennt und im kochenden Wasser sterilisiert werden. Das Kaliber des Instrumentes ist an seiner umfangreichsten Stelle, das ist am Ende des Schlitzes Sch, 24,5 Charrière stark, der übrige Schaft mißt 22 Charrière. Da das Instrument für zwei Katheter berechnet ist, so kann es nicht gut dünner hergestellt werden.

Ich habe deshalb noch ein einläufiges Urethercystoskop von der Stärke 18 anfertigen lassen, das für Kinder oder Erwachsene ge-

braucht werden mag, bei welchen das starkkalibrige nicht passiert. Die Einrichtung ist genau die gleiche, wie bei dem beschriebenen.

1897 hat dann Albarran[1]) in Paris ein Uretercystoskop konstruieren lassen, dessen Prinzip, die Regulierbarkeit der Katheterkrümmung, dem meinigen gleicht, dessen Einrichtung aber, durch welche dieser Zweck erfüllt wird, verschieden von dem meinigen ist.

Man ist mit demselben sehr gut in der Lage, dem zum Eintritt in den Ureter bestimmten Katheter verschiedene

Fig. 74.
Caspers doppelläufiges Uretereystoskop.

Richtungen geben zu können. Albarran erreicht das dadurch, daß er den Katheter auf einem Metallstab oder Finger (siehe Fig. 75 bei f) ruhen läßt, der durch eine entsprechende Vorrichtung aufgerichtet werden kann. Mit dem Metallfinger richtet sich der Katheter auf, und zwar um so steiler, je steiler der Metallstab gestellt wird.

Die Vorrichtung ist ohne weiteres verständlich, wenn man die Figuren 75 und 76 betrachtet. Figur 75 zeigt das Albarransche Uretercystoskop, während der Metallstab f dem Cystoskop anliegt. In Figur 76 ist der Stab f angehoben, und auf ihm ruht der



Fig. 75.
Albarrans Uretercystoskop.

Katheter S. Die Vorrichtung, den Stab f zu heben, wird durch Verbindung des Stabes f mit dem Hebel G ermöglicht (siehe Fig. 75).

Diese ganze Vorrichtung, welche zur Katheterisierung der Ureteren dient, kann man von dem Cystoskop entfernen, so daß dann ein einfaches, gewöhnliches Untersuchungscystoskop übrig bleibt.

Dieses Albarransche Cystoskop ist neuerdings auch für zwei

1) Revue de Gynécologie et de Chirurgie abdominale. Mai-Juin 1897.

Katheter eingerichtet worden, so daß es auch darin dem meinigen gleichkommt.

Ich habe mich überzeugt, daß dieses Cystoskop durchaus dem Zweck entspricht, und daß derjenige, der die nötige Übung hat, damit auch gut zu arbeiten imstande ist. Es ist etwas komplizierter als das meinige und infolge seiner vielen Kanten und Teile schwerer zu desinfizieren, auch vermag man nicht die Katheter im Ureter liegen zu lassen, wenn man das Cystoskop entfernt. Dieser Indikation genügt es also nicht.

Wie es nun immer im Leben geschieht, wenn eine für den praktischen Gebrauch wertvolle Erfindung gemacht worden ist, so ist auch an meinem und dem Albarranschen Uretercystoskop herummodifiziert worden. Es sind zahlreiche Modifikationen im Handel erschienen. Ich nenne solche von Schlifka, Bierhoff, Frank, Nitze, Tilden Brown, Kollmann, Bransford, Lewis, Schlagintweit, Freudenberg und anderen.

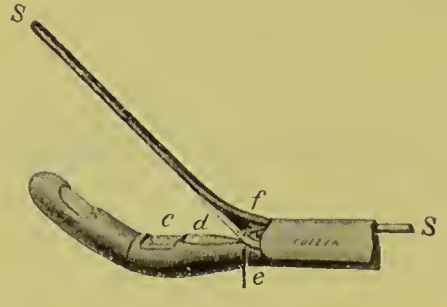

Fig. 76.
Albarrans Uretercystoskop; der Stab f und mit ihm die Sonde S gehoben.

Keines dieser Instrumente bietet einen nennenswerten Vorteil vor den beiden beschriebenen, dem Albarranschen und dem meinigen; keines verdient auch nach einem der Autoren genannt zu werden. Wie die Gerechtigkeit erfordert, sämtliche einfache Untersuchungscystoskope Nitzesche Cystoskope zu nennen — man könnte höchstens beispielsweise von einer Fennwickschen oder Lohnsteinschen Modifikation des Nitzeschen Cystoskops sprechen —, gerade so kommt sämtlichen Uretercystoskopen der Name Caspersches und Albarransches zu; alle anderen können nur Modifikationen dieser genannt werden, denn alle Modifikationen haben das Wesen unserer Uretercystoskope beibehalten: entweder meine Schiebevorrichtung oder den Albarranschen Finger. Es gibt also kein Nitzesches und kein Schlifkasches Uretercystoskop. Das letztere ist das meinige und das erstere ist das Albarransche. Daß das ursprünglich und selbständig von Nitze erfundene Uretercystoskop unbrauchbar ist und auch nicht gebraucht wird, wurde schon früher erwähnt und begründet (siehe S. 182 u. f.).

Neue Versuche, den Ureterenkatheterismus durch andere Apparate zu ersetzen.

Wir haben schon oben erwähnt, wie seit Jahrzehnten vor der Erfindung des cystoskopischen Ureterkatheterismus alle erdenklichen Apparate konstruiert worden sind, um ein getrenntes Auffangen des

Harnes aus den beiden Nieren zu ermöglichen (siehe S. 174). Keiner derselben führte zu einem greifbaren Resultat. Sich stützend auf die technischen Fortschritte der Neuzeit, ist man nun diesem alten Lieblingsgedanken von neuem nachgegangen, auch nachdem der Ureterkatheterismus durch mich und Albarran zu einer Methode erhoben worden ist. Man begründete diese Wiederaufnahme der schon fallengelassenen Versuche dahin, daß der Ureterkatheterismus große Schwierigkeiten darbiete und ganz besonders manuelle Geschicklichkeit erfordere. Dieser Gesichtspunkt ist durchaus als richtig anzuerkennen, und er ist der Grund, weshalb sich der Ureterkatheterismus so schwer einbürgert. Wenn es daher gelänge, denselben durch eine einfachere Methode, die einer größeren Zahl von Ärzten ohne besondere Vorbildung zugänglich wäre, zu ersetzen, so müßte das mit Freuden begrüßt werden.

Es ist deshalb geboten, diese neuen Apparate kennen zu lernen und sich Klarheit darüber zu verschaffen, was sie leisten.

Da ist zuerst die Methode von Rose[1]) (Hamburg), der nach dem Prinzip von Pawlick und Kelly (siehe diese) verfährt. Er bringt ein zweckmäßig gearbeitetes Spekulum an den zu untersuchenden Ureter bis zu dessen Öffnung heran und fängt durch diesen den Harn direkt auf.

Dieses Verfahren kann nach meiner Überzeugung keinen Anspruch darauf machen, allgemein geübt zu werden. Zunächst leidet es daran, daß es nur für die Frau verwendbar ist. Wir brauchen aber ein Verfahren für beide Geschlechter. Zudem ist nichts weniger als bewiesen, ob das Verfahren auch wirklich zuverlässig ist, das heißt, ob nicht gelegentlich einmal Harn aus der anderen Niere sich beimischt.

Nicht anders ist es mit der Methode, die Neumann[2]) (Guben) für den gedachten Zweck vorschlägt. Er versucht vermittelst einer künstlichen Scheidewand einen wasserdichten Abschluß im unteren Teil der Blase herzustellen, so daß auf beiden Seiten der Scheidewand je eine Abteilung der Blase gebildet wird, in die sich die gleichseitigen Sekrete der Nieren gesondert entleeren und von wo aus sie gesondert nach außen abgeführt werden können.

Das Instrument, das er zu diesem Zweck anfertigen ließ, besteht aus einem 4 cm langen, 1 cm dicken Rohr aus dünnem Metall, welches in seinem Lumen eine solide Scheidewand trägt, die sich nach der proximalen Seite 4 cm weiter fortsetzt, so daß also die Scheidewand, welche Harnröhre und Blase in eine rechts- und linksseitige Abteilung zu trennen bestimmt ist, die Länge von 8 cm besitzt. Am distalen

1) Zentralblatt für Gynäkologie, 1897, No. 5 und 21.
2) Deutsche medizinische Wochenschrift No. 43, 1897.

Ende der Röhre sind als Fortsetzung der beiderseitigen Abteilungen je ein rechtes und linkes Röhrchen divergierend angebracht, an deren Enden Reagenzgläschen aufgehängt werden können.

„Die Handhabung des Instrumentes ist nun folgende: Die Patientin sitzt knapp auf der Kante des Operationstisches und stützt sich mit den gestreckten gespreizten Beinen auf den Fußboden, resp. auf das untergeschobene Trittbrett; das konisch zugespitzte proximale Ende des Instrumentes wird nun, die konkave Fläche nach vorn gerichtet, in die Urethra eingeführt und gleitet, da das Instrument nur wenig dicker ist als die normale Weite der Harnröhre (1 cm gegenüber 6 bis 8 mm) leicht in die Blase, aus der sich sofort der etwa vorhandene Urin entleert. Nun wird eines der beiden Röhrchen mit einem Irrigator in Verbindung gebracht und die Blase mit warmer Borsäurelösung ausgespült. Nachdem man sich dann überzeugt hat, eventuell durch mehrmaliges Zurückziehen und sanftes Vorschieben, daß alle Spülflüssigkeit abgeflossen ist, geht man zu dem Akt des Urinabfangens über, indem man den Zeigefinger in die Vagina einführt, mit der Kuppe desselben unter streichender Bewegung — behufs Glättung und Anspannung der hinteren Blasenwand — entlang dem durchgefühlten Instrument aufwärts gleitet und die Spitze desselben zu erreichen sucht, die man möglichst genau in der Mittellinie des Körpers nach vorn gegen die Symphyse sanft angedrückt erhält. Da die Ureterenmündungen etwa 3 cm voneinander entfernt liegen, so ist die Gefahr, daß die Scheidewand nicht zwischen die Mündungen zu liegen komme, nicht bedeutend.“

Man muß tatsächlich mit Bewunderung die Originalität des Verfassers anerkennen, allein wir können seine Methode doch nicht gut heißen. Man mag davon absehen, daß sie nur für die Frau brauchbar ist. Aber was gibt uns denn die Garantie, daß bei dieser der Zweck sicher erreicht wird, den wir erstreben? Kann man jemals mit Sicherheit ausschließen, daß nicht Harn der anderen Seite dazu gekommen ist? Unberechenbare Momente, wie Blasenkontraktionen, abweichende Lagen der Ureterenmündungen und manches andere zwingen, diese Frage zu verneinen, und damit ist das Urteil über diese Methode gesprochen.

Sehen wir von den Instrumenten von Lambotte[1]), Rochet und Pallanda[2]), Harris[3]), Downes und Nicolich[4]) ab, die alle eine kurze Zeit gerühmt, aber wieder gänzlich verlassen worden sind, so bleiben zwei

1) Journal de Médecine, de Chir. et de Pharmacie. Bruxelles 1890.
2) Gaz. hebdom., 14 décembre 1902.
3) Journal of the Amer. med. Association. Chicago, 29. Jan. 1898.
4) Guyon, Annalen. Juni 1901.

Instrumente übrig, die viel von sich reden gemaeht haben und die mehrfach sehr gelobt worden sind: das von Luys[1]) und das von Cathelin.[2])

Beide beruhen auf dem Prinzip, den Blasenboden nach abwärts zu drücken und eine biegsame naeh Belieben verschiebbare Scheidewand dureh eine Kautsehukmembran herzustellen.

Fig. 77.
Der Séparateur Luys, die einzelnen Teile auseinandergenommen.

Der Luyssehe Separator (siehe Fig. 77) ist ein Metallkatheter, der ungefähr die Form der Béniqué sehen Metallsonden hat. (Die Form entspricht etwa dem idealen Längssehnitt dureh einen Löffel mit geradem Stiel.) Das Instrument kann in drei Längsteile zerlegt werden. Ein mittlerer Teil wird vor dem Gebrauch von einem dünnwandigen Kautsehukschlaueh überzogen, dieser Kautschuksehlaueh dient zum Errichten der Blasenscheidewand, indem dureh einen Sehrauben-



Fig. 78.
Der Séparateur Luys zusammengesetzt.

meehanismus eine in der peripheren Krümmung des Instrumentes gelegene Kette angespannt wird, die den Kautsehukschlauch mit sich in die Höhe zieht und zur Membran ausspannt. Die beiden seitlichen Teile enthalten die Katheter zur Ableitung des Urins aus je einer Blasenhälfte. Die Einführung des Instrumentes, das vor dem Gebrauehe ausgekoeht wird, ist bei Frauen sehr leieht, bei Männern-

1) Association française d'Urologie 1901.

2) Guyons Annalen, 1902 und Revue de Gynécologie du Dr. Pozzi, janvier-février 1903.

wegen der Krümmung manchmal etwas mit Schwierigkeit und Schmerzen verbunden. Ist das Instrument in der Blase, so wird die Membran entfaltet und man sammelt so lange Urin, bis ein genügendes Quantum zur Analyse vorhanden ist.

Die Konstruktion des Segregators von Cathelin ist ohne weiteres aus der nachstehenden Zeichnung (siehe Fig. 79) ersichtlich.

Was nun die Verwertung dieser beiden Instrumente betrifft, die offenbar die vollkommensten Apparate bilden, welche für die intravesikale Trennung konstruiert worden sind, so muß hervorgehoben werden, daß unbefangene und bewährte Autoren, wie z. B. Hartmann (Paris), Suter (Burekhardtsche Klinik, Basel) das eine, Legueu (Hôpital Necker, Paris) das andere loben, daß an mehreren anerkannten Kliniken (Hartmann und Necker) diese Segregatoren mit gutem Erfolge gebraucht worden sind.

Aus diesem Grunde hielt ich es für notwendig, dieselben selbst zu prüfen. Hierbei bin ich zu einem Resultat gekommen, das dem-



Fig. 79.
Segregator von Cathelin.

jenigen von Albarran und J. Cohn von der Posnerschen Klinik sehr nahe steht.

Es hat sich gezeigt, daß in einer Reihe von Fällen sowohl bei Männern wie bei Frauen diese Apparate gut funktionieren, in anderen aber haben mich beide im Stiche gelassen. In einzelnen Fällen war die Blase so empfindlich, daß die Patienten das Einlegen der Segregatoren nicht vertrugen, in anderen gelang die Trennung nicht, indem nachweislich Harn der einen Seite nach der anderen herüberfloß.

Was das erstere betrifft, das Einlegen der Segregatoren, so gelingt es in leichten Fällen mit ausdehnbarer Blase; bei Schrumpfblasen oder schwer erkrankten Blasen, z. B. bei Tuberkulose, ist das Verfahren schmerzhaft, meist schmerzhafter als der Ureterenkatheterismus und vielfach unmöglich.

In bezug auf die Trennung des Nierenharns besteht niemals eine absolute Sicherheit. Es können unkontrollierbare Verhältnisse eintreten, wie sie oben schon erwähnt wurden: Kontraktionen der Blase; es können nicht vorher bestimmbare Abnormitäten in der Lagerung der Uretermündungen vorhanden sein, denen zufolge es zweifelhaft bleibt, ob wirklich eine vollständige Scheidung der beiden

Harne erreicht worden ist. Der Umstand, daß in einer größeren Anzahl von Fällen nachgewiesen worden ist, daß die Segregatoren die Nierenharne wirklich scheiden, beweist nicht, daß das in anderen Fällen Platz greift. Daß es nicht immer so ist, beweisen einige von mir beobachtete und durch den Ureterenkatheterismus kontrollierte Fälle.

Des weiteren haftet dem Verfahren der Mangel an, daß zu dem Nierenprodukt etwas von der Blasensekretion beigemischt wird. Nehmen wir an, es bestehe eine Cystitis, die bekanntlich Eiterzellen produziert, so wird der von den Segregatoren entleerte Harn Beimischungen von Leukocyten zeigen, gleichviel, ob neben der Cystitis noch eine Leukocyten erzeugende Nierenkrankheit vorliegt oder nicht. Ist die Cystitis zirkumskript oder regionär, so können die Leukocyten nur auf der einen Seite erscheinen und die Diagnose vollends erschweren. Ebenso schwierig ist die Herkunft der Erythrocyten zu bestimmen; denn das bloße Einlegen des Instrumentes kann eine Läsion der Blase machen, die je nach deren Sitz Blutzellen, bald auf der einen, bald auf der andern, bald auf beiden Seiten wird erscheinen lassen.

Aus allen diesen Gründen resumiere ich mich dahin: Die Segregatoren sind sehr sinnreich konstruierte Instrumente, die gelegentlich mit Vorteil angewandt werden können und mangels der Möglichkeit, den Ureterenkatheterismus auszuführen, auch zu empfehlen sind. Sie bieten aber keine Sicherheit für alle Fälle, wie es der Ureterenkatheterismus tut, und sind deshalb diesem zweifellos unterlegen. Das souveräne Mittel der Diagnostik bleibt der Ureterenkatheterismus. Nur wo dieser nicht ausführbar ist, möge die Segregation, sei es nach Luys, sei es nach Chatelin, versucht werden. Dieselbe bietet demnach keinen Ersatz des Ureterenkatheterismus, sondern eine Ergänzung desselben, und als solche soll sie gern willkommen geheißen werden.

Gehen wir nun zum Studium des Harnleiterkatheterismus über.

b) Die Technik des Harnleiterkatheterismus.

Man kann nicht sagen, daß das Einführen des Katheters in die Harnleiter im allgemeinen eine schwierige Aufgabe sei, vorausgesetzt, daß man die nötige Übung und das geeignete Instrumentarium besitzt.

Das Eindringen in die Ureteren gelingt leicht und sicher fast in allen Fällen, in denen man die Ureterenmündungen deutlich sehen kann. Zuweilen sind sie, so besonders bei schwerer Cystitis, in dicke Schleimhautwülste eingebettet und

deshalb unsichtbar; in anderen Fällen sind sie von Balken überlagert; in noch anderen sind sie so verzerrt oder so zart angedeutet, daß sie dem suchenden Auge entgehen können. Bei zahlreichen Divertikeln in der Blase kann es unmöglich sein, ohne weiteres zu wissen, welche Grübchen Ureterenmündungen und welche Divertikelöffnungen sind. Beobachtet man lange genug, so sieht man an dem austretenden Harnstrahl, welche Löcher die Ureterostien sind. Doch ist man hierbei Täuschungen ausgesetzt, da Flüssigkeitswirbel durch Blasenkontraktionen entstehen und Ureterkontraktionen vorspiegeln können. In solchen Fällen dürfte die Methode von Völcker und Joseph, Indigkarmin einzuspritzen, von Vorteil sein. Eventuell muß man durch vorsichtiges Eingehen mit dem Ureterkatheter feststellen, ob die fragliche Öffnung in den Ureter führt oder nicht. Doch alles das sind Ausnahmefälle, die den Wert der Methode in keiner Weise beeinträchtigen. Wie jede Untersuchungsmethode, so hat auch diese ihre Grenzen.

Zufolge der Konstruktion, die es ermöglicht, die Richtung des austretenden Katheters zu ändern, geschieht die Sondierung des Harnleiters meist, ohne eine Läsion in der Wand des Ureters zu verursachen.

Die Vorrichtung, den Sondenkanal in eine Rinne verwandeln zu können, verdanke ich, wie oben ausgeführt wurde, der Anregung des Herrn Kollegen Rehfisch; sie ermöglicht es, den Katheter im Ureter liegen zu lassen, während man das Metallinstrument entfernt.

Die Methode ist nicht schwer zu erlernen. Sie setzt natürlich voraus, daß man imstande ist, die Ureterenmündung cystoskopisch leicht aufzufinden. Ich habe sie bei vielen Hunderten von Patienten, Männern wie Frauen, bei den verschiedensten Affektionen angewendet. Nur in wenigen Fällen bestanden Schwierigkeiten, in die Ureteren hineinzukommen, in noch weniger Fällen stieß man mit dem Ureterkatheter im Ureter auf ein Hindernis, und selten mißglückte der unternommene Versuch, den Katheter im Ureter zu lassen und das Metallinstrument zu entfernen.

Von einer besonderen Schmerzhaftigkeit des Verfahrens kann man nicht sprechen. Natürlich verursacht die Einführung eines starken Metallinstrumentes in die Blase Schmerzen, die verschieden sind je nach der Empfindlichkeit des Patienten. Diese Schmerzen kann man beseitigen oder wenigstens erheblich mindern, wenn man die Harnröhre in ihrer ganzen Ausdehnung gut kokainisiert.

Ist einmal das Cystoskop in der Blase, so fühlt der Kranke das Vorschieben des Ureterkatheters überhaupt nicht, wenn man Sorge

trägt, daß die Spitze des austretenden Katheters die Blasenwand nirgends berührt. Das ist meist leicht zu erreichen; denn die Blase ist gewöhnlich durch 150—200 cbcm Flüssigkeit gut ausgedehnt. Um zu vermeiden, daß die Katheterspitze sich an dem Sphinkterrand festhakt, braucht man nur, ehe man das Austretenlassen der Uretersonde vornimmt, mit dem Cystoskop etwas weiter in das Blasenkavum hineinzugehen. Die Berührung der Blasenwand mit der Spitze des Katheters ist auch deshalb zu vermeiden, weil namentlich bei Cystitis mit aufgelockerter Schleimhaut leicht eine Blutung eintritt, die das klare Bild trübt.

Hat man nun nach sorgfältiger Einführung die Ureteröffnung gefunden, was ja in der großen Mehrzahl der Fälle sehr leicht ist, so folgt der Versuch, den Ureterkatheter in die Harnleiteröffnung hineinzubringen. Man stellt sich dieselbe zweckmäßig so ein, daß sie an der unteren und lateralen Grenze des inneren Gesichtsfeldes liegt. Nun schiebt man den Katheter langsam, nicht ruckweise vor, und beobachtet, welche Richtung die Spitze nimmt. Man kann durch Heben und Senken, Vorwärts- und Rückwärtsziehen, nach rechts oder nach links Biegen des Cystoskopes so genau lokalisieren, daß die Katheterspitze die Öffnung finden muß; eventuell läßt man die Spitze, wenn sie die Blasenwand vorher berührt hat, zur Ureteröffnung hin auf der Blasenwand entlang gleiten.

Sehr zweckmäßig ist es, an die Ureteröffnung möglichst nahe heranzugehen, mit anderen Worten, will man den linken Ureter katheterisieren, das Okularende des Instrumentes nach rechts zu wenden und vice versa. Auch wenn man den äußeren Anteil des Instrumentes hebt, kommt der vesikale Teil näher dem Blasenboden und so auch der Harnleitermündung. Dieses Heben des Cystoskopes ist von größter Wichtigkeit und erleichtert dem Anfänger das Entrieren außerordentlich. Man hebe in schwierigen Fällen so hoch, daß gerade noch das Ureterostium im Gesichtsfeld bleibt. Verschwindet es, so findet man es leicht wieder, wenn man weiter mit dem Cystoskop in das Blasenkavum hineingeht. Wenn man das Cystoskop in dieser Weise handhabt, findet die Katheterspitze die Uretermündung meist leicht.

Gelingt es aber nicht, geht z. B. die Spitze des Katheters seitlich vor der Harnleiteröffnung vorbei, dann muß man die Richtung des austretenden Katheters ändern, und das geschieht in leichtester Weise dadurch, daß man den Deckel der Rinne, welcher die Uretersonde umschließt, etwas weiter vorschiebt (siehe Fig. 71 und 72). Dadurch wird die austretende Sonde (C) schärfer gekrümmt und gelangt in Ebenen, die mit der vorigen Krümmung nicht zu erreichen waren.

Umgekehrt wird es manchmal nötig sein, den Deckel etwas zurückzuziehen. Dadurch wird die Krümmung des Ureterkathers eine geringere. Kurzum, und das ist das Hauptprinzip meines Instrumentes, **man besitzt durch das Vor- und Zurückschieben des Deckels die Möglichkeit, dem Ureterkatheter verschiedene Richtungen geben zu können.** Das ist deshalb von größter Wichtigkeit, weil die Ureterenöffnungen nicht in allen Fällen an gleicher Stelle liegen, sondern bald näher, bald weiter vom Sphincter vesicae entfernt sich befinden. Je näher sie demselben liegen, um so stärker muß die Krümmung des Katheters sein, je entfernter vom Schließmuskel sie einmünden, um so gestreckter darf der Ureterkatheter aus dem Cystoskop austreten. Im allgemeinen tut man gut, von vornherein auf eine mittlere Krümmung einzustellen, die man dann in der Blase beliebig ändern kann. Schiebt man den Deckel (S) (Fig. 73) zu weit vor, so wird der Schlitz (Seh) so eng, daß er den Katheter festklemmt und sich gar nicht schieben läßt. Die Verengerung des Schlitzes (Seh) nimmt man erst dann vor, wenn der Katheter aus ihm herausgetreten ist, andernfalls fängt sich die Spitze und wird festgehalten. Sehr zu empfehlen ist es, sich das Katheterisieren der Ureteren am Phantom, das zu diesem Zwecke konstruiert worden ist (siehe Fig. 80), einzuüben.

Hat man nun glücklich die Harnleiteröffnung entriert, so zieht man den Cystoskopdeckel etwas zurück, um die Krümmung des Katheters entsprechend dem Lauf des Ureters in der Blasenwand zu vermindern, und schiebt den Katheter um einige Zentimeter vor. Man braucht also zum Entrieren des Harnleiters eine andere Krümmung als zum Weiteraufwärtsgehen im Harnleiter selbst. Nun entfernt man den Mandrin, der übrigens beim Einführen nicht bis an die Spitze des Katheters reichen darf, weil dadurch der vordere Teil des Katheters zu steif wird. Derselbe bleibt vielmehr 10—15 cm, von der Spitze an gerechnet, ohne Mandrin. Ist letzterer entfernt, so wird man in den meisten Fällen sogleich oder nach einigen Minuten Harn tropfenweise in wechselnden Intervallen herauskommen sehen. Der Harn tropft nicht beständig ab, wie wenn der Katheter in der Blase liegt, sondern er kommt, entsprechend den Kontraktionen des Ureters zum Vorschein. Manchmal kommen zwei bis drei, manchmal zehn bis zwanzig Tropfen hintereinander; dann tritt eine kleine Pause ein und die Träufelung beginnt von neuem. Daß der Harn nicht im Strahl kommt, erklärt sich aus der Dünne und Länge des Katheters, welch letztere 70 cm beträgt. In einigen Fällen kommt der gesamte Harn der entsprechenden Niere aus dem Katheter, in anderen bloß ein Teil, während der Rest in die Blase neben dem Katheter gepreßt wird. Das hängt von den Dimensionen des Ureters ab, die wechselnd sind.

Wenn der Katheter hoch hinaufgeschoben wird, so kommt fast immer der gesamte Urin durch den Katheter, liegt er nahe dem Ostium der Blase, dann fließt meist etwas Harn neben dem Katheter in die Blase.

Das intermittierende Abtröpfeln des Harns ist ein Kriterium, daß der Katheter auch wirklich im Ureter liegt. Man braucht ein solches Kriterium in denjenigen Fällen, in denen man die Metallteile entfernt hat, während man den Katheter im Ureter liegen lassen will. Tropft der Harn kontinuierlich, so besteht hohe Wahrscheinlichkeit, daß der Katheter in die Blase gerückt ist.

Fast immer genügt es, den Katheter nur einige Zentimeter in den Ureter vorgeschoben zu haben, um Harn aufzufangen. Kommt dann kein Urin, so muß man den Katheter etwas weiter vorschieben, doch soll das nicht ohne Grund geschehen. Daß kein Harn kommt, kann verschiedene Ursachen haben. Zuweilen kniekt sich der Katheter, so daß sein Lumen verschlossen ist; zuweilen legt sich Ureterschleimhaut fest auf das Auge, so daß keine Flüssigkeit durch kann. Auch Eiter und Blutflocken können den Katheter verstopfen.

Fig. 80.
Phantom zum Einüben des Katheterismus der Ureteren.

Wenn man bei solchen Gelegenheiten versucht, den Katheter weiter nach oben zu schieben, so passiert es einem gelegentlich, daß der Katheter sich krümmt, die Spitze will nicht vordringen. In manchen dieser Fälle ist die Katheterkrümmung eine fehlerhafte. Man suche sie dann durch Zurückziehen des Deckels zu regulieren, auch kann die unrichtige Haltung des Cystoskopes daran die Schuld tragen, man gehe mit dem Cystoskope tiefer in die Blase hinein und hebe es stärker. Zuweilen fängt sich die Katheterspitze in einer Schleimhautfalte oder Bucht, dann suche man den Katheter um seine Längsachse zu drehen oder ziehe ihn zurück und gehe von neuem in etwas veränderter Position ein. Selten besteht ein Krampf des Ureters, der sich nach einiger Zeit zu lösen pflegt.

Man hüte sich also, aus solchem Vorkommnis eine Striktur oder ein anderes Hindernis im Harnleiter diagnostizieren zu wollen. Das gelegentliche Festsitzen des Katheters kann durch die

mechanisch-anatomischen Verhältnisse begründet sein. Wenn kein Harn durch den eingeführten Katheter abtropft, so kann man sich, auch ehe man den Katheter weiter vorschiebt, dadurch zu helfen versuchen, daß man mit einer kleinen Spritze einige Kubikzentimeter sterilen Wassers einspritzt. Dann pflegt das Wasser wieder abzufließen und der Harn der betreffenden Niere nachzuträufeln.

Das Vorschieben des Katheters ist dagegen nach Möglichkeit zu vermeiden. Bis zum Nierenbecken schiebt man ihn nur dann vor, wenn man Verdacht auf ein Hindernis im Lauf des Ureters hat oder wenn man eine Ausspülung des Nierenbeckens machen will. Hierbei ist zu betonen, daß, sobald das Auge des Katheters im Nierenbecken ruht, das unterbrochene Träufeln des Harns aufhört; dann tropft der Harn kontinuierlich ab, als ob er in der Blase läge.

c) Die Gefahrlosigkeit des Harnleiterkatheterismus.

Ist die Technik des Katheterismus der Harnleiter gelöst, so drängt sich uns als nächste Frage auf: wie steht es mit der Gefahrlosigkeit dieser Untersuchungsmethode? Das ist ein unabweisliches Postulat jedes zu diagnostischen oder therapeutischen Zwecken vorgenommenen Eingriffes, daß er keine schädlichen Folgen habe. Können durch das Katheterisieren der Ureteren nicht schwere Blutungen, Verletzungen, zu Katarrhen Veranlassung gebende Reizungen oder gar Infektionen entstehen? Es entspricht der Wichtigkeit der Sache, diese Frage ausführlich zu erörtern.

Was zunächst die Blutungen betrifft, so ist es ohne weiteres klar, daß beim Durchführen eines Instruments durch einen so zarten, an sich geschlossenen Kanal, wie es der Ureter ist, leicht Läsionen auftreten können. Diese habe ich auch mehrfach beobachtet und werde Genaues darüber bei Besprechung der diagnostischen Bedeutung mitteilen. Für den vorliegenden Punkt interessieren uns die auftretenden Blutungen nur insoweit, als sie irgend welchen Schaden herbeiführen. Und da darf man sagen, daß das nicht ein einziges Mal der Fall gewesen ist. Die minimalen, oft nur mikroskopisch nachweisbaren Blutungen, die des öfteren vorkamen, verschwanden nach Entfernung des Cystoskops sofort, oder waren wenigstens nicht mehr bemerkbar. Ein einziges Mal trat eine stärkere Blutung auf, doch war das ganz im Anfang meiner Untersuchungen, und mit einem Instrument, das noch nicht die Deckelvorrichtung hatte. Es ist ja begreiflich, daß der Katheter, wenn er die Krümmung beibehält, die er anfangs hat und die auch im Anfang dem Ureterlauf entspricht, weiter oben, wo der Ureter mehr gestreckt verläuft, fast möchte ich sagen verletzen muß; denn er ist nicht so geschmeidig und weich,

daß nicht die zufolge dieser Krümmung gegen die Wand andringende Spitze eine Läsion machen sollte. Es erhellt hieraus, wie bedeutsam es ist, die Krümmung des Katheters während des Vorschiebens ändern zu können. Mit Instrumenten, die diese Vorrichtung nicht haben, wird eine Verletzung der Wand viel leichter und öfter eintreten. Man darf also mit Fug und Recht diesen einen Blutfall ausschließen und sagen, daß durch den kunstgerecht ausgeführten Harnleiterkatheterismus eine nennenswerte Blutung niemals verursacht wird.

Was nun gröbere Verletzungen betrifft, so kommen diese nicht vor, der Katheter wenn er einmal im Ureter ist, schiebt sich meist ohne Schwierigkeit vorwärts, die Spitze gleitet der Wand entlang. Sollte man auf ein Hindernis stoßen, so darf man allerdings niemals Gewalt anwenden, niemals brüsk vorgehen, sonst könnte man den Ureter durchbohren, wennschon das nie beobachtet worden ist. Vorsicht ist besonders geboten, wenn es nicht sicher ist, ob der Ureterkatheter im Harnleiter oder in einem Divertikel steckt. Biegt sich derselbe in der Divertikelblase beim Versuch, ihn vorzuschieben, dann ist es besser ihn zu entfernen und die Öffnung erst sorgfältig zu beobachten, ob Harn herauskommt oder ob sich die Form des Ostiums ändert. Das unterscheidet die Uretermündung von den Divertikelöffnungen. Letztere nur aus vorgestülpter Mucosa und Submucosa bestehend, sind leicht zu perforieren. Hier ist also ganz besondere Sorgfalt am Platz.

Bezüglich der etwaigen durch den Katheter verursachten **Reizung** unterliegt der Ureter der allgemein gültigen Regel, daß, wo ein Fremdkörper längere Zeit mit der Schleimhaut in innigem Kontakt sich befindet, eine Reizung entsteht. Der Dauerkatheter in der Harnröhre macht regelmäßig Urethritis, ein Fremdkörper auf der Conjunctiva Conjunctivitis. So ist es also außer Zweifel, daß ein Dauerkatheter im Ureter Ureteritis machen würde. Doch sehen wir zunächst vom Dauerkatheter ab, so können wir konstatieren, daß Katheter, die bis zu zwei Stunden im Ureter lagen, keinen merkbaren entzündlichen Katarrh verursacht haben. Wir haben in mehreren Fällen, gerade um diese Frage beantworten zu können, bei ganz gesunden Individuen den Katheter bis zu zwei Stunden liegen lassen. Der Harn wurde von Viertel- zu Viertelstunde in Reagenzgläschen aufgefangen, sämtliche Proben zentrifugiert und mikroskopisch untersucht. Niemals zeigten sich Rundzellen, der Ausdruck des Katarrhs; denn wo keine Rundzellen, kein Katarrh. Die im Hinblick auf diese Frage untersuchten Fälle wurden nach zwei und drei Tagen wieder untersucht. Der Harn war so klar wie zuvor und frei von Produkten des Katarrhs.

Es tritt in einer Reihe dieser Fälle meist schon nach kurzer Zeit eine Blutung auf, die, mikroskopisch kaum sichtbar, durch das Mikroskop festgestellt wurde. Außer den roten Blutzellen finden sich fast regelmäßig charakteristisch geformte Uretercpithelien, nicht aber Rundzellen. Es sind dies Fälle, in denen aus der Art der Blutung — ein Punkt, auf den ich bei der Diagnosebesprechung zurückkomme — eine Verletzung ausgeschlossen werden kann. Es handelt sich um einen durch den Kontakt der Uterschleimhaut mit dem Katheter entstandene Hyperämie und Diapedese von roten Blutzellen. Mit der Entfernung des Katheters schwindet auch die Blutung. Demnach darf als festgestellt gelten, daß der Katheterismus der Ureteren selbst bis zu Stunden ausgedehnt keine naehteilige Reizung verursaeht.

Was aber den Verweilkatheter betrifft, so wird dieser selbstverständlich nur in pathologischen Fällen (bei Pyelitiden) angewendet. Ieh habe mehrere Fälle mit demselben behandelt. Da jedesmal reichlich Puszellen vor der Manipulation da waren, kann man nieht entseheiden, wieviel davon auf Rechnung des Katheterismus zu stellen sind. Da aber in mehreren dieser Fälle ganz überrasehende Besserung, sogar vollkommene Heilung erzielt wurde, so darf man aueh von dem Verweilkatheter im Harnleiter sagen, daß er keine naehhaltige Reizung, keine nach Entfernung des Katheters zurückbleibende Ureteritis verursacht.

Und nun komme ich zum schwerstwiegenden Punkt, zur Frage der Infektion. Man kann es sehr wohl begreifen, daß einem das Schreckgespenst der Infektion der Ureteren und Nieren vor Augen tritt, wenn man einen Katheter, der sich in der infizierten Blase aufgehalten hat, in den Harnleiter hineinbringen will, und ich glaube, die Möglichkeit der Infektion ist aueh nieht völlig auszuschließen. So mag es auch zu verstehen sein, daß zwei wohl renommierte Chirurgen (Israel und Bazy) zu wiederholten Malen hervorgehoben haben, der Ureterkatheterismus sei gefährlich, er könne infizieren. Und da sie beide dies zu einer Zeit getan haben, in weleher sie den Ureterkatheterismus nicht praktiseh verwerteten, so ist es klar, daß sie sich durch theoretisehe Betraehtungen haben beeinflussen lassen, sie haben eben mit der Mögliehkeit der Infektion gereehnet. Entscheidend ist aber, nicht wie die Dinge möglicherweise sich gestalten, sondern wie sie in Wirkliehkeit sind. Und da hat sieh herausgestellt, daß die Besorgnis unbegründet war, daß ein lege artis ausgeführter Ureterkatheterismus niemals infiziert. Viele Hunderte von Ureteruntersuehungen sind von Albarran, von mir und zahlreichen anderen Autoren ausgeführt worden, ohne daß man eine Infektion wahr-

genommen hat. Erfreulicherweise muß auch der eine der genannten Chirurgen diese Erfahrungen gemacht haben, da er jetzt fleißig die Ureteren sondiert oder sondieren läßt.

Die Gründe dafür, daß tatsächlich keine Infektionsgefahr besteht, sind nicht schwer einzusehen.

Es kann die Infizierung nur in Frage kommen bei cystitisch erkrankter Blase. Denn wenn die Blase gesund ist, kann man das Hineinbringen von Mikroorganismen in die Ureteren mit Sicherheit vermeiden.

Sowohl das Cystoskop als auch der Ureterkatheter läßt sich gut und sicher sterilisieren. Man vergleiche den Abschnitt über die Asepsis in der Cystoskopie, in dem diese Frage ausführlich besprochen worden ist.

Anders liegt es allerdings bei bestehender Cystitis. Hier befinden sich die pathogenen Keime in der Blase, und man könnte fürchten, sie direkt in die Harnleiter hineinzuschaffen. Allein man darf nicht vergessen, daß dem Einführen ein langes fortgesetztes Spülen mit aseptischer Flüssigkeit (Hydrargyr. oxycyanat.) vorangeht, und wenn wir auch nicht garantieren können, daß alle Keime mit herausgespült werden, so geschieht das doch sicherlich mit einem großen Teil derselben. Zudem dürfte der Rest der noch vorhandenen, an der Oberfläche befindlichen unschädlich gemacht werden, indem die aseptische Lösung ihre Entwickelungs- und Fortpflanzungsfähigkeit vernichtet. Nun könnte man einwenden, daß bekanntermaßen viele Eiterflocken trotz eifrigen Spülens in der Blase zurückbleiben, daß in diesen entwickelungsfähige Keime eingebettet sind und daß die Berührung der Katheterspitze mit diesen Flocken ausreicht, um den Ureter zu infizieren. Allein wir haben es bei einiger Übung vollkommen in der Hand, es zu vermeiden. Wir sehen den Katheter, wir sehen die Flocken, wir können es verhüten, daß der erstere die letzteren berührt.

Aber selbst wenn das passieren sollte, selbst wenn man Mikroorganismen in die Ureteren hineinbringt, erfolgt dann eine Infektion? Diese Frage muß entschieden verneint werden. Die interessanten experimentellen Arbeiten von Lewin und Goldschmidt[1]) haben uns gelehrt, daß bei Kaninchen, wenn nicht immer, so doch sehr häufig unter den gegebenen physiologischen Verhältnissen eine rückläufige Bewegung des Blaseninhaltes in die Ureteren statt hat, daß „alles darauf hinweist, daß das Rückfluten des Harns aus der Blase in den Harnleiter auch beim Menschen vorkommt“ (L. und G.). Wenn jedesmal bei einer Cystitis, wo doch also pathogene Keime enthaltender

1) Virchows Archiv, Bd. 134, Heft I. 1893.

Harn in die Ureteren gebracht wird, eine Infektion entstehen sollte, müßte nicht jede Cystitis zu einer Pyelitis werden? Die verschwindende Zahl der Pyelitiden und Pyonephrosen gegenüber der großen Menge der Cystitiden beweist also, daß das mechanische Eindringen der Keime allein nicht die Ursache jener Erkrankung ist.

Und das ist nur zu leicht erklärlich. Wird doch in kurzen Zwischenräumen jedesmal, wenn der Ureter eine Kontraktion macht, durch den ausspritzenden Harn alles, was etwa in jenen hineingekommen sein sollte, herausgeschleudert! Es findet also eine mechanische Reinigung statt. Damit auf diese Weise Infektionen zustande kommen, gehört mehr als das bloße Hineindringen von pathogenen Keimen, dazu gehört eine Stauung. Wissen wir doch aus den Experimenten von Guyon, daß das Hineindringen von pathogenen Keimen in die Blase bei Tieren nur Cystitis verursacht, wenn gleichzeitig der Harnauslaß verlegt wird, daß dagegen, sobald die Blase normal arbeitet, die Keime nicht haften. Zeigt uns doch stets die klinische Beobachtung, daß Infektion durch eingeführte Katheter sehr selten bei jungen Leuten, aber leider gar zu häufig bei alten vorkommt. Und das erklärt sich nur daraus, daß alte Leute gemeinhin Residualharn haben, während junge Männer ihre Blase ganz entleeren. Wenn wir trotzdem zuweilen bei jungen Individuen ascendierenden Pyelitiden begegnen, so sind diese aufzufassen als eine Fortpflanzung des entzündlichen infizierenden Prozesses, der in der Wand der Blase und Ureteren vor sich geht.

Endlich besitzen wir ein bequemes Mittel, den Ureter nach dem Katheterismus zu desinfizieren, das ich in letzter Zeit vielfach anwende. Gerade wie Guyon vorgeschlagen hat, jeden zu den leisesten Bedenken hinsichtlich der Infektion Veranlassung gebenden Blasenkatheterismus mit einer Spülung der Blase mit Arg. nitr.-Lösung ($^1/_{1000}$) zu schließen, so empfehle ich den Ureter, ehe man den Katheter entfernt, mit wenigen Kubikzentimetern Silbernitratlösung ($^1/_{1000}$) durchzuspritzen, was absolut gefahrlos, unschädlich und schmerzlos ist. Ist durch jenes Verfahren die Gefahr der Blaseninfektion erheblich verringert, so darf man auch den auf analoge Weise geübten Ureterkatheterismus aseptisch, ja antiseptisch nennen.

Deshalb meine ich, ist zwar die Möglichkeit der Infektion nicht absolut auszuschließen, so wird sie doch bei sachgemäßer Behandlung der Instrumente und des Verfahrens kaum je eintreten. Weil aber der Harnleiterkatheterismus große Übung verlangt, so sollte er im Hinblick auf die Gefahr der Infizierung nur von berufener Seite und bei Vorhandensein einer strikten Indikation ausgeführt werden.

Wenn man die Frage von diesen Gesichtspunkten aus beleuchtet,

so wird es klar, daß die Gefahr bei dem Katheterismus der Ureteren nur eine supponierte war; ich glaube, daß auch in diesem Falle Probieren über Studieren geht. Nun, wir haben probiert. Ich wiederhole, bei sachgemäßem Vorgehen sind keine Infektionen wahrgenommen worden. Wir und viele andere haben zahllose Katheterismen bei schwer infizierten Blasen ausgeführt. War der Harn der betreffenden Niere vorher klar, so war er es auch nach der Ureterensondierung. Nach alledem glaube ich, haben wir ein Recht, es auszusprechen: die Gefahr der Infektion der Ureteren durch den Harnleiterkatheterismus existiert nicht, sobald man die genügende Vorsicht anwendet.

Diese besteht darin, daß man die Blase fleißig durch einen möglichst dicken Katheter mit einer aseptischen oder noch besser antiseptischen Lösung wäscht. Als beste und am reizlosesten wirkende empfehlen wir Hydrargyr. oxycyanat. $^1/_{5000}$. Des weiteren sorge man dafür, daß man mit dem Katheter in der Flüssigkeit herumschwimmende oder den Blasenwänden anhaftende Eitermassen unberührt läßt, und endlich führe man den aufs sorgfältigste desinfizierten Ureterkatheter nicht tiefer in den Ureter, als zur Erreichung des Ziels erforderlich ist und vermeide durch Vorsicht jede Verletzung des Ureters.

So darf man also die Befürchtung, daß der Harnleiterkatheterismus schädlich wirken kann, als grundlos bezeichnen. Weder entzündliche Reizung noch Verletzung noch gefährliche Blutung noch Infektion sind zu besorgen.

d) Die Ergebnisse des Harnleiterkatheterismus in normalen Fällen.

Um die Resultate des Harnleiterkatheterismus bei pathologischen Fällen für die Diagnose verwerten zu können, müssen wir uns kurz vor Augen führen, was die normalen Verhältnisse lehren.

Was zunächst die Harnmenge betrifft, welche man in einer gewissen Zeit durch den Katheter auffängt, so sind die Verhältnisse wechselvoll, und zwar ist die aufgefangene Menge bei gleicher Ernährung nicht nur bei verschiedenen Patienten verschieden, sondern auch bei ein und demselben entleert sich in den ersten Minuten manchmal mehr Harn als in den folgenden und umgekehrt. Einmal werden durch den Reiz des Katheters selbst Veränderungen, meist eine Steigerung, seltener eine Verminderung in der Harnsekretion veranlaßt. Dann tritt zuweilen eine Harnstauung ein, indem sich der Ureter über dem Katheter kontrahiert oder das Auge des Katheters sich fest an die Schleimhaut anlegt; in beiden Fällen stockt das Harn-

abtropfen. Wenn auch in der Mehrzahl der Fälle der Katheterismus keinen Einfluß auf die Quantität des produzierten Harns verursacht, so ist das doch in einigen Fällen zu bemerken. Demnach kann die aufgefangene Menge des Harnes nicht für die Diagnostik verwendet werden.

Es wäre fehlerhaft, wollte man aus der Beobachtung, daß die aufgefangene Harnmenge geringer ist, als der Norm entspricht, den Schluß ziehen, die untersuchte Niere arbeite schlechter. Nur so viel geht aus den Beobachtungen hervor, daß in dem Zeitraum von 15 Minuten durchschnittlich 6—12,0 Harn entleert werden. Daß in manchen Fällen die abgesonderte und durch den Ureterkatheter aufgefangene Harnmenge proportional geringer ist, als man der sonstigen Harnabsonderung des betreffenden Patienten zufolge erwarten sollte, erklärt sich daraus, daß zuweilen bei der Ureterkontraktion ein Teil des Harnes neben dem Katheter vorbei in die Blase gepreßt wird, wie man sich durch Beobachten mit dem Cystoskop überzeugen kann. Das geschieht besonders, wenn der Katheter nahe der Blase liegt.

Auch die Zwischenpausen, in welchen der Harn aus dem Ureterkatheter austritt — es geschieht dies stoßweise, 3—20 Tropfen kommen hintereinander, dann tritt eine Pause ein — sind so verschieden, daß die Beobachtung dieses Momentes unnütz ist. Bald ist die Pause im Anfang kleiner und wird nachher größer, bald ist es umgekehrt. Zuweilen hört auch das Abfließen des Harnes ganz auf, ohne daß etwa der Katheter verstopft sei. Dann liegt entweder das Auge des Katheters zu fest der Schleimhaut an, oder der Katheter hat in dem in der Blase liegenden Teil eine Knickung erfahren, oder es findet eine krampfhafte Kontraktion des Ureters um die Spitze des Katheters oder auch weiter oberhalb statt. Schiebt man dann den Katheter ein wenig vor oder zieht ihn etwas zurück oder spritzt eine geringe Menge sterilen Wassers nach, oder richtet das Cystoskop zweckentsprechender, so beginnt die Absonderung sich wieder zu zeigen. — Es können daher Schlüsse aus der Art der Ureterkontraktionen nicht gezogen werden.

Da das spezifische Gewicht für die Beurteilung eines Harnes nur dann einen Wert hat, wenn man es in Beziehung setzt zu der abgesonderten Menge, so erhellt, daß auch die Feststellung des spezifischen Gewichts eines durch den Ureterkatheterismus entnommenen Harnes an sich keine Verwertung für die Diagnose finden kann. Das spezifische Gewicht, gemeinsam mit der Harnmenge betrachtet, kann von Bedeutung sein.

Der Umstand, daß die durch den Katheter aufgefangene Menge des Harnes von nicht zu beurteilenden Zufälligkeiten abhängig ist,

hindert auch, aus der absoluten Bestimmung des Harnstoffgehalts irgend welche Schlüsse in diagnostischer Hinsicht zu ziehen.

Die körperlichen Bestandteile des Harnes, die aus der Niere stammen, sind in dem Nierenharn, d. h. in dem durch den Ureterkatheter aufgefangenen Harn in relativ größerer Menge vorhanden als in dem Blasenharn, d. h. demjenigen, der sich aus beiden Nieren in der Blase angesammelt hat.

Leukocyten finden sich im normalen Harn nicht oder ganz vereinzelt. Selbst nach stundenlangem Liegenlassen des Katheters im Ureter waren dieselben nicht zu beobachten.

Rote Blutzellen zeigen sich in normalen Verhältnissen in der Hälfte der Fälle. Die Blutung wird entweder verursacht durch ein Trauma oder durch die Hyperämie, welche ihrerseits durch das Anliegen des Katheters an die Ureterwand veranlaßt wird. Diese beiden Arten von Blutungen sind aber gut auseinander zu halten. Bei einem durch den Katheter gesetzten Trauma ist die Blutung anfangs am stärksten und nimmt mit der Zeit ab, was sich deutlich präsentiert, wenn man den Harn in mehreren kleinen Portionen in Reagenzgläschen auffängt. Bei der durch Hyperämie bedingten Diapedese der roten Blutzellen fehlen die letzteren im Anfang und stellen sich erst nach einer gewissen Zeit ein. Je länger der Katheter liegt, um so zahlreicher werden sie. In beiden Fällen verschwinden die roten Blutzellen aus dem aufgefangenen Harn, wenn man den Katheter etwas weiter hinaufschiebt, in dem einen Falle also das Trauma und in dem anderen die hyperämische Stelle ausschaltet.

In diesem Verhalten der Blutung besitzen wir demnach ein Unterscheidungsmittel zwischen den genuinen und den künstlich hervorgerufenen Blutungen. Kommt der Harn zunächst blutig, aber nach dem weiter Aufwärtsschieben des Katheters wieder blutfrei zum Vorschein, so handelt es sich um eine artefizielle Blutung; ist er durchgehends blutig und die Blutmenge auch nach dem Vorschieben des Katheters sich ungefähr gleich bleibend, so kann man die Blutung als eine genuine ansehen.

Ich will gern zugeben, daß die Sache nicht immer so leicht zu entscheiden ist. Man kann sich wohl denken, daß Kombinationen auftreten, daß z. B. Trauma und Hyperämie sich vereinigen und so der Charakter der Blutung verwischt wird, daß bei dem Weitervorschieben des Katheters ein zweites Trauma gesetzt wird. Allein die Erfahrung zeigt, daß das nur Ausnahmefälle sind. Zur Hyperämie braucht man es nicht kommen zu lassen; schon wenige Minuten reichen aus, eine

genügende Menge Harn aus dem Ureter zu sammeln, um denselben auf seine körperlichen Bestandteile untersuchen zu können.

Nur eines ist hierbei zu bemerken, auf das ich schon eingangs hingewiesen habe. Der Ureter hat in seinem Blasenteil eine nach außen, oben und hinten gehende Richtung; dieselbe ändert sich weiter aufwärts, sie ist weniger seitlich; der Winkel, den der Ureter mit einer durch die Längsachse des Körpers gelegten jenen schneidenden Linie bildet, ist spitzer als am unteren Teil. Demgemäß muß auch der Katheter seine Richtung ändern, wenn er in den oberhalb der Blase gelegenen Ureterteil eindringt. Man muß also beim Vorschieben die Richtung des austretenden Katheters nach Wunsch und Bedürfnis regulieren.

Es erübrigen noch von den Formelementen des Harns die Epithelien, Cylinder, Parasiten und Mikroorganismen, deren Besprechung uns zu den pathologischen Fällen hinüberleitet.

Den Epithelien ist im allgemeinen wenig Wert beizulegen. Wir finden fast in jedem Präparat Ureterepithelien, manchmal zu ganzen Membranen angeordnet. Ihre Anwesenheit oder ihr Fehlen kann daher für die Diagnose nicht verwertet werden. Was die Nierenbeckenepithelien betrifft, so ist ihnen jede Bedeutung abzusprechen, weil ihre Formen nicht für das Nierenbecken charakteristisch sind, sondern in den tieferen Schichten auch der weiter nach unten gelegenen Harnwege vorkommen. Eindeutig sind die Nierenepithelien, die sich durch ihren großen bläschenförmigen Kern auszeichnen. Man findet sie gut erhalten, öfter aber körnig degeneriert, schon im Blasenharn. Der Katheterismus der Harnleiter läßt uns erkennen, welcher Niere sie entstammen. Doch kann man auch ihnen eine entscheidende Bedeutung für die Diagnose nicht beimessen, da sie mit ähnlich aussehenden, von anderen Teilen der Harnwege stammenden Epithelien, zuweilen sogar mit körnig degenerierten gequollenen weißen Blutzellen verwechselt werden können.

Cylinder, Parasiten, Mikroorganismen und Salze sind Gebilde, denen wir im Blasenharn begegnen, von denen aber nur durch den Harnleiterkatheterismus entschieden werden kann, aus welcher Niere sie stammen. Sie werden in proportional größerer Menge im Nierenharn als im Blasenharn gefunden, was begreiflich ist. Denn wenn z. B. Cylinder oder Tuberkelbazillen aus der rechten Niere stammen, so sind sie in dem direkt aus der rechten Niere aufgefangenen Harn in relativ größerer Menge vorhanden als in dem durch Hinzutritt des linken Nierenharns verdünnten Blasenharn.

Ganz analog verhält es sich mit dem Albumen. Bei Nephritiden,

d. i. bei Erkrankung beider Nieren, entsprieht der Albumengehalt des Nierenharns dem des Blasenharns, bei einseitiger Nierenerkrankung ist der Albumengehalt des aus der erkrankten Niere aufgefangenen Urins größer als der des Blasenharns. In normalen Fällen mit albumenfreiem Blasenharn ist aueh der Nierenharn albumenfrei.

Nur wenn man den Ureterkatheter länger liegen läßt, treten naturgemäß mit dem Erseheinen der körperliehen Elemente Spuren von Albumen auf. Es ist deshalb notwendig, den dureh Harnleiterkatheterismus gewonnenen Harn vor der Untersuehung auf Albumen zu filtrieren, um die körperliehen Elemente zu entfernen. Waren viel Epithelien oder Blutzellen im Harn, so zeigt selbst der filtrierte Harn noeh minimale Mengen Eiweiß, deren Anwesenheit auf das in Lösung gegangene Protoplasma jener Zellen zurüekzuführen ist.

ACHTER ABSCHNITT.

Die Bedeutung der Cystoskopie und des Harnleiterkatheterismus für die Diagnostik der Krankheiten der Blase und Nieren.

a) Die alten Methoden: Klinisches Bild, subjektive Symptome, Prüfung des Harnes, Palpation der Nieren und Ureteren.

b) Die Leistungen der Cystoskopie und des Ureterenkatheterismus in der Nierenchirurgie.

1. Sind beide Nieren vorhanden? Fehlt die eine oder ist sie verödet? Zwei Ureterenmündungen. Chromocystoskopie. Ureterensondierung im Verein mit Röntgenphotographie. Fehlende Harnabsonderung aus einem Ureterkatheter. Reflektorische Anurie. Katheter im Ureter aufgehalten. Steineinklemmungen, Strikturen, Spasmen des Ureters.
2. Ist die Blase oder die Niere Sitz der Erkrankung oder sind Blase und Niere erkrankt? Frühere Untersuchungsmittel oft trügerisch, Cystoskopie wird ergänzt durch den Ureterenkatheterismus. Untersuchung des durch den Ureterkatheter aufgefangenen Harnes, kurz Nierenharn genannt. Sediment, Albumen. Nachweis des Sitzes der Erkrankung, nicht der Art derselben. Einwände. Widerlegung derselben.
3. Wenn eine Niere als krank erkannt worden ist, wie entscheiden wir die Beschaffenheit und Funktionskraft der zweiten Niere? Begriff der Arbeitstüchtigkeit der Niere, Unterschied gegenüber der Gesundheit der Niere. Die funktionelle Nierendiagnostik (Casper und P. Fr. Richter).

Die Funktion beider Nieren insgesamt. Analyse des Harnes auf Stickstoff usw. Methylenblauinjektionen nach Achard und Castaigne, Albarran. Bernard. Indigkarmininjektion von Völker und Joseph. Welche Schlüsse gestattet diese Prüfung der Durchlässigkeit der Nieren?

Die Bestimmung der molekulären Konzentration (Kryoskopie), Gesetz der Osmose (Dreser, Koranyi), Gefrierapparate, Gefrierpunkterniedrigung des Harnes Δ, Gefrierpunkt des Blutes δ. Methode der Untersuchung. Blutgefrierpunkt nicht ausschlaggebend. Harngefrierpunkt große physiologische Schwankungen. Hyposthenurie. δ bei Nephritis.

Die Bestimmung der Funktion jeder Niere. Absolute und relative Größe der Nierenarbeit. Beide Nieren sezernieren gleichzeitig ein Sekret von gleicher Konzentration. $\Delta \overset{+}{U}$ (Harnstoff), Chlor usw. sind gleich.

Phloridzinglykosurie renalen Ursprungs (v. Mering, Minkowski, Zuntz). Zuckerausscheidung bei Nierenerkrankungen vermindert event. aufgehoben. Die Phloridzinprobe mißt die Menge des vorhandenen arbeitenden Parenchyms und damit indirekt auch die Größe der Nierenarbeit. Die in der Zeiteinheit ausgeschiedene Saccharummenge nach Phloridzininjektion ist bei gesunden Nieren beiderseits gleich, auf der kranken Seite geringer als auf der gesunden.

Methodik der funktionellen Nierenuntersuchung. Einhaltung einer bestimmten Diät. Konzentrierter Harn erwünscht. Einige Beispiele: I. Beide Nieren gesund. II. Leichte Störung der einen und Gesundheit der anderen Niere. III. Schwere Störung der einen und Gesundheit der anderen Niere. IV. Leichte funktionelle Störung beider Nieren. V. Schwere funktionelle Störung und Erkrankung beider Nieren.

Einwände gegen die aufgestellten Gesetze: 1. Die Zusammensetzung der Nierenharne ist nicht gleich (Israel, Kapsammer, Albarran), Richtigstellung dieses Einwandes. 2. Die Verhältniswerte für die Arbeit beider Nieren wechseln (Israel, Goebel). Würdigung und Erklärung dieser Beobachtung. Verdünnungsversuch nach Kövesi und Illyes. 3. Ausbleiben der Zuckerreaktion. Phloridzininjektion bei Gesunden (Israel, Rovsing). Aufklärung über diese Beobachtung, Phloridzin ein Diureticum (Warschauer).

Die Anwendung der funktionellen Nierenuntersuchung an einer Reihe von Fällen dargetan:

I. Nephrophthisis unilateralis.
II. Pyo-Hydronephrosis calculosa.
III. Hypernephroma.
IV. Hydronephrosis infecta.
V. Pyelonephritis unilateralis.
VI. Pyelonephritis duplex.
VII. Hydrops renum cysticus.
VIII. Ren mobilis.
IX. Haemophilia renalis.
X. Nephritis chronica.
XI. Calculosis renal dextr.
XII. Adenoma suprarenale.
XIII. Benigne Cysten der Niere.
XIV. Perityphlitiseher Abszeß.
XV. Gallensteinkolik.
XVI. Nephralgie.
XVII. Doppelseitige Steinniere mit Ureter bifidus sinister.

---

a) Die alten Methoden.

Im Besitze unserer jetzigen diagnostischen Hilfsmittel ist es schwer verständlich, wie die Medizin ohne dieselben mit den oft äußerst schwierigen Diagnosen bei Erkrankungen der oberen Harnwege fertig geworden ist. Entweder man hat viele Krankheitsfälle gar nicht erkannt, beziehungsweise verkannt, oder die Ärzte müssen mit einem divinatorischen Blick und Erkennungsvermögen begabt gewesen sein. Denn viele der Erkennungs- und Unterscheidungsmerkmale, mit denen sie arbeiteten und auf welche sie ihre Diagnose stützten, haben sich als trügerisch und nicht stichhaltig erwiesen.

Die Beobachtung des gesamten klinischen Bildes, gewisse charakteristische subjektive Symptome, die genaue Prüfung des Harnes und die aus ihm objektiv erkennbaren Veränderungen, endlich die Palpation und Punktion, das waren

die Mittel, die wir vor der Cystoskopie in der Hand hatten, um schwierige diagnostische Aufgaben am Urinaltraktus zu lösen.

Es soll nicht bestritten werden, das jeder dieser Momente für sich und in noch höherem Grade im Zusammenhang wertvolle Stützen für die Diagnose bietet; aber in vielen Fällen bleiben sie unzureichend.

Das gesamte klinische Bild kann nur dann die Diagnose stützen oder vergewissern, wenn andere unzweideutige subjektive oder objektive Merkmale vorliegen. Fehlen diese, dann kann das klinische Bild in seiner Gesamtheit betrachtet nur zu leicht irre führen. Wollte man beispielsweise in einem Falle, in dem eine vergrößerte Niere als Sitz der Krankheit erkannt ist, aus der Kachexie auf einen malignen Tumor dierer Niere schließen, so wäre das fehlerhaft. Denn es gibt Nierenaffektionen, die an sich gutartiger Natur sind, die aber durch ihr bloßes Fortbestehen den Organismus gewaltig herunterbringen. Man beobachtet Pyonephrosen, bei denen die Patienten vollkommen verfallen sind, während andererseits Nierenkarzinome eine Zeitlang bestehen können, ehe sie das Allgemeinbefinden angreifen.

Trügeriseh sind aueh die sogenannten eharakteristischen Symptome. Wir wissen, daß Schmerz in der reehten Niere vorhanden sein kann, wenn die linke krank ist, und viee versa; häufig bestehen bei Blasen- und Nierensteinen Schmerzen; zuweilen fehlen sie aber auch gänzlieh. Der starke Harndrang wird meist auf den Sitz des Leidens am Blasenhals bezogen, aueh Nierensteine und Nierenbeekeneiterung können quälenden Harndrang auslösen; der Sehmerz wird in die Glans penis verlegt, dabei kann die Krankheit in der Blase oder in der Niere lokalisiert sein. Der Sehmerz kann in Attaeken auftreten, wie es für Nierensteine das Gewöhnliehe ist. Aber auch bei Nierenbeckeneiterung und zeitweiligen Verlegungen des Ureters, ja sogar bei Abwesenheit jeder objektiv nachweisbaren Erkrankung werden Nierenkoliken beobachtet. Diese Beispiele zeigen zur Genüge, daß auf die subjektiven Symptome kein Verlaß ist.

Was nun die objektiven Anzeiehen betrifft, so weit sie aus Veränderungen des Harnes zu erkennen sind, so war es die Reaktion des Harnes, die Beimengung von Blut, von Eiter, von Epithelien der Harnwege, von Geschwulstzellen, der Eiweißgehalt, aus deren versehiedenem Verhalten man glaubte, Schlüsse ziehen zu dürfen.

Daß eine Pyelitis immer sauren, eine Cystitis stets alkalischen Harn habe, solche Behauptungen gehören der Vergangenheit an und können füglich übergangen werden. Es gibt genug Cystitiden mit saurem und Pyelitiden mit alkalischem Harn.

Auf gleichem Niveau rangiert die Ansicht, daß brauner Harn

von einer Nierenblutung, roter Harn von einer Blasenblutung stamme. Gerade diese Frage, woher das Blut in jedem Falle rühre, ob aus der Blase oder aus der Niere und aus welcher von beiden, begegnete großen Schwierigkeiten.

Die Art der Blutung sollte charakteristisch sein: eine Blutung, die sich auf Körperbewegung zurückführen ließe, spreche für einen Stein, entweder der Blase oder der Niere. Eine unmotiviert auftretende und ebenso wieder verschwindende Blutung sei meist durch einen Tumor verursacht, die erstere stehe leicht und sei gering an Menge, die letztere sei profus und schwer zu beeinflussen.

Zweifellos ist das für eine große Zahl von Fällen richtig, aber auch Steine können heftige Blutungen verursachen, und auch diese kommen scheinbar unbegründet, während Tumoren leicht intermittierende Blutungen machen können, die sich an Körperbewegungen anzuschließen scheinen. Heftige, monatelang anhaltende Blutungen aus der Niere sind beobachtet worden, ohne daß irgend eine anatomisch nachweisbare Krankheit erkennbar wurde. Auch einige Fälle von beginnender Tuberkulose, in denen sich bei der Operation nur ein par isolierte Knötchen fanden, haben zu profusen Blutungen Veranlassung gegeben.

Mechanische Mittel wurden zur Hilfe genommen, um so zu entscheiden, ob Blase oder Niere Sitz der Blutung sei. Man schlug vor, die Blase auszuwaschen, so lange bis das Spülwasser klar abläuft, und eine Bewegung mit dem Katheter in der Blase vorzunehmen. Zeigte sich nunmehr frisches Blut, so schloß man, es komme aus der Blase. Auch das trifft für viele Fälle zu, aber ist zu unsicher, um darauf eine Diagnose aufzubauen; denn wenn die Blutung aus der Niere stark ist, so kann das frische Blut auch aus der Niere stammen.

Man spritzte Jodkalilösung in die Blase und versuchte, es im Speichel nachzuweisen. Wurde es aufgefunden, so nahm man die Blase als Quelle der Blutung an, weil die lädierte Blase leichter resorbiert; fand man es nicht, so wurde die Krankheit in die Niere verlegt. Wir haben uns aber durch vielfache Experimente überzeugt, daß diese Untersuchungsmethode unzuverlässig ist: bei ulzerösen Blasen konnten wir das Jod fast stets im Speichel nachweisen, nicht aber bei stark blutenden Blasen, und umgekehrt haben wir es auch nach Einspritzungen in völlig gesunde Blasen im Speichel auffinden können.

Auch aus der Form der roten Blutkörperchen kann man bindende Schlüsse nicht ziehen. Die Gumpertzsche Ansicht, daß die bekannten Formveränderungen der roten Zellen auf eine Nierenkrankheit hindeuten, indem sie durch den im Nierenparenchym in konzentrierter

Lösung vorhandenen Harnstoff hervorgebracht werden, ist noch unbestätigt.

Aber selbst wenn sie richtig ist, kann sie für die vorliegende Frage keine Verwertung finden; denn die Blutung kann bei ganz gesundem Nierenparenchym aus dem Nierenbecken stammen. Dann würden also die roten Zellen keine Abschnürung usw. zeigen, obwohl sie nicht von der Blase herrühren.

Die Eitermenge sei gewöhnlich größer bei der Pyelitis als bei der Cystitis, und ebenso sei die Albumenmenge bei Nierenbeckeneiterung, wo häufig das in das Nierenbecken eintauchende Nierenparenchym mit ergriffen ist, größer, als dem Pusgehalt entspricht. Aber wer möchte auf solche Schätzungen hin eine sichere Diagnose aufzustellen wagen? Ein Katarrh in einer Divertikelblase kann ungeheure Mengen Pus produzieren, und Pyelitiden können bestehen, ohne daß das Nierengewebe ergriffen ist, und deshalb nicht mehr Eiweiß zeigen, als dem Eitergehalt entspricht.

Unzuverlässig ist auch die Polyurie trouble Guyons, die für die Pyelitis als Charakteristikum galt. Denn eine unkomplizierte Prostata-Hypertrophie geht meist mit reichlicher Harnabsonderung einher, und ob der trübe Harn nach dem Sedimentieren über der Sedimentschicht klar wird oder trübe bleibt, das hängt nicht davon ab, aus welchem Organ der Eiter stammt, sondern von der Schwere und Menge der im Harn vorhandenen Mikroorganismen. Ist ihre Zahl gering und ihr spezifisches Gewicht relativ leicht, so bleiben sie suspendiert, der Harn erscheint trübe in seiner Totalität, gleichviel, ob diese Mikroorganismen aus der Blase oder aus dem Nierenbecken stammen.

Daß der Form der im Harn vorhandenen Epithelien kein unterscheidender Wert zukommt, ist allgemein anerkannt. Die geschwänzten und dachziegelartig aufeinander gelagerten Epithelien, die man früher als dem Nierenbecken eigentümlich ansah, kommen auch in den tiefen Schichten des Epithels der unteren Harnwege vor.

Was endlich die Nierenpalpation betrifft, so kommt ihr zweifellos ein hoher Wert zu. Sie wird in verschiedenen Arten ausgeführt, einmal als bimanuelle Palpation in der Rückenlage des Kranken mit leicht angezogenen Beinen unter Ausnutzung tiefer Inspiration.

Spannt der Kranke die Bauchdecken an, so ist durch die Palpation nichts herauszubringen. Man muß sie dann entweder im warmen Bade oder durch Narkose zu entspannen versuchen.

Hiermit verbindet man das Ballotement rénal, ein Verfahren, durch welches mit kurzen Stößen auf die Lendengegend die Niere gegen die Bauchwand geschnellt wird, wo sie von der flach auf-

gelegten anderen Hand gefühlt werden kann. Auch lasse man die Kranken mit angezogenen Schenkeln auf der gesunden Seite liegen, und zwar so, daß der Körper noch ein wenig zu der Bauchseite hin gedreht ist. Die Eingeweide fallen dann nach vorn, die Lendengegend sinkt ein und ist leichter zu fühlen.

Nicht so wertvoll ist das Procédé de pouce. Will man die rechte Niere untersuchen, so umspannt hierbei die linke Hand die Lende, vice versa bei der anderen Seite. Die Finger liegen in der Lendengegend, der Daumen vorn in der Nierengegend. Durch die Finger wird die Lendengegend so nach vorn gedrängt, daß die Niere gegen die vorn aufgelegte Hand gedrückt wird und gefühlt werden kann. Die Verfahren sind alle brauchbar. Man soll sie am besten kombinieren. Bald führt jenes, bald dieses zum Ziel.

Andererseits darf man aber nicht vergessen, daß man in zahlreichen auch pathologischen Fällen vergrößerter Nieren, wo Stein, Tumor und Tuberkulose usw. vorhanden ist, gar nichts fühlt und nichts fühlen kann. So ist es bei sehr fettleibigen Personen, aber auch bei mageren, wenn die Niere unter den Rippenbogen liegt und selbst bei tiefer Inspiration nicht ausreichend herabsteigt. Ferner kann eine Niere normalen oder vergrößerten Umfanges palpabel sein, ohne daß man daraus einen Schluß auf ihre Gesundheit oder Krankheit zu ziehen berechtigt wäre. Gerade die als groß gefühlte Niere kann die gesunde, infolge der Erkrankung der anderen hypertrophierte sein. Endlich ergeben sich große Schwierigkeiten, eine gefühlte Geschwulst mit Sicherheit als Niere anzusprechen. Eine große Gallenblase ist zuweilen nicht von der rechten Niere zu unterscheiden. Die Milz kann sich linkerseits genau so anfühlen wie die Niere. Mit der Aufblähung des Kolons, das der Regel nach über der Niere liegt, während z. B. eine Gallenblase davor lagert, ist oft nicht viel anzufangen, weil nicht selten das Kolon mit der Umgebung verwachsen ist, so daß es unter Umständen nicht vor der Niere und in anderen Fällen über der Gallenblase liegt.

Was die Ureteren betrifft, so stellen sie die Verbindung zwischen Nieren und Blase her. Entsprechend dieser ihrer Aufgabe haben wir es auch sehr selten mit isolierten Erkrankungen der Ureteren zu tun. Meistens bestehen diese in Verbindung mit Krankheiten der Blase und Niere oder beider. Die Ureteren liegen versteckt, zum Teil im kleinen Becken, zum Teil im Abdomen und sind unter normalen Verhältnissen durch die Bauchdecken nicht wahrzunehmen. Wenn sie patho-

logisch verändert, z. B. stark verdickt oder auf Druck schmerzhaft sind, kann man sie unter günstigen Umständen vom Abdomen, vom Rektum und bei der Frau auch von der Vagina her durchfühlen.

Die Abtastung der Ureteren in ihrem oberen Abschnitt durch die Bauchwand ist aber höchst unsicher. Nur bei mageren Personen, bei leerem Darm und bei starker Verdickung der Harnleiter wird man die Ureteren in präziser Weise dem Gefühl zugänglich machen können.

Auch zur Palpation des unteren Abschnittes vom Rektum aus gehören besonders günstige Verhältnisse. Das Individuum darf nicht fett, der Finger des Untersuchers muß ziemlich lang und der Harnleiter einigermaßen verdickt sein. Dann kann man sie nach innen und oben von den Samenblasen aus in Form eines über den Finger rollenden Stranges abtasten. Verhältnismäßig leichter ist diese Untersuchung bei der Frau von der Vagina aus. Alles in allem aber bleiben diese Untersuchungsmethoden schwierig, unzuverlässig und meist auch ergebnislos, da man selten zu einem sicheren Urteil, das etwa einen operativen Eingriff erlaubt, gelangen wird.

Doch genug der Negationen! Prüfen wir, was die Cystoskopie und der Ureterenkatheterismus in dieser Beziehung Positives leistet!

b) Die Leistungen der Cystoskopie und des Ureterenkatheterismus in der Nierenchirurgie.

1. Sind beide Nieren vorhanden? Fehlt die eine oder ist sie verödet?

Schon die fundamentale Frage, ob im vorliegenden Falle **der Patient eine oder zwei Nieren hat,** findet für die Mehrzahl aller Fälle durch die Cystoskopie sichere Entscheidung. Hierüber darf man niemals sich zu vergewissern unterlassen, wenn man einen chirurgischen Eingriff an einer Niere vornehmen will. Ist das Vorhandensein nur einer Niere auch eine Seltenheit, so sind doch solche Fälle mehrfach beobachtet.

Mit dem Cystoskop kann man in jedem einzelnen Falle feststellen, ob zwei Uretermündungen vorhanden sind. Extrem selten dürften die Fälle sein, wo durch abnorme Lagerung, z. B. durch Überdeckung eines prominenten Balkens, eine vorhandene Ureteröffnung nicht einstellbar ist. Auch pflegt man in solchen Fällen aus der Gegend, wo der vermißte Ureter liegen sollte, in gewissen Intervallen einen Wirbel aufsteigen zu sehen, zum Zeichen, daß eine sezernierende Niere auf dieser Seite vorhanden ist.

Freilich kann die Entscheidung, ob eine Niere, deren Ureteröffnung gut sichtbar ist, sezerniert, große Schwierigkeiten machen. Im allgemeinen sieht man ja die Uretermündung sich kontrahieren

und der Kontraktion einen Harnausfluß folgen. In anderen Fällen setzt aber die Ureterkontraktion auf lange Zeit aus, ein Umstand, dem man dadurch begegnen mag, daß man den Kranken vorher viel Flüssigkeit zu sich nehmen läßt. Der Flüssigkeitsaustritt



Fig. 81.
Röntgenaufnahme eines katheterisierten Ureters nach L. E. Sehmidt und G. Koliseher (Chicago). Monatsberichte für Urologie 1901, Heft 7.

kann aber aueh bei mangelnder Gestaltsveränderung der Uretermündung so gering sein, daß er dem prüfenden Auge entgeht.

Unter solchen Verhältnissen hilft die Einverleibung eines Farbstoffes: Methylenblau (Bouchard, Achard, Castaigne, Albarran, Bernard), Rosanilin (Lépine, Lyon) oder Indigkarmin (Völcker und Josef). Die letzten beiden Autoren haben dem Verfahren den Namen Chromo-

cystoskopie gegeben. Man spritzt nach ihrem Vorgange 4 ccm einer vierprozentigen Lösung von Carmin caeruleum (Brückner, Lampe & Co., Berlin) intramuskulär ein. Nach einer Viertel- bis halben Stunde entleert sich der Harn in blauem Strahl aus den Ureterenmündungen, so daß dieselben leichter aufgefunden werden. Methylenblau ist nicht so sehr zu empfehlen, weil es zuweilen als farbloses Chromogen ausgeschieden wird.

Hat man auf diese Weise ermittelt, daß zwei Uretermündungen vorhanden sind, so spricht die große Wahrscheinlichkeit dafür, daß das betreffende Individuum auch zwei Nieren habe. Bewiesen ist das natürlich auf die bisher geschilderte Weise noch nicht; denn beide Ureteren können von einer Niere stammen. Das ist aber so selten der Fall, daß man sich meist mit dem Nachweis der beiden Ureterenmündungen begnügen wird. Nur wenn noch andere Mißbildungen bestehen, welche die Annahme rechtfertigen, daß auch eine Nierenmißbildung vorliege, werden wir unsere Nachforschungen noch fortsetzen.

Mit Hilfe des Ureterenkatheterismus und der Röntgenphotographie gelingt der Nachweis, daß die beiden Ureterenmündungen mit ihren Ureteren auch nach zwei Nieren hingehen. Man führt die Katheter, mit sehr dünnem Stahlmandrin bewaffnet, so hoch wie möglich in die Ureteren hinein und fertigt ein Röntgenbild an. Dasselbe zeigt den Verlauf der Ureteren mit aller Deutlichkeit. Siehe Figur 81, in welcher der Ureter normalerweise bis zu der Niere hinzieht. Damit vergleiche Figur 82, in welcher der linke Ureter zur linken Niere hinzieht, die ihren Platz an normaler Stelle hat, während der rechte Ureter sich am Beckenausgang verliert. Die rechte Niere war dystopisch. Um die Feststellung dieser Verhältnisse hat sich Müllerheim verdient gemacht.

Allerdings zeigt uns das Röntgenbild nur, wo der Ureter hinzieht; ob die Niere auch sezerniert, und was für ein Produkt sie sezerniert, müßte durch die Untersuchung des aufgefangenen Harns festgestellt werden. Darüber später.

Nur das eine ist noch zu berücksichtigen: Welche Schlüsse sind gestattet, wenn der im Ureter liegende Katheter keinen Harn liefert? Beweist das immer eine Abwesenheit oder Verödung der betreffenden Niere? Das ist nicht der Fall; denn wir haben des öfteren Fälle beobachtet, in welchen längere Zeit kein Harn aus der Niere sichtbar wurde, obwohl dieselbe ganz gesund war. Es ist also nötig, daß für die Beurteilung diejenigen Fehlerquellen, durch die bei sezernierender Niere der Harnabfluß behindert werden kann, ausgeschlossen werde.

Es gibt spasmenartige Kontraktionen des Ureters, die im Niveau des Katheterauges oder oberhalb desselben bestehen

und die Harnabsonderung verhindern; es kann sich das Katheterauge fest an die Schleimhaut ansaugen, so daß durch den Katheter nichts hindurchgelassen wird; der Katheter kann in der Blase gekniekt sein. Das geschieht zuweilen entweder am Übergang des Ureterostiums in die Blase oder am Übergang der Blase in die Harnröhre. Irgendwelche zufälligen Bröckel (Eiter, Blut, Salze) können das Katheterauge verschließen. Nachbarorgane (z. B. der schwangere Uterus) und nachbarliche Tumoren, die mit dem Harnapparat nichts zu tun haben, Ovarialgeschwülste usw. können den Ureter so komprimieren, zerren oder verziehen, daß er unwegsam wird.

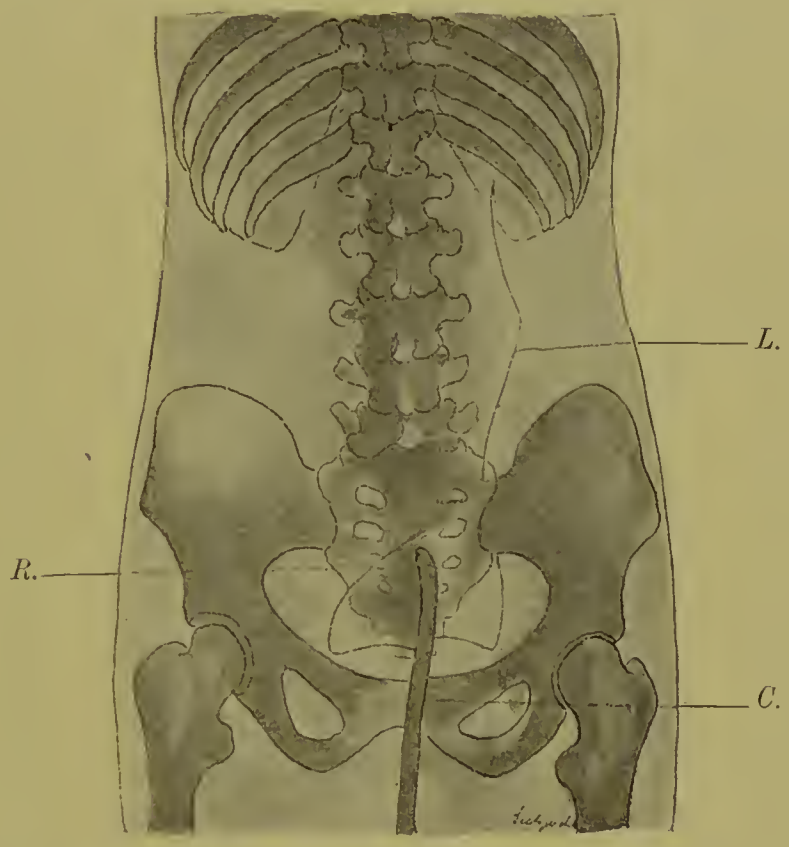

Fig. 82.

Röntgenaufnahme von W. A. Hirschmann. Frl. O. Dystopia renis (operiert, transperitoneale Nephrectomie). L. Katheter im linken Ureter bis zum Nierenbecken ziehend. R. Katheter im rechten Ureter, sich am Beckenausgang verlierend. C. Cystoskop.

Man wird also bei mangelnder Sekretion aus dem Harnleiterkatheter erst diese Fehlerquellen ausschließen müssen. Man versuche den Katheter verschiedentlich weit vorzuschieben oder zurückzuziehen; man wird ihm und dem Cystoskop eine veränderte Richtung geben; man wird ihn um seine Längsaehse drehen, damit das Auge frei wird; man wird versuchen, etwas Flüssigkeit durch den Katheter einzuspritzen, um damit ein Hindernis zu lösen. Liefert nach alledem der Katheter immer noch keinen Harn und liegt eine Abknickung des Ureters von seiten eines Nachbarorgans oder eines benachbarten

Tumors nicht vor, dann wird man, wenn sich dieses Phänomen der Harnlosigkeit bei einer zweiten Untersuchung wiederholt, den Schluß wagen dürfen: die betreffende Niere sezerniert nicht.

Man denke noch an zwei Möglichkeiten: an eine Verstopfung des Ureters durch einen Stein und an die reflektorische Anurie. Die letztere ist extrem selten; ja es ist nicht ausgeschlossen, daß in allen bisher beobachteten Fällen ein materielles Hindernis vorgelegen hat, welches den Ureter verstopfte. Das kann ein kleiner Stein sein, der nachträglich abgegangen ist, ohne daß er bemerkt wurde, oder der in das Nierenbecken zurückgetreten und dort liegen geblieben ist. Das kommt des öfteren vor und würde diese Fälle zwanglos erklären. In den meisten beobachteten Fällen von Steinanurie waren entweder einklemmende Steine auf beiden Seiten vorhanden oder bei einseitigem Stein war die andere Niere verödet.

Im Anschluß hieran sei die Frage erörtert, welche Schlüsse gestattet sind, wenn sich der Katheter im Ureter nicht aufwärts schieben läßt. Es kommt das zuweilen, aber selten, bei normalen Fällen vor. Gewöhnlich haftet der Katheter schon im Anfangsteil des Ureters, unmittelbar oberhalb der Mündung desselben in die Blase, fest. Versucht man denselben weiter vorzuschieben, so biegt er sich in der Blase und buchtet wohl auch den Ureter mitsamt der Blasenwand vor. Diese Art des Steckenbleibens hat seine Begründung darin, daß sich der Katheter mit seiner Spitze in irgend einer Schleimhautfalte oder Lakune im Ureter gefangen hat. Zieht man den Katheter zurück und dreht ihn um seine Achse, so gelingt zuweilen das Vorschieben unter diesen veränderten Umständen. In anderen Fällen bleibt es wie zuvor. Dieser Fall gehört aber doch zu den Ausnahmen.

Weiter aufwärts bleibt der Katheter in normalen Fällen selten stecken. Deshalb darf man als allgemeingültig sagen: der Harnleiterkatheterismus bietet eine wertvolle Handhabe für die Erkennung von Hindernissen im Ureter. Als Ursache der Unwegsamkeit des Ureters kennen wir daselbst eingeklemmte Steine, angeborene oder erworbene Obliterationen und Stenosen, Knickung, Verzerrung und Achsendrehung und endlich spastische Kontraktur desselben.

Was zunächst die Steineinklemmungen betrifft, so sind diejenigen Fälle, in denen Steine nur auf der einen Seite vorhanden sind, gewöhnlich unschwer zu diagnostizieren. Bei genauer Untersuchung und sorgfältiger Beobachtung aller Symptome wird es meist gelingen, zu entscheiden, ob die Einklemmung links oder rechts vorhanden ist. Wenn aber eine Kalkulose beider Nieren besteht — ein Vorkommnis, das durchaus nicht so selten beobachtet wird — dann kann die für die Operation unerläßliche Unterscheidung, auf welcher Seite sich die

Einklemmung befindet, unmöglich sein. Der Katheterismus der Harnleiter bringt uns hier willkommene Hilfe.

Noch schwieriger aber ist es, darüber etwas auszusagen, wo im Verlauf des Ureters sich die Einklemmung befindet, eine Tatsache, die zu wissen für das Leben des Kranken entscheidend sein kann.

Wenn jemand, sei es, daß er mehrere Nierenkoliken durchgemacht hat oder nicht, plötzlich eine totale oder partielle Anurie mit heftigen Schmerzen im Rücken bekommt, — andere begleitende Symptome mögen vorhanden sein oder fehlen — man katheterisiert den Ureter der betreffenden Seite ein- oder zweimal und stößt mit dem Katheter auf ein unüberwindbares Hindernis, ohne daß Harn aus dem Katheter abtropft, so braucht man nicht zu zweifeln, daß diese Stelle des Hindernisses auch die Stelle der Steineinklemmung ist.

Es könnte höchstens in Frage kommen, ob es sich nicht um eine Striktur oder einen Spasmus des Ureters handelt, an welche der Ureterkatheter anstößt, doch ist das nicht zu besorgen; denn Strikturen des Ureters können zwar das Vordringen des Ureterkatheters hemmen, aber sie hindern nicht den Ausfluß von Harn, weder aus dem Ureter, noch aus dem bis unterhalb der Striktur eingeführten Katheter.

Spasmen im Ureter sodann sind selten, jedenfalls seltener als man sie diagnostiziert. Hier ist es wie mit den Spasmen der Urethra, die, wie Thompson treffend bemerkt, eine ausgezeichnete Verlegenheitsdiagnose abgeben für diejenigen, die nicht ordentlich katheterisieren können. Wer die Ureteren gut sondieren kann, wird selten auf ein Hindernis im Vorschieben des Katheters stoßen, es sei denn, es ist wirklich eines vorhanden. Auch hier gilt es vor allem, die Technik der Methode zu beherrschen. Dann wird man, namentlich zusammen mit einer sachverständigen Würdigung der klinischen Geschichte des Falles, Spasmen von wirklichen Einklemmungen im Ureter zu unterscheiden vermögen.

Ein häufigeres Vorkommen ist, daß der Katheter oben nahe dem Nierenbecken sitzen bleibt. Ich habe das besonders bei Fällen mit pushaltigem Nierenharn, also bei Pyelitiden, infizierten Hydronephrosen und Pyonephrosen beobachtet. Es handelt sich da fast immer um unregelmäßige Einmündungen des Ureters in das Nierenbecken. Im übrigen aber ist es nur dann nötig, den Katheter so hoch hinaufzuschieben, wenn man therapeutisch das Nierenbecken beeinflussen will. Zum bloßen Auffangen des Harnes ist es weder erforderlich noch wünschenswert, den Katheter so weit vorzuschieben. Allenfalls könnte bei Verdacht auf Ureterstein eine Indikation vorliegen, den Katheter bis ins Nierenbecken hinaufzuführen.

Strikturen des Ureters und dementsprechend auch einem Hindernis für das Vordringen des Katheters an anderen als den beiden

eben genannten Prädilektionsstellen nahe der Blase und nahe dem Nierenbecken bin ich besonders bei der Nierentuberkulose begegnet. Vielfach liegt schon nahe der Blase ein Hindernis vor. Aber auch höher hinauf im ganzen Verlauf des Ureters gibt es solche auf Ureteritis und Perinreteritis zurückzuführende Verengerungen.

Viel häufiger als bei Männern stößt man bei Frauen auf ein Hindernis, das durch Kompression, Verzerrung oder Kniekung des Ureters von seiten der naehbarlichen Genitalorgane hervorgerufen ist.

2. Ist die Blase oder die Niere Sitz der Erkrankung oder sind Blase und Niere erkrankt?

Es handelt sieh hier hauptsächlieh um die Entseheidung der Frage, ob eine Eiterung oder eine Blutung aus der Blase oder der Niere bezw. den Nieren stammt. Früher war man darauf angewiesen, das ohne Beleuehtung der Blase zu entseheiden. Man half sieh, so gut es ging, mit einer Deutung der klinisehen Symptome. Lagen Vesiealsymptome vor, z. B. Harndrang, Tenesmus und Sehmerzen bei der Harnentleerung im Membrum, so sehloß man: die Blutung oder Eiterung stammt aus der Blase; fehlten diese Symptome, so verlegte man ihren Sitz in die Niere.

Heute wissen wir, daß diese Dinge trügeriseh sind. Es kann eine sehwere Eiterung der Blase ohne subjektive Blasensymptome und eine Eiterung der Niere mit Tenesmus und Sehmerz im Gliede vorhanden sein; das erstere ist fast die Regel bei alten, lange bestehenden Blasenkatarrhen, das letztere sieht man gelegentlieh bei Stein und Katarrh des Nierenbeekens.

Blutungen bei Stein der Nieren können heftige Sehmerzen verursaehen, während Blasengesehwülste oft ohne jede subjektiven Symptome bestehen.

Daß aus der Menge des Eiters, des Albumengehalts, aus der Gestalt der Epithelien keine bindenden Sehlüsse in bezug auf den Sitz der Erkrankung gezogen werden dürfen, wurde sehon erörtert.

Daß bei Blasenblutungen der entleerte Harn hellrot, bei Nierenblutungen bräunlieh ist, trifft nur zu, wenn die Blutung sieh in sehr geringen Grenzen hält. Ist die Blutung stark, so kann eine Nierenblutung ganz frisehen hellroten Urin produzieren.

Kurz und gut, diese Überlegungen und Spekulationen sind heute überflüssig. Sie sind überholt dureh die Cystoskopie. Man führt den Beleuchtungsapparat ein, und meist lehrt uns der Augensehein, wo die Quelle der Blutung, wo die Eiterung ihren Sitz hat.

Man sieht die Charakteristika der Eiter produzierenden Cystitis, man sieht eventuell einen Strom Eiters aus den Ureteren ausgestoßen

werden; man sieht einen Stein oder einen Tumor, der unter unseren Augen blutet, oder man findet eine normal aussehende Blase, während gelegentlich aus einem oder beiden Ureteren rötliche Flüssigkeitswirbel ausgestoßen werden. Mit diesen Beobachtungen, die in wenigen Minuten abgeschlossen sein können, sind viele Fälle in bezug auf die Frage, wo der Sitz der Eiterung oder der Blutung ist, geklärt.

In anderen Fällen allerdings reicht die cystoskopische Betrachtung allein nicht aus. Wenn beispielsweise die Blutung oder Eiterabsonderung sehr gering ist, sieht man dem leicht blutigen oder eiterigen aus den Ureteren spritzenden Harn seine Beschaffenheit nicht an; er differenziert sich nicht von der in der Blase vorhandenen Spülflüssigkeit, die unter solchen Umständen durch Eiter oder Blut leicht getrübt ist.

Es pflegen in der Flüssigkeit bröcklige Massen herumzuschwimmen, die durch Blasenkontraktionen hin- und hergetrieben werden. Solche Bewegungen der Blase fehlen fast nie; sie können leicht dazu führen, einen sichtbaren Strom trüber Flüssigkeit als aus dem Ureter stammend anzusehen, während er in Wahrheit nur die aufgewirbelte Blasenflüssigkeit ist, die zufällig von der Richtung des Ureters herkommt.

Endlich können sich die Verhältnisse dadurch komplizieren, daß durch die Einführung des Cystoskops am Blasenhals leichte Läsionen entstehen, die einen Blutaustritt verursachen. Das ist bei älteren Leuten gar nicht selten und oft unvermeidlich. Unter solchen Umständen wird die Beurteilung schwierig, ja unmöglich.

Hier setzt nun der Ureterkatheterismus ergänzend ein. Der eingeführte Ureterkatheter zeigt mit absoluter Gewißheit, ohne daß eine Täuschung möglich ist, ob aus dem Ureter klarer oder trüber Harn kommt. Das Mikroskop belehrt uns über die Ursachen der Trübung. Es zeigt Eiterzellen, Salze, Mikroorganismen, Erythrocyten, Zylinder. Aus der Besprechung des Ureterkatheterismus in normalen Fällen haben wir gelernt, was sich bei normalem Harn findet und wie artifizielle Blutungen von genuinen zu unterscheiden sind.

Da erfahrungsgemäß bei längerem Liegen des Katheters im Ureter mikroskopisch sichtbare Blutungen auftreten, so empfehle ich folgendes Verfahren. Man schiebt zunächst den Katheter nicht höher hinauf als nötig. Meist genügen 5—10 cm. Dann läßt man, indem das Cystoskop tunlichst ruhig gehalten wird, um Verletzungen zu vermeiden, zwei bis drei Kontraktionen ablaufen, damit der Ureterkatheter durch diese ausgewaschen und von etwaigen während seines Aufenthalts in der Blase ihm zugekommenen Beimischungen gereinigt wird. Nunmehr fängt man 1—2 ccm Harn, meist das Produkt von vier bis sechs Ureterkontraktionen, in einem Reagenzglase auf und benutzt

diesen mit Zuhilfenahme der Zentrifuge zur Untersuchung des Sedimentes. Auf diese Weise vermeidet man die artifiziellen Beimischungen, die bei längerem Liegen des Katheters niemals fehlen.

Ist die für die Untersuchung des Sedimentes aufgefangene Harnmenge gesichert, dann sammelt man weiterhin Harn für die chemische und andere Untersuchungen, bei welchen die künstlichen Beimischungen nicht von Bedeutung sind. In erster Reihe bezieht sich das auf die Albuminurie. Wir haben kennen gelernt, daß jeder Harn, der körperliche Beimischungen hat, auch Albumen haben muß. Wir haben aber auch feststellen können, daß selbst dickeitrige Harne nicht mehr als $1\,^0/_{00}$ auf den Eiter zu beziehendes Albumen aufweisen. Wir haben ferner festgestellt, daß, wenn man trüben Eiterharn durch Filter mit Tierkohle schickt, das Eitereiweiß gänzlich zurückgehalten wird. Für praktische Zwecke genügt es vollkommen, den **Nierenharn**, wie wir den durch den Ureterkatheter aufgefangenen Harn kurz nennen wollen, durch ein einfaches Papierfilter mehrmals zu filtrieren, um ihn völlig klar zu erhalten. Eventuell setzt man etwas Magn. usta hinzu. Zeigt dann der klare Harn dennoch Albumen, z. B. einen Ring mit der Salpetersäureunterschichtungsprobe, so ist dasselbe genuin und nicht auf die körperlichen Bestandteile, die dem Harn beigemischt waren, zurückzuführen.

Unter Berücksichtigung aller der besprochenen Punkte sind wir demnach jetzt in der Lage, mit Hilfe des Cystoskopes oder des Ureterkatheterismus aussagen zu können: Blutung oder Eiterung stammen aus der Blase oder der rechten oder linken Niere, aus beiden oder aus allen dreien, eine Zylindrurie oder eine Albuminurie realer Natur besteht rechts, links oder beiderseitig.

Mit der Feststellung dieser Tatsachen haben wir das gewünschte Ziel, sagen zu können, um welche Krankheit es sich in den Nieren handelt, noch nicht erreicht, kommen ihm aber ein gut Stück näher; denn wohlverstanden, der Nachweis von Eiter im Nierenharn besagt eben nur, daß eine renale Pyurie besteht, er besagt aber nicht, ob diese Eiterung durch einen Stein oder Tuberkulose oder Gonorrhoe oder etwas anderes bedingt ist. Genau so liegt es mit dem Nachweis von Blut, das durch einen Tumor, durch Tuberkulose, durch Lues, durch einen Stein, durch eine einfache Pyelitis oder eine Hydronephrose hervorgerufen sein kann.

Welche Art der Erkrankung nun vorliegt, darüber entscheidet die Gesamtheit der erhobenen Befunde, die subjektiven und objektiven Symptome, die Anamnese, die klinische Beobachtung, die Prüfung der Gesamtharnverhältnisse, die Palpation, die Röntgenuntersuchung (siehe diese), dazu endlich das Resultat der cystoskopischen und Ureterenbefunde. Alles dieses zusammen wird uns in der großen

Mehrzahl der Fälle bei genügender Erfahrung erkennen lassen, welche Art der Affektion in der als krank erkannten Niere vorliegt. Wir kommen auf diesen Punkt noch bei Mitteilung einiger klinischen Paradigmafälle zurück.

Nachdem ich die eben geschilderten Tatsachen in meiner Monographie: Die diagnostische Bedeutung des Katheterismus der Ureteren[1]) und in einigen anderen Publikationen bekannt gegeben hatte, wurde der große Fortschritt, der der Nierenchirurgie aus der Ureterenkatheterisation erwuchs, allerorten freudig anerkannt. Die Materie sprach ja auch für sich selbst. Das langersehnte Ziel, den Harn jeder Niere gesondert aufzufangen, ein Wunsch, der jahrzehntelang trotz der größten Anstrengungen unerfüllt geblieben war, war erreicht.

Dennoch entstand der Methode ein Gegner. Es war derselbe Forscher, der sich schon zu wiederholten Malen den Fortschritten der Urologie hindernd in den Weg gestellt hatte. Als Nitze die Bedeutung der Cystoskopie für die Diagnostik der Nierenerkrankungen in klarer und unantastbarer Weise dartat, war es I. Israel, der sagte: „Ich glaube, daß der praktische Wert der Cystoskopie für die Nierenchirurgie ein geringer sein und nur in Ausnahmefällen zur Geltung kommen wird.“[2]) Als ich den Ureterkatheterismus einführte, bekämpfte ihn Israel, indem er geltend machte, daß derselbe durch die Möglichkeit der Infizierung einer gesunden Niere gefährlich sei.[3]) Beide Einwände sind abgetan. Die Erfahrung hat sie allseitig so gründlich widerlegt, daß der Gegner selbst beide Methoden heute gebraucht. Doch ehe er sich dazu durchrang, erhob er einen neuen Einwand gegen die Verwertbarkeit ihrer Resultate. Er machte selbst geltend, wie er es schon durch Holländer[4]) hatte tun lassen, daß, wenn klarer, albumenfreier und körperlicher Bestandteile barer Harn aus einer Niere abgesondert werde, dies nicht die Gesundheit der Niere beweise, und daß umgekehrt Albumen von einer gesunden Niere ausgeschieden werden könne.[5])

Was zunächst die Würdigung des gefundenen Albumens betrifft, so kann sie in seltenen Ausnahmefällen Schwierigkeiten machen. Die Tatsache, daß wir bei den mannigfachsten Störungen im Organismus Albumen vorfinden, das lediglich Ausdruck der Toxizität ist und mit Entfernung der Noxe wieder schwindet, ist bekannt. Es gelingt aber dem geübten Diagnostiker meist, diese Fälle von wahren Nephritiden zu unterscheiden. Sie zeichnen sich im allgemeinen dadurch aus, daß

1) Oskar Coblentz, 1896.
2) Berliner klinische Wochenschrift 1890.
3) Ibidem. 1899, 9. Januar.
4) Ibidem. 1897, No. 34.
5) l. c.

die charakteristischen körperlichen Bestandteile der Niere, die verschiedenen Arten von Zylinder, im Harn fehlen; auch ist die Albumenmenge geringer, als bei der eigentlichen Nephritis. Der Nachweis einer anderen die Schädigung der Nieren erklärenden Störung wäre förderlich.

Bezüglich des zweiten Punktes, daß, wenn man aus der einen Niere gesunden, eiweißfreien Harn aufgefunden hat, durch diesen negativen Befund der Beweis nicht geliefert ist, daß die betreffende Niere gesund ist, da man aus dem Urinbefunde eine Nephritis oder Amyloidentartung nicht diagnostizieren könne, so ist damit gemeint, daß bei chroniseher Nephritis und Amyloidniere zuweilen diejenigen Charakteristika, Albumen und Zylinder, fehlen, die im allgemeinen jene Erkrankung kennzeichnen.

Es ist richtig, wie schon erwähnt, daß Albumen und Zylinder bei jenen Krankheiten zeitweise sehr gering sind, zeitweise ganz fehlen. Übersieht man hier das Wort „zeitweise", so würde daraus folgen, daß man von keinem Menschen sagen kann, daß er keine Nephritis und keine amyloide Niere habe; denn jedesmal, wenn man seinen Harn frei von diesen Bestandteilen gefunden hat, könnte dies ein Zufall sein; hätte man zu anderen Zeiten untersucht, so hätte man diese vielleicht gefunden.

Wenn das richtig ist, dann ist auch richtig, daß man durch den Ureterkatheterismus diese Krankheiten nicht erkennen kann; aber nur dann, denn sonst wird man, da man den Ureterkatheterismus in zweifelhaften Fällen ohne Schaden für den Kranken wiederholen kann, aus dem dureh den Ureterkatheter aufgefangenen Nierenharn ebensogut wie aus dem Blasenharn diagnostizieren können, ob jemand eine Nephritis oder amyloide Niere hat oder nieht.

3. Wenn eine Niere als krank erkannt worden ist, wie erkennen wir die Beschaffenheit und Funktionskraft der zweiten Niere?

Wir haben im Vorstehenden dargetan, daß die Kritik, die Israel an den Ergebnissen des Ureterkatheterismus übte, wirkungslos blieb, da sie sich ja nur auf Ausnahmefälle bezog. Daß mit dieser Methode der direkte und untrügliche Nachweis geführt wird, ob und aus welchen Nieren normaler, blutiger, eitriger, zylinder-, bakterien- oder albumenhaltiger Harn abgesondert wird, liegt klar für jeden zutage. Eine Verwertung dieser unzweifelhaften Symptome für die Diagnose in dem Sinne, wie es uns die innere und chirurgische Klinik gelehrt hat, ergibt sich von selbst. Denn wohlverstanden, durch den Ureterkatheterismus wird nur der Sitz der Erkrankung, nicht ihre Art dargetan. Erst durch eine Kombination sämtlicher oder

mehrerer Untersuchungsresultate gelangen wir dazu, über die Art der Erkrankung ein Urteil abgeben zu können.

So unbestreitbar diese Tatsache und so ungerechtfertigt die genannten Einwände waren, so verdichtete sich die Israelsche Kritik zu einem Moment, das mir eher berechtigt erschien und dem ich deshalb Beachtung schenkte. Er schrieb in seiner Arbeit den Satz: „Vielmehr handelt es sich bei der Erwägung der Zulässigkeit einer Nierenexstirpation nicht so sehr darum, zu erfahren, ob die andere Niere im anatomischen Sinne gesund oder krank sei, sondern wesentlich darum, ob sie noch funktionsfähig genug sei, für sich allein das Leben zu erhalten, ob ihre Erkrankung der Rückbildung fähig sei und ob nach letzterer Beziehung die Operation günstig oder ungünstig auf sie wirken wird.“ [1])

Ausgezogen in der Absicht, darzutun, daß der Ureterenkatheterismus nicht imstande sei, die Krankheit oder Gesundheit einer Niere nachzuweisen, landete er mit der Forderung, man solle ihm nachweisen, daß die nach einer Operation zurückbleibende Niere ausreichend zu arbeiten imstande sei. Wie Schiller so schön von dem Kaufmann sagt:

„Euch, ihr Götter, gehört der Kaufmann! Güter zu suchen,
Geht er, doch an sein Schiff knüpfet das Gute sich an,“

so ist es mit Israel: er ging, den Ureterenkatheterismus zu bekämpfen, doch an seine Kritik knüpft das Gute sich an. Es dämmert hier zum erstenmal von dem Begriff der Arbeitstüchtigkeit der Niere. Und tatsächlich, die Folgezeit hat gelehrt, daß eine der wichtigsten Fragen auf dem ganzen Gebiete der Nierenchirurgie die ist: wenn die eine Niere als Sitz einer Erkrankung erkannt worden ist, wie ist die Arbeitskraft, die Funktionsfähigkeit der zweiten beschaffen? Denn will man die kranke Niere entfernen, so ist nicht sowohl wichtig, zu wissen, ob die zweite Niere völlig gesund sei, sondern vielmehr, ob sie gut arbeite, und zwar so gut, daß sie nach Fortnahme der anderen ausreicht, die von der Niere zu bestreitenden Lebensfunktionen des Individuums zu erfüllen.

Wir wollen uns das an einem Beispiele klar machen. Nehmen wir an, ein Kranker habe rechtsseitig eine vereiterte Steinniere, deren Entfernung aus dem Körper wünschenswert wäre. Der Ureterenkatheterismus zeigt an, daß auch der Nierenharn der linken Niere Eiterzellen oder Albumen mit sich führt. Die Niere oder das Nierenbecken ist also auch links nicht intakt. Darf man nun einen solchen Kranken operieren, speziell, darf man ihm die rechte Niere entfernen?

In der ersten Zeit des Ureterenkatheterismus hätte jeder diese Frage mit Nein beantwortet und dies damit begründet, daß ja beide

1) Berliner klinische Wochenschrift, 9. Januar 1899.

Nieren krank und der Fall deshalb inoperabel sei. Heute sind wir einen Schritt weiter gekommen; wir haben gelernt, daß es nicht sowohl auf die völlige Intaktheit der zweiten nicht zu operierenden Niere ankommt, als vielmehr darauf, ob sie gut und ausreichend funktioniert. Es ist neben die anatomische Diagnose die funktionelle getreten. Zeigte in dem angezogenen Falle die funktionelle Untersuchung, auf die wir gleich in aller Ausführlichkeit eingehen, daß die linke Niere zwar leicht pus- oder albumenhaltigen Harn produziere, daß sie aber dennoch arbeitstüchtig sei, so wäre die Operation gestattet. Hätte sie umgekehrt zwar klaren, albumenfreien Harn, aber Momente ergeben, die ihre Insuffizienz beweisen, so wäre jede Operation kontraindiziert.

Hatte ich das Problem, den Sitz der Erkrankung im uropoëtischen System zu bestimmen, durch Einführung des Ureterenkatheterismus gelöst, so erweckte dieser Ideengang in mir und Paul Fr. Richter das Streben, nach einer Methode zu suchen, die gestattete, die Arbeitstüchtigkeit der Nieren beziehungsweise der einen und der anderen Niere zu beurteilen. Und so entstand in gemeinschaftlicher Arbeit mit Paul Fr. Richter die funktionelle Nierendiagnostik, der wir nun, entsprechend der Wichtigkeit des Gegenstandes, unsere Aufmerksamkeit widmen wollen.

Die funktionelle Nierendiagnostik.

Aufgabe der Funktionsprüfung ist: 1. die Funktion beider Nieren insgesamt und 2. die Funktion oder Arbeit jeder Niere für sich zu prüfen.

Der erste Punkt würde zunächst für die inneren Nierenerkrankungen in Frage kommen; denn es wäre für die Prognose derselben natürlich äußerst wichtig, wenn wir einen Gradmesser dafür hätten, wieweit bei zunehmender anatomischer Erkrankung beider Nieren auch ihre Arbeitsfähigkeit sinkt. Indessen haben die Methoden uns in dieser Hinsicht bis jetzt im Stiche gelassen, und ihre praktische Bedeutung fällt bis jetzt wenigstens mehr in das Gebiet der Chirurgie als in das der inneren Medizin. Denn vor jeder eingreifenden Nierenoperation hat sich der Chirurg folgende Fragen vorzulegen: 1. Erlaubt der Gesamtzustand des Patienten überhaupt einen Eingriff an den Nieren, oder besteht schon von vornherein eine mangelhafte Nierenarbeit, eine Niereninsuffizienz, die jede Operation verbietet? 2. Wie stellt sich das Verhältnis der Funktion beider Nieren zueinander? Leistet etwa das als anatomisch krank angenommene Organ den Hauptanteil der Arbeit, so daß anzunehmen ist, daß nach seiner Wegnahme eine Insuffizienz eintritt, oder wird die Hauptarbeit von der als gesund

supponierten Niere getan, so daß geschlossen werden kann, daß sie für die Erhaltung der Lebensfunktionen genügt?

Was den ersten Punkt anlangt, so hat man früher schon eine Reihe von Methoden diesem Zweck dienstbar zu machen gesucht. Speziell hat man geglaubt, daß man aus der quantitativen Bestimmung einzelner Bestandteile des Nierensekrets einen Schluß ziehen könnte über die absolute Größe der Nierenarbeit und über ihren relativen Wert für den Organismus. Eine ganz besondere Bedeutung ist in dieser Beziehung dem **Harnstoff** ($\dot{H}\dot{N}_2$) zugeschrieben worden, und noch heute glauben eine Reihe von Chirurgen, daß quantitative Harnstoffbestimmungen einen Aufschluß über die Frage der gestörten oder nicht gestörten Funktion beider Nieren geben können. Leider ist das nicht der Fall.

Es war naheliegend, die Analysen des Harnes, also neben der Gesamtstickstoff- oder Harnstoffausscheidung, Verminderung der Chloride und anderen Salze als Indikatoren für insuffiziente Nierenarbeit zu verwerten, da qualitative pathologische Veränderungen in keinem Verhältnisse zu der Schwere der vorliegenden Erkrankung stehen müssen. Hierbei käme nur der exakt durchgeführte, über mehrere Tage methodisch erstreckte Stoffwechselversuch in Betracht. Daß derselbe in der Praxis nur in den allerseltensten Fällen durchführbar ist, möge vernachlässigt werden, ein verwertbares Resultat würde jede Mühe lohnen; aber seit v. Noorden und Ritter durch ihre wertvollen Untersuchungen über den Stoffwechsel Nierenkranker zu dem Schlusse gelangten, daß gerade das unberechenbare, fast bizarre Verhalten der Stickstoffelimination dem Stoffwechsel des Nierenkranken den bezeichnenden Stempel aufdrückt, ist man davon zurückgekommen, diese Bestimmungen als Maßstab geleisteter Nierenarbeit ansehen zu wollen.

Andere Autoren haben geglaubt, in der **Durchlässigkeit der Nieren** einen Maßstab ihrer Arbeitsleistung zu sehen, und haben dieselbe an einzelnen künstlich in den Organismus eingeführten Stoffen geprüft. Ein besonderer Wert in dieser Beziehung ist, wie schon erwähnt, von den Franzosen dem Methylenblau und Rosanilin, von den Deutschen dem Indigokarmin zugeschrieben worden.

Achard und Castaigne injizieren 0,25 g respektive 0,50 g Methylenblau subkutan oder intramuskulär (Methylenblau 1,0, Aqu. destill. sterilis. 20,0), worauf unmittelbar die Blase entleert wird. Die weitere Kontrolle erfolgt nach einer halben Stunde, einer Stunde, zwei, drei Stunden u. s. f. dadurch, daß man die Ausscheidung des blauen Farbstoffes beobachtet. In der Norm beim Gesunden zeigt sich schon in der ersten halben Stunde ein leichtes Kolorit, welches nach einer Stunde vollkommen deutlich, zwischen der vierten und

fünften Stunde seinen Höhepunkt erreicht und gegen die 35. bis 50. Stunde verschwindet. Bei schlecht funktionierenden Nieren verhält sich die Ausscheidung wesentlich anders, indem man verzögertes Auftreten (nach einer bis drei Stunden und darüber), ferner Verlängerung oder Verkürzung der Dauer der Elimination des Methylenblau (welches also in diesem Fall im Organismus zurückbehalten wurde) nachweisen kann. Die diagnostische Bedeutung schreiben Achard und Castaigne dem Anfangstermin der Elimination zu, indem das verspätete Auftreten für gestörte Durchgängigkeit der Nieren pathognostisch sein soll.

Albarran und Bernard haben bei einer größeren Reihe von Nierenerkrankungen (Pyonephrose, Hydronephrose, Tuberkulose, Tumoren, Pyelonephritis) diese Versuche nachgeprüft, und zwar zum Teil mit Zuhilfenahme des Ureterenkatheterismus, um eine isolierte Beobachtung jeder Seite zu ermöglichen. Der Hauptwert muß nach diesen Autoren auf die Intensität der Ausscheidung gelegt werden, die um so größer ist, je leistungsfähiger die Niere ist.

Die Verlängerung der Ausscheidungsdauer des Methylenblau bei interstitieller Nephritis ist jedoch nach ihrer Ansicht nicht als Zeichen gestörter Durchlässigkeit der Nieren aufzufassen.

Ich habe die Einverleibung von Methylenblau schon vor zehn Jahren bei einer Reihe von Kranken vorgenommen und bin zu der Überzeugung gekommen, daß der Methylenblauprobe und ihren heute sämtlich verlassenen Variationen nicht jene diagnostische Bedeutung zugesprochen werden kann, wie sie ursprünglich vorausgesetzt wurde. Die Widersprüche in den Angaben über die Wichtigkeit und Unwichtigkeit der Verschleppung der Ausscheidung und der Eliminationsdauer sprechen gegen eine einwandfreie und einheitliche Deutung der Prüfung. Außerdem sind kleine Reste funktionsfähigen Parenchyms ausreichend, um Differenzen gegenüber der Norm zu verdecken. Allerdings findet sich bei Schrumpfnieren eine verringerte Durchlässigkeit des Nierengewebes für das Methylenblau, allein bei der akuten, subakuten und chronisch parenchymatösen Nephritis, endlich bei der typischen Niereninsuffizienz, der Urämie versagt die Methode, da sich hier der Norm analoge oder graduell nur wenig differente Resultate ergeben. Als eine allgemeine Funktionsprüfung der sekretorischen Nierentätigkeit kann man also die Methylenblauprobe nicht betrachten, doch gebührt ihr jedenfalls histologisches und theoretisches Interesse.

Um die Beobachtung zu erleichtern und weitergehende Schlüsse zu ermöglichen, hat man nun versucht, durch Einverleibung von intensiveren Farbstoffen den Harn gefärbt aus den Ureteren aus-

treten zu lassen. Das Neueste in dieser Art ist der schon erwähnte Vorschlag von Völcker und Joseph (Heidelberg), Indigokarmin zu injizieren.

Der Harnstrahl tritt blau, sich wirbelförmig entwickelnd, aus den Ureteren heraus und sinkt wolkenartig auf den Blasenboden hernieder. Die verschiedene Farbenintensität, das frühere oder spätere Eintreten der blauen Ausscheidung, die Kraft, mit der sich der Strahl entleert, sollen nun ein Maßstab für die Nierentätigkeit sein. Schon a priori kann man sagen, daß eine derartige Untersuchungsmethode den größten Fehlerquellen unterworfen ist. Die Erfahrungen, die mit der Ausscheidung von Methylenblau, Rosanilin, Jodkali und ähnlichen Stoffen gemacht worden sind, sprechen, wie schon ausgeführt, ohne weiteres gegen die Möglichkeit, diagnostische Schlüsse über die Beschaffenheit oder Tätigkeit der Nieren auf Grund einfacher Beobachtungen des ausgeschiedenen Farbstoffes zu ziehen. Wir haben diese Untersuchung deshalb gänzlich aufgegeben.

Das gleiche wie vom Methylenblau gilt vom Indigokarmin. Von einer Differenzierung, ob der austretende Strahl tiefer oder wenig tief blau ist, kann keine Rede sein. Nicht lange nach Beginn wird das Bild undeutlicher, da der Farbstoff die Durchsichtigkeit der Füllungsflüssigkeit beeinträchtigt.

Aber selbst, wenn die Ureterenöffnungen gesehen werden, ergibt sich eine neue Fehlerquelle aus den Nuancierungen der Farbe, die je nach der Entfernung, in der sich das Prisma von der Ureterenöffnung befindet, verschieden ist; wie soll man sich da ein einwandfreies Urteil erlauben?

Das Fehlen einer Niere aus dem Nichtvorhandensein des blauen Harnstrahles schließen zu wollen, geht nicht an: auch bei normaler Niere kann die Ureterenmündung unsichtbar sein, sie kann durch eine Blasenfalte überdacht werden oder im Sphinkter liegen oder an eine völlig normale Stelle verlagert sein (Verzerrung der Blase durch Adnexerkrankung), die Ausstoßung des Harnes kann durch irgend ein Hindernis im Ureter (Calculus) oder durch Knickung oder Kompression oder Spasmus desselben gestört sein, andererseits kann bei Nichtvorhandensein des Ureters durch Blasenkontraktionen ein Harnstrahl vorgetäuscht werden — alles Verhältnisse, die tatsächlich oft genug vorkommen —, kurz und gut, nicht einmal die Entscheidung, ob eine zweite Niere vorhanden ist, läßt sich damit einwandfrei herbeiführen.

Noch weniger ist für die Erkennung der Erkrankung oder Funktion der Nieren von dieser Methode zu erwarten: Israel wies sehr zweckmäßig und richtig darauf hin, daß man aus klarem, normalen Harn noch lange nicht auf Gesundheit der Nieren schließen kann; denn

für das Auge klarer, normaler Harn kann aus einer schwerkranken Niere, z. B. Stein-, Tumor-, Schrumpf-, Amyloidniere usw. stammen. Daran ändert auch die Blaufärbung nichts, denn wir sahen bei Steinniere, Pyelitis, Tuberkulose und schweren Nephritiden blauen Harn in gleicher Intensität und nach gleicher Dauer wie bei gesunden Nieren auftreten.

Von allen diesen bisher genannten Methoden muß leider gesagt werden, daß sie keine bindenden Schlüsse für die Funktion der Nieren gestatten, weil sie ja im günstigsten Falle nur die Permeabilität der Nieren für einen bestimmten Stoff prüfen, diese Durchlässigkeit der Nieren für einzelne Substanzen aber eine außerordentlich schwankende Größe ist.

An eine Methode, welche wirklich die Funktion der Nieren prüft, ist die Anforderung zu stellen, daß sie nicht bloß einen einzelnen, sondern die Gesamtheit der Stoffe prüft, welche die Niere ausscheidet, oder noch richtiger, welche sie retiniert, denn für die mangelhafte Nierentätigkeit und ihre Folgen kommt es nicht sowohl auf die ausgeschiedenen als auf die im Organismus zurückgehaltenen Stoffe an.

Wir haben nun durch die Fortschritte der physikalischen Chirurgie in den letzten Jahren eine solche Methode kennen gelernt. Wir können durch Bestimmung der **molekularen Konzentration** einer Flüssigkeit mit Hilfe ihrer **Gefrierpunktserniedrigung** die Gesamtheit der in ihr enthaltenen Moleküle feststellen und auf diese Weise einmal bestimmen, was die Niere im Harn ausscheidet, und das andere Mal bei Untersuchung des Blutes, was im Blut zurückgehalten wird. Wir wissen, daß die Aufgabe der Nieren darin besteht, dafür zu sorgen, daß die im Blute sich ständig anhäufenden molekularen Zerfallsprodukte des Stoffwechsels unausgesetzt fortgeschafft werden. Auf diese Weise wird die molekulare Konzentration des Blutes herabgesetzt, und unter normalen Verhältnissen ist der Harn demzufolge viel konzentrierter als das Blut.

Die theoretischen Grundlagen der neuen diagnostischen Methode, soweit sie uns hier interessieren, sind in Kürze folgende: Die sekretorische Tätigkeit der Nieren ändert die in der Muttersubstanz für den Harn, in Blut und Lymphe, zwischen gelösten Bestandteilen und dem Lösungsmittel Wasser existierenden Beziehungen. Zwischen Blut und Harn findet durch die sie trennenden Wände, die Membran der Kapillaren, die Bowmannsche Membran und das Epithel der Tubuli, ein fortwährender Austausch statt, der sich nach den physikalischen Gesetzen der **Osmose** regelt; die Anziehungskraft derartiger Lösungen aufeinander bezeichnet man als osmotischen Druck. Der osmotische Druck ist proportional der molekularen Konzentration der Lösungen

und wird, wie Dreser gezeigt hat, am einfachsten durch die Bestimmung der Gefrierpunktserniedrigung gemessen. Je zahlreicher an Molekülen nämlich eine Substanz ist, um so tiefer liegt ihr Gefrierpunkt unter dem des destillierten Wassers und umgekehrt. Die Nieren haben nun nach Dreser die Aufgabe, den osmotischen Druck des Blutes herabzusetzen; daher

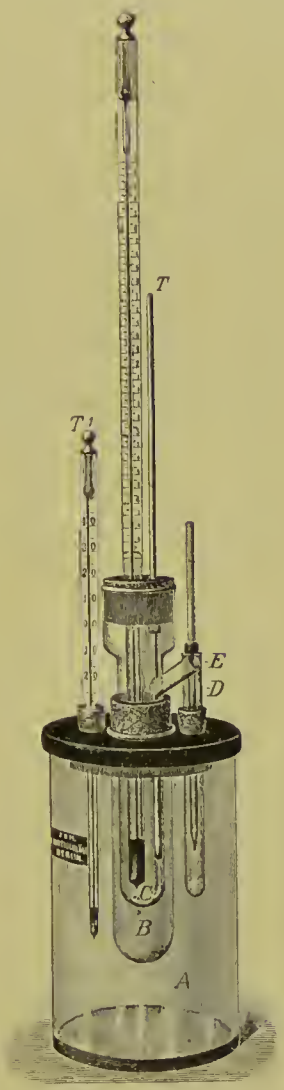

Fig. 83.
Gefrierapparat nach Beckmann.



Fig. 84.
Gefrierapparat nach Friedenthal.

ist unter normalen Verhältnissen die Gefrierpunktserniedrigung und somit die molekulare Konzentration des von ihnen gelieferten Harnes größer als die des Blutes. Umgekehrt kann bei Krankheiten überhaupt und speziell bei Erkrankungen der Nieren die Kraft, mit welcher die Nieren eine Veränderung in der osmotischen Spannung der sie passierenden Flüssigkeit herbeiführen, abnehmen, dann nähert sich die Gefrierpunktserniedrigung des Harnes der des Blutes.

Es ist das große Verdienst von A. v. Koranyi, die Bestimmung des osmotischen Druckes, bezw. der molekularen Konzentration tieri-

scher Flüssigkeiten durch die Gefrierpunktserniedrigung in die Praxis eingeführt zu haben; die Berechnung der osmotischen Kraft der Nieren, wie sie Dreser angibt, ist zu kompliziert, als daß sie Eingang in die Klinik gewinnen könnte.

Zur praktischen Ausführung der Gefrierpunktsbestimmung dient der von Beckmann (1888) angegebene Apparat. Derselbe[1]) ist in der Hauptsache folgendermaßen beschaffen: Das Glas (siehe umstehende Abbildung) enthält ein in 0,01 Grade geteiltes Thermometer und einen aus Draht gebogenen Rührer. Es wird mit etwa 15—20 ccm der zu untersuchenden Flüssigkeit beschickt und dann in ein weites Gefäß gesetzt, welches mit einer Kältemischung (Salz und Eis) gefüllt ist. Unter stetem Rühren beobachtet man das Thermometer; dasselbe sinkt zuerst etwas unter den Gefrierpunkt, um sich dann (infolge der bei der Eisbildung frei werdenden Wärme) auf denselben zu erheben und an diesem Punkte einige Minuten konstant stehen zu bleiben. Man bestimmt zuerst den Gefrierpunkt des destillierten Wassers, darauf den des Urins; die Differenz beider ist die gesuchte Gefrierpunktserniedrigung $= \Delta$.

Die beiden folgenden Apparate sind Modifikationen des Beckmannschen Apparates:

1. Der Gefrierapparat nach Friedenthal bedarf nur kleiner Flüssigkeitsmengen (ca. 6 cm^3). „Der Außenzylinder wird mit einer Lösung von Ammoniumnitrat gefüllt, deren Temperatur durch Zufügen von Salz und Wasser auf 2—3° C. gehalten wird. Unter stetem gleichmäßigen Umrühren mit dem Rührer im Innengefäße beobachtet man das Sinken der Temperatur an dem Thermometer. Die Ablesung ergibt sofort die Gefrierpunktserniedrigung der zu untersuchenden Flüssigkeit, da das Thermometer konstante Grade anzeigt. Nach Beendigung des Versuches dampft man die benutzte Salzlösung aus dem Außenzylinder in einen Metalltopf ein und kann auf diese Weise die Kältemischung immer wieder benutzen."

2. Wenig bei uns in Deutschland benutzt, aber doch empfehlenswert ist der von Claude und Balthazard angegebene und von Berlemont (Paris) angefertigte Apparat. Auch hier liest man direkt die Gefrierpunktserniedrigung der zu untersuchenden Flüssigkeit ab, ohne jedesmal den Gefrierpunkt des destillierten Wassers bestimmen zu müssen. Der Apparat ist nämlich insofern vereinfacht, als hier ein Kühlbad benutzt wird, dessen Temperatur durch schnelle Verdampfung von Schwefeläther oder Schwefelkohlenstoff konstant erhalten wird. Abbildung und Gebrauchsanweisung des Apparates findet sich in Claude et Balthazard „La cryoscopie des urines".

---

1) Cfr. Oswald, Grundriß der Allgemeinen Chemie, Leipzig 1899.

Während die drei genannten Apparate nachgeprüft und für einwandsfrei befunden worden sind, kann solches von dem noch anzuführenden 4. Apparat von Waldvogel (von Dreser zuerst angegebenen) nicht mit Sicherheit behauptet werden, da von anderer Seite (Rumpel) die Technik und die Resultate desselben bemängelt worden sind. Er ist sehr einfach und bedarf nur 5 cm^3 Flüssigkeit. In die Kältemischung kommt ein weites Reagensglas, in welchem ein engeres mit der zu untersuchenden Flüssigkeit hängt. In letzteres taucht ein mit einem Gummiring armiertes, in $^1/_{10}$ Grade eingeteiltes Thermometer ein, dessen Nullpunkt festliegt und welches von Zeit zu Zeit an Flüssigkeiten von bekanntem Gefrierpunkt nachzuprüfen ist. Vom Boden des weiten Reagensrohres bleibt das enge 1 cm, von dessen Wänden 2 bis 3 mm entfernt. Das Quecksilberreservoir muß in die Flüssigkeit völlig eintauchen, darf aber das Reagensrohr nicht berühren.

Einige Vorsichtsmaßregeln sind bei der Prozedur zu beachten: 1. Der zu untersuchende Urin muß möglichst frisch in Arbeit genommen werden: ammoniakalische Harngärung bedingt einen Verlust an festen Molekülen. 2. Blut wird mittelst Venaesectio oder Venaepunctio, nicht mittelst Schröpfköpfen gewonnen, wegen der Gefahr der Beimischung von Lymphe. Das defibrinierte Blut muß durch Schütteln mit Luft arterialisiert und möglichst bald verwendet werden, darf nicht zu lange stehen, da durch Wasserverdünstung (die auch bei Aufbewahrung auf Eis nicht ganz zu vermeiden ist) Fehler entstehen können. 3. Peinliche Instandhaltung des eigentlichen zum Auffanges des Urines und Blutes dienenden Glasgefäßes und des zur Venenpunktion verwandten Instrumentariums ist selbstverständlich: zum Waschen des Armes des Kranken, zur Desinfektion der Haut- und der Punktionsnadeln dürfen keine salzhaltigen Lösungen gebraucht oder müssen wenigstens mit sterilem Wasser entfernt werden. Desgleichen ist nur mit trockenen sterilen Instrumenten zu arbeiten; auch sind die zu untersuchenden Flüssigkeiten in trockenen Gefäßen aufzufangen. Ebenso peinlichst frei von Salzen, Wasser, desinfizierenden Lösungen usw. haben Thermometer und Platinrührer zu sein. 4. Es muß so viel zu untersuchende Flüssigkeit (Harn, Blut) sich in dem zentralen Glaszylinder befinden, daß die Quecksilberkugel ganz darin eintaucht, und diese von allen Seiten (also auch ohne auf dem Boden des Glaszylinders anzustoßen) gleichmäßig von Harn oder Blut umgeben ist. 5. Ist genug Untersuchungsflüssigkeit vorhanden, so kann dieselbe auf das zwei- oder dreifache mit Wasser verdünnt werden, und ist eine dementsprechende Korrektur bei der Bestimmung des Gefrierpunktes anzubringen; indes sind dabei Fehler nicht leicht zu umgehen. 6. Die Flüssigkeit muß mittelst des Platinrührers in steter Bewegung erhalten werden. 7. Bei der obenerwähnten Ab-

hängigkeit des Blutgefrierpunktes von der vorausgegangenen Kostordnung muß die Diät zu diesem Zwecke etwas berücksichtigt werden: demnach eine gemischte nicht zu kohlehydratarme Nahrung gereicht werden. Für die Blutuntersuchungen, bei denen es auf absolute Zahlen und große Genauigkeit ankommt, benutzt man einen Apparat, mit dem zuerst der Gefrierpunkt des destillierten Wassers bestimmt wird; für die Harnuntersuchungen, bei denen nur die Vergleichswerte berücksichtigt werden, sind kleine Fehler belanglos, daher reichen die Gefrierapparate mit fixem Gefrierpunkt völlig aus.

Was nun die Resultate betrifft, so ist als feststehend zu betrachten, daß der Gefrierpunkt, also die molekulare Konzentration des menschlichen Blutes, unter physiologischen Bedingungen eine konstante Größe mit nur ganz unerheblichen Schwankungen darstellt. Das normale menschliche Blut hat einen Gefrierpunkt von — 0,56° unter dem des destillierten Wassers. Schwankungen von — 0,55° bis — 0,58°, also von $^3/_{100}$°, sind noch als physiologisch anzusehen. Sobald die Nierenfunktion unzureichend wird, vermehren die aufgespeicherten Zersetzungsstoffe die molekulare Konzentration des Blutes, und dementsprechend wird die Gefrierpunktserniedrigung mehr als — 0,56° betragen, d. h. tiefer als — 0,56° sinken. Wir müssen aus einer Senkung des Blutgefrierpunktes tiefer als — 0,56° auf eine Retention, bezw. Vermehrung der im Blute gelösten Moleküle schließen.

Wie prompt die gesunde Niere den Ausgleich der osmotischen Druckuntersehiede regulierend ausführt, wird dadurch bewiesen, daß sowohl bei starker Flüssigkeitszufuhr, als auch bei erheblichem Wasserverlust die Blutkonzentration trotzdem annähernd die gleiche bleibt.

Hält das normale Blut so seine molekulare Konzentration von etwa 0,56° C. sehr zäh fest, so weisen erhebliche Abweichungen von diesem Werte nach oben auf eine Retention von molekularen Zerfallsprodukten im Blute und damit auf eine Störung der regulatorischen Nierentätigkeiten hin. In der Tat sind bei der erheblichsten Störung der Nierentätigkeit, der Urämie, sehr hohe Werte beobachtet worden, und es sollten daher Nierenoperationen unterlassen werden, wenn die wiederholte Untersuchung vor der Operation sehr hohe Blutwerte ergibt und die sogleich zu nennenden anderen Ursachen, welche eine Gefrierpunktserniedrigung herbeiführen können, auszuschließen sind. Der umgekehrte Schluß, daß man bei normalem Blutbefunde immer auf eine Suffizienz der Nierentätigkeit schließen darf, ist nicht zwingend und nicht richtig, denn es wirken eine derartige Reihe von anderen Umständen, die in Betracht gezogen werden müssen,

bei der Einstellung der normalen Blutkonzentration mit, daß eine rein schematische Beurteilung dieser Daten direkt gefährlich wäre. Die Methode, die in der Hand eines vorsichtigen Beurteilers Wertvolles leistet, kann so in der eines anderen diskreditieren.

So fand man erhöhte Blutkonzentration bei intakten Nieren, d. h. Tiefertreten des normalen Blutgefrierpunktes (unter — 0,56°) bei Atmungsinsuffizienz, Kohlensäureüberladung des Blutes, nicht kompensierten Herzfehlern, größeren Abdominaltumoren, vor allem bei großen Nierentumoren, trotzdem die andere Niere gesund war. Rumpel sah eine Erhöhung bei Eklampsie, im diabetischen Coma, bei einem Epileptiker im Anfall, bei Lebercirrhose, M. Senator bei Diabetes mellitus. In solchen Fällen ist also die abnorm starke Gefrierpunktserniedrigung des Blutes diagnostisch nur mit Vorsicht zu verwerten. Auch Kohlehydratmangel in der Nahrung vermag eine Erhöhung der Blutkonzentration hervorzurufen. A. v. Koranyi beobachtete abnorm hohen osmotischen Druck des Blutes bei Malaria unmittelbar vor dem Anfall (— 0,62°), H. Strauss im akuten Gichtanfall ohne Beteiligung der Nieren (— 0,75°), in zwei anderen Fällen war derselbe allerdings annähernd normal (— 0,54°, — 0,56°). Israel sah abnorme Erniedrigung des Gefrierpunktes trotz suffizienter Nierenfunktion in vier Fällen von Mammakarzinom (— 0,60°, — 0,62°, — 0,63°, — 0,60°), bei Oesophaguskarzinom mit Durchbruch in die Lunge (— 0,78° und — 0,80°).

Auf der anderen Seite wurde beobachtet, daß der Gefrierpunkt vermindert, d. h. näher dem des destillierten Wassers bis herab zu 0,50 sein kann, obwohl die Nieren durchaus suffizient waren. Man sah das bei anämischen, in ihrer Ernährung erheblich gestörten Patienten, bei Hydrämie, bei Diabetes insipidus und zu reichlicher Kohlehydrataufnahme.

Hiernach ist es ersichtlich, daß sowohl bei suffizienter Nierentätigkeit der Blutgefrierpunkt erniedrigt, das heißt weiter über 0,56 hinaus liegen, und daß andererseits eine Niereninsuffizienz vorhanden sein kann, obwohl der Blutgefrierpunkt normale Werte zeigt. Denn es kann der Gefrierpunkt antagonistisch beeinflußt werden einerseits durch die Niereninsuffizienz und andererseits durch die Hydrämie. Demnach kann ein Kranker trotz insuffizienter Nierenfunktion einen normalen oder gar subnormalen Gefrierpunkt aufweisen. Aus alledem geht hervor, daß aus der molekularen Konzentration des Blutes ein diagnostisches Urteil nur mit größter Vorsicht gezogen werden darf.

Wenn sich praktisch somit das Anwendungsgebiet der Methode erheblich verengt, so bleiben doch immerhin eine Zahl von Fällen

übrig, in denen sie Ersprießliches zu leisten vermag. Beweis dafür sind die Beobachtungen von Koranyi selbst, von Kümmel, welcher sich als erster Chirurg, der die Methode in größerem Maßstabe anwendete, besonderes Verdienst um ihre Propagation erworben hat, und Erfahrungen, die wir selbst damit gemacht haben. Sie betreffen Fälle, in denen sowohl die auf diesem Wege nachgewiesene Suffizienz der Nieren durch die Operation und den späteren Verlauf eine Bestätigung fand, als auch solche, in denen wegen nachgewiesener Insuffizienz nicht operiert wurde und in welchen die Autopsie in der Tat schwere, irreparable Veränderungen in beiden Nieren aufdeckte.

Der diagnostische Wert der Methode darf also nicht darin gesucht werden, daß man rein schematisch sagt, ein Wert von δ (Gefrierpunkt des Blutes) = 0,56 oder 0,57 beweist die genügende Leistung der Nieren, gestattet also eine Nierenoperation, ein Wert von 0,59 und darüber ist der Ausdruck einer mangelhaften Nierentätigkeit, kontraindiziert also einen blutigen Eingriff. Ganz abgesehen von den früher bereits erwähnten anderweitigen Erwägungen, die für die Feststellung einer etwaigen postoperativen Niereninsuffizienz noch in Betracht kommen, Erwägungen, die nicht nur die Arbeit der Nieren in ihrer Gesamtheit, sondern auch die jeder einzelnen Niere und die Art ihrer Arbeitsteilung ins Auge fassen, wird die Methode nur in der Hand desjenigen von Vorteil sein, der sich bemüht, tiefer in die physikalischen Grundlagen einzudringen, auf denen sie beruht, und auf diese Weise auch imstande ist, aus ihr herauszulesen, was sie zu leisten vermag, nicht mehr und nicht weniger. Andernfalls dürfte sie mehr Schaden als Nutzen stiften.

Im Gegensatz zum Blut unterliegt der Harn in bezug auf seinen Gefrierpunkt viel größeren physiologischen Schwankungen. Bei reichlicher Flüssigkeitszufuhr ist der Gefrierpunkt nahe dem des destillierten Wassers, während bei Abstinenz von Flüssigkeit bei ein und demselben Individuum der Gefrierpunkt weit entfernt von 0, z. B. — 2,5° und darunter sein kann. Es ist infolgedessen aus der molekularen Beschaffenheit des Gesamtharnes an sich ein Schluß nur möglich, wenn der Gefrierpunkt sehr tief vom Nullpunkt entfernt liegt. Ist er dem letzteren nahe, so kann das pathologisch sein, kann aber auch physiologische Bedeutung haben, nämlich durch eine starke Wasseraufnahme herbeigeführt worden sein.

A. v. Koranyi[1]) selbst hat mit dieser Methode für Nierenkrankheiten folgendes feststellen können: Der Harn der Nierenkranken kann

1) Cfr. Zeitschrift für klinische Medizin 1897 und Berliner klinische Wochenschrift, 1899. Casper-Lohnsteins Monatsberichte, 1899 usw.

in seiner molekularen Konzentration Veränderungen zeigen, er braucht dies aber nicht zu tun. Veränderungen sind nicht vorhanden, wo ein Teil des Nierenparenchyms erkrankt ist, wo aber die Leistungsfähigkeit der erkrankten Partien durch gesundes Gewebe völlig kompensiert wird. Eine Schädigung der Nierenfunktion wird sich dagegen in einem abnorm geringen Gefrierpunkt des Harnes, also einem geringen Gehalt an festen Molekülen, einer sogenannten Hyposthenuric, geltend machen. Dieselbe kann so groß sein, daß der Unterschied zwischen Gefrierpunktserniedrigung des Blutes und des Harnes ganz verschwindet oder sogar eine Umkehr des gewöhnlichen Verhältnisses stattfindet, der Gefrierpunkt des Harnes unter dem des Blutes liegt. (Der Kürze wegen bezeichnen wir im folgenden den Gefrierpunkt des Blutes, A. v. Koranyi folgend, mit δ, den des Harnes mit Δ.) Die spezifische Gewichtsbestimmung des Harnes kann die der Gefrierpunktserniedrigung nicht ersetzen. Maßgebend für das spezifische Gewicht ist bei Nierenkranken häufig der Eiweißgehalt des Urins, während derselbe die Gefrierpunktserniedrigung so gut wie gar nicht beeinflußt.

Der Wert der Methode ist nach v. Koranyi hauptsächlich ein prognostischer: bei reparativen Vorgängen, bei einer Besserung der Nierenfunktion nimmt die Gefrierpunktserniedrigung zu, Absinken derselben hat dagegen eine ungünstige Bedeutung.

Diagnostisch in dem Sinne, daß etwa die Art des Nierenleidens, speziell die verschiedenen Formen der Nephritis, in bezug auf die Größe der Gefrierpunktserniedrigung charakteristische Merkmale aufwiesen, ist nach v. Koranyi die Methode nicht oder wenigstens nur in einer bestimmten, später noch zu erörternden Richtung.

Es liegt nunmehr bereits eine größere Anzahl von Untersuchungen seitens der verschiedensten Autoren vor, welche die Angaben von Koranyi fast völlig bestätigt haben, resp. zeigen konnten, daß die dagegen erhobenen Einwände gegenstandslos sind.

Durchgängig bestätigt worden [Lindemann[1]), M. Senator[2]), Albarran[3]), Moritz[4]), Claude et Balthasar[5]), Pöhl[6])] ist die Tatsache, daß der Harn bei Nierenkrankheiten, speziell bei Nephritis, eine abnorm geringe molekulare Konzentration aufweist. v. Koranyi gibt als normalen Gefrierpunkt des Harnes Zahlen etwa zwischen 1,3° und 2,3° C. unter dem des destillierten Wassers an,

1) Archiv für klinische Medizin. 1899. Bd. 65.
2) Deutsche medizinische Wochenschrift. 1900, No. 3.
3) Annales des maladies génito-urinaires 1899.
4) Petersburger medizinische Wochenschrift. 1900, No. 22.
5) Presse médic. 1900, No. 14.
6) Zeitschrift für physikalische und diätetische Therapie 1900.

nach Lindemann betragen die Schwankungen zwischen 0,9° und 2,70°. Die Werte bei Nierenkranken liegen dagegen fast stets unter 1°.

Besonders beweiskräftig sind in dieser Hinsicht die Untersuchungen von Moritz, der in 12 ad exitum führenden Fällen, bei denen intra vitam während längerer Perioden der Gefrierpunkt des Harnes festgestellt wurde, die Nieren mikroskopisch untersuchte. Das Resultat des mikroskopischen Befundes erwies sich stets mit dem der molekularen Konzentrationsbestimmung im Einklang; wo die letztere auffällig niedrig war, da fanden sich auch immer tiefgreifendere Veränderungen des Nierenparenchyms, während dieselben bei relativ hohem Gefrierpunkte gering waren oder fehlten.

Die Art der Nierenerkrankung scheint keine charakteristischen Unterschiede in der Senkung des Gefrierpunktes zu machen, wenigstens nicht in der absoluten Zahl desselben. Allerdings hatte Lindemann entgegen den Angaben von Korányi behauptet, daß bei genuiner Schrumpfniere die Änderung der Gefrierpunktserniedrigung nur eine unerhebliche wäre, während die chronisch-parenchymatöse Form durch eine sehr ausgesprochene Senkung charakterisiert wäre. Ist ein derartig durchgreifender Unterschied schon deshalb wenig wahrscheinlich, oder, wenn vorhanden, sicherlich nur auf wenige Fälle beschränkt, weil typische Fälle der einen oder anderen Art doch nur selten vorkommen, es sich vielmehr meist um Misch- und Übergangsformen handeln wird, so haben auch die auf diesen Punkt gerichteten Untersuchungen von Moritz die Lindemannsche Anschauung nicht bestätigt.

Weiterhin betonten Roth-Schulz und Kövesi[1]), daß zwar nicht aus der Größe, aber aus der Veränderlichkeit des Gefrierpunktes bei Wasseraufnahme für beide Formen der Nephritis diagnostische Anhaltspunkte zu entnehmen sind: Bei der parenchymatösen Nephritis ist die Fähigkeit der Nieren, einen diluierten Harn zu liefern, herabgesetzt; bei der Schrumpfniere ist die Fähigkeit, einen diluierten Harn zu bereiten, nur wenig gestört. Beide zeigen also eine verschiedene Akkommodationsbreite gegenüber dem Flüssigkeitshaushalt des Organismus.

In normalem Zustand bei Entleerung eines konzentrierten Harnes ist $\Delta > \delta$, sowie aber ein verdünnter Harn produziert wird, ändert sich das Verhältnis im Sinne von $\delta > \Delta$, d. h. die Arbeit der Nieren ist größer als wassersezernierende denn als resorbierende; Δ kann bis zu $-0{,}10°$ sinken. Diese Hyposthenurie, den physiologischen untersten Grenzwert darstellend, kann in pathologischen Fällen ein Symptom der geringeren Akkommodationsmöglichkeit der Nieren an die Ansprüche des Organismus quoad Wasserabgabe bilden (v. Korányi).

1) Berliner klinische Wochenschrift 1900.

Kövesi und Roth-Schulz machten folgende wichtige Versuche: Nachdem der Harn des Kranken im Einzelversuch durch 24 Stunden viertelstündlich gesondert auf Δ bestimmt worden war, trank der Patient am folgenden Tage 1,8 l Salvatorwasser (Eperieser Lithionquelle) im Verlauf einer Stunde, worauf der Harn halbstündlich gemessen und abermals separat auf Δ untersucht wurde. Zunächst ergab sich bei gesunden Versuchspersonen eine bedeutende, mit der Wasserzufuhr parallel gehende Akkommodationsfähigkeit der Nieren, manifestiert durch das Herabsinken von Δ von 1,35° vor auf 0,24° nach dem Wassertrinken. Aber auch Zahlen wie 2,05 : 0,09, — 1,91 : 0,10 usw. wurden beobachtet. Die Sekretion des dergestalt verdünnten Harnes dauerte zwei bis drei Stunden, worauf derselbe allmählich wieder zur mittleren Konzentration zurückkehrte. Bei parenehymatösen Nephritiden fand sich dieses physiologische Anpassungsvermögen stark herabgesetzt, ja sogar aufgehoben. Die früher als physiologisch angesprochenen Differenzen von 1,90° machen hier Schwankungen von kaum 0,10—0,12° Platz, und in solchen Fällen, wo die Differenz in der Molekulardiurese erheblicher war, bestanden nur Störungen geringeren Grades, so daß man eine vikariierende, wenn auch nicht völlig kompensierende Funktion des gesund gebliebenen Parenchyms annehmen konnte. Die Differenzen sind daher der Schwere des Falles proportional. Dagegen fand sich bei interstitiellen Nephritiden keine derart ausgesprochene Differenz gegenüber der gesunden Niere. Die Fähigkeit der Schrumpfniere, einen verdünnten Harn zu sezernieren, bleibt hinter dem diesbezüglichen Arbeiten der gesunden Niere wenig oder kaum zurück, wohingegen sie einen molekular stark konzentrierten Harn nicht zu produzieren vermag. Die Autoren fanden ferner die Verdünnungskraft der Nieren herabgesetzt bei Vitien im inkompensierten Stadium (bei kompensierten keinerlei Störung). Der Schwerpunkt dieser Methode (Kombination von Δ-Bestimmung mit Verdünnungsversuch) liegt daher in der Konstatierung der Veränderlichkeit von Δ, aus welcher sogar bis zu einer gewissen Grenze die anatomische Differentialdiagnose des bestehenden Nierenprozesses gewonnen werden kann. Während also die Hyposthenurie die Abnahme der wasserresorbierenden Kraft der Niere stigmatisiert, beweist ein negativer Verdünnungsversuch die Herabsetzung der wassersezernierenden Tätigkeit derselben.

So erscheint die Methode der Gefrierpunktserniedrigungsbestimmung im Harne, die Kryoskopie, als eine wertvolle Bereicherung unseres diagnostischen Rüstzeuges, und wir müssen Koranyi beistimmen, wenn er sagt, daß seine Methode den Verlauf von Nierenkrankheiten exakter zu bestimmen erlaubt, als es bisher der Fall war.

Sie hat ferner einen unleugbaren Vorzug vor der quantitativ-chemischen Analyse der von der Niere eliminierten Stoffwechselprodukte, insbesondere vor der Bestimmung von Stickstoff, Chlor und dergl., insofern sie nicht die mangelnde Ausscheidung eines einzigen Stoffes nachweist, sondern die Gesamtheit der von den Nieren sezernierten festen Moleküle. Daß die Bestimmung des spezifischen Gewichtes dafür keinen annähernden Ersatz bieten kann, ist schon oben hervorgehoben worden. Und endlich ist die Methode technisch leicht und rasch durchführbar und im Gegensatz zu den komplizierteren Stickstoffbestimmungen ohne Mühe für Arzt und Patienten an kleinen Portionen der Harntagesmenge durch längere Zeitperioden auszuführen.

Allerdings muß man sich in den daraus zu ziehenden Schlüssen Reserve auferlegen: Eine Gefrierpunktserniedrigung des Harnes unter 1° kann nicht ohne weiteres auf eine unzureichende Nierenarbeit bezogen werden. Reichliche Wasseraufnahme setzt auch bei Gesunden die molekulare Konzentration des Harnes erheblich herab. So fand M. Senator nach Trinkgelagen Zahlen von 0,6°—0,8°; Koranyi und Kövesi-Roth geben sogar an, daß in solchen Fällen die Gefrierpunktserniedrigung des Harnes bis auf 0,1° und darunter sinke, ein Beweis, wie rasch sich die gesunden Nieren der Wasseraufnahme anpassen. Ein Fall von Diabetes insipidus (bei M. Senator) zeigte ebenfalls niedrige Werte (von 0,3°—0,4°). Wenn wir nun daneben noch sehen, wie sehr nach den Untersuchungen von Roth-Schulz und Kövesi und wie verschieden bei Nierenkranken der Gefrierpunkt des Harnes außer durch die noch erhaltene Permeabilität für feste Moleküle von der Wasseraufnahme beeinflußt wird, so werden wir nur in solchen Fällen die Methode diagnostisch verwerten können, bei denen keine zu erhebliche Polyurie besteht, beziehungsweise keine zu reichliche Wasseraufnahme stattgefunden hat.

Ferner wird nach den Angaben von Korányi die molekulare Konzentration des Harnes niedrig befunden bei den verschiedenen Formen der Anämie; der Gefrierpunkt zeigt hier Werte, die sich etwa um 0,80° bewegen. Wo hochgradige Anämie besteht, wird also aus der Gefrierpunktserniedrigung des Harnes nur mit Vorsicht der Schluß auf eine gleichzeitige mangelhafte Nierenleistung zu ziehen sein.

Ist nun aber die Größe der molekularen Konzentration des Harnes überhaupt in dem Sinne als ein Maß der Nierenarbeit zu betrachten, daß daraus — das war ja die uns interessierende Frage — gefolgert werden könne, ob die sekretorische Nierenfunktion eine für den Organismus genügende ist oder nicht?

Das ist — trotz der unleugbaren Vorzüge der Methode, die wir mehrfach hervorgehoben haben — ebensowenig der Fall, wie etwa aus einer verringerten Harnstoff- oder Chlorausscheidung. Eine unzureichende

Nierenleistung äußert sich darin, daß eine Reihe von Stoffen, die zur Ausscheidung bestimmt sind, im Körper zurückbleiben. Nach der Qualität und Quantität dieser Stoffe richtet sich der Grad dieser Störungen, die mit der Niereninsuffizienz verbunden sind. Nicht auf das, was die Nieren ausscheiden, kommt es also in letzter Instanz an, sondern auf das, was sie nicht ausscheiden. Nicht die Menge der im Urin ausgeschiedenen festen Moleküle, nicht ihre absolute Zahl und nicht das absolute Maß der danach bestimmten Nierenarbeit überhaupt entscheidet die Frage nach der genügenden Leistungsfähigkeit der Niere, sondern das Wichtigste ist deren relativer Wert, die Art und Weise, wie die Nieren imstande sind, die Zerfallprodukte des Stoffwechsels fortzuschaffen, mit anderen Worten: Das Verhältnis der ausgeschiedenen zu den zurückgehaltenen Substanzen. Darüber aber werden wir belehrt, wenn wir die Tätigkeit der beiden Nieren, gemessen an dem Gefrierpunkt ihrer Harne, miteinander vergleichen. Die Vergleichswerte zeigen uns an, wie gleichartig oder verschieden die Nieren die ihnen zufließende Muttersubstanz (Blut und Lymphe) verarbeiten.

Die Bestimmung der Funktion jeder Niere.

Wir kommen nunmehr zur Betrachtung der zweiten, für den Ausgang einer Nierenoperation in höchstem Maße wichtigen Frage: Wie groß ist die Leistung jeder Niere, respektive in welchem Verhältnisse ist jede von beiden Nieren an der Gesamtleistung beteiligt?

Wir stehen bei Entscheidung dieses Punktes zweifellos einer leichteren Aufgabe gegenüber als da, wo es sich um die Feststellung der Suffizienz oder Insuffizienz der Nierenarbeit für den Gesamtorganismus handelt. Sahen wir, daß es unmöglich war, diese letztere Entscheidung auch nach der in vielfachen Richtungen variierten Untersuchung des Harnes zu treffen, weil hierfür weniger die Bestimmung der ausgeschiedenen als der retinierten Substanzen in Betracht kam, so hindert nichts, die Größe der Nierenarbeit, wenn man sie unabhängig von ihren Beziehungen zum Organismus betrachtet, an dem Produkt der Nierentätigkeit, am Nierensekret, zu messen. Und zwar, da der Ureterkatheterismus die getrennte Auffangung des Sekretes jeder Niere ermöglicht, auch die Arbeit jeder einzelnen Niere.

Aber dieser zunächst rein theoretisch konstruierten Möglichkeit stellen sich praktische Schwierigkeiten in den Weg. Dieselben bestehen darin, daß, wenn man die absolute Menge der von jeder Niere ausgeschiedenen Substanzen als Maß der Nierenarbeit bestimmen will, man dies naturgemäß eine längere Periode hindurch tun muß, also auch

den Ureterkatheter längere Zeit, eventuell Tage hindurch, liegen lassen müßte. Solche Versuche sind von anderen Autoren gemacht worden. Aber wenn auch schädliche Folgen von ihnen nicht berichtet sind, so erscheint ein derartiges Vorgehen doch immerhin als ein recht heikles, den Patienten in hohem Maße belästigendes Beginnen, zu welchem sich Arzt und Kranker wohl nur in den dringendsten Notfällen entschließen werden.

Soll es möglich sein, den Ureterenkatheterismus zu einer für funktionelle Nierendiagnostik auch praktisch anwendbaren Methode auszubilden, die nicht nur für Ausnahmefälle reserviert bleibt, so müssen wir uns offenbar nach einem anderen Modus proeedendi umsehen, der uns erlaubt, unbeschadet der Verläßlichkeit der Resultate, aus verhältnismäßig kleinen Urinmengen, wo also auch der Harnleiterkatheter nur relativ kurze Zeit liegen zu bleiben braucht, ebenso einen Maßstab für die Größe der Nierenarbeit zu erlangen, wie aus dem während 24 Stunden und länger abgeleiteten Sekret jeder Niere.

Daß für die Untersuchung auf chemische Veränderungen oder abnorme mikroskopische Bestandteile kleine, mit dem Ureterkatheter gewonnene Harnmengen genügen, und daß auf diese Weise die Diagnose der Krankheit einer Niere im anatomischen Sinne ermöglicht wird, bezweifelt heute wohl niemand mehr; wohl aber könnte die Annahme, daß derartige kleine Quantitäten auch zur Feststellung der Nierenfunktion ausreichen, a priori Zweifeln begegnen.

Diese Zweifel wären in der Tat berechtigt, wenn es uns darauf ankäme, die absolute Größe der Nierenarbeit in Zahlen nach der Menge der eliminierten Stoffe auszudrücken; denn die Quantität der ausgeführten Endprodukte wechselt ja je nach den Anforderungen, die der Stoffwechsel an die Nieren stellt, und wie sie durch Nahrungsaufnahme, Verdauungsarbeit, Resorption und dergleichen bestimmt werden, von Stunde zu Stunde. Aus der Menge der während eines nur kurzen Zeitintervalles sezernierten Substanzen kann natürlich kein Rückschluß auf die gewöhnlich bei Stoffwechselversuchen als Norm angenommene Periode von 24 Stunden gemacht werden.

Aber auf die absolute Größe der Arbeit jeder Niere kommt es uns nicht an; wir wollen in der Hauptsache wissen, wie das Verhältnis ist, in welchem die Arbeit der einen Niere zu der ihres Schwesterorganes steht, ob sie zu gleichen Teilen an der Gesamtarbeit partizipieren, oder ob und wie viel die Leistung der einen die der anderen überwiegt. Vorausgesetzt, daß es die Norm ist, daß die Nieren zu gleichen Zeiten auch ein an Quantität und Qualität gleiches Sekret liefern, würde es genügen, wenn wir den während einer, auch nur kurzen Zeit, gleichzeitig aufgegangenen Harn jeder von beiden Nieren auf die Größe der eliminierten Bestandteile untersuchen und aus einer

etwaigen Differenz die eventuelle Mehr- oder Minderleistung eines Organes berechnen.

Die Grundfrage, auf der die praktisch anwendbare und aussichtsvolle Berechnung der Arbeit jeder Niere mit Hilfe des Ureterkatheters beruht, und mit deren Beantwortung in positivem oder negativem Sinne die Möglichkeit einer funktionellen Nierendiagnostik in der erörterten Weise steht oder fällt, ist daher die:

Sezernieren beide Nieren gleichzeitig ein Sekret von derselben Konzentration?

Wir sind auf Grund einer großen Zahl von Experimenten zu den Resultaten gekommen, daß gesunde Nieren gleichzeitig ein Sekret liefern, das bis auf geringe Differenzen die gleiche Zusammensetzung hat. Es enthält die gleiche Menge Harnstoff, es enthält die gleiche Menge Salze, es enthält, worauf wir das Hauptgewicht legen, die gleiche Menge fester Moleküle (Gefrierpunkt = Δ) überhaupt. Auch wenn wir die Nieren zu einer Tätigkeit anreizen, sie künstlich ein Produkt sezernieren lassen, nämlich Zucker mit Hilfe der subkutanen Phloridzin-Einverleibung, ein Punkt, auf den wir noch zurückkommen werden, ist die von beiden Nieren gelieferte Zuckermenge annähernd dieselbe.

Auch Friedrich Strauss kam in 55 Untersuchungen zu dem Resultat, daß die Funktion physiologisch arbeitender Nieren zu gleichen Zeiten rechts wie links die gleiche sei; in ein und derselben Niere wechsle jedoch die Funktion in jedem Augenblicke. Die Funktion pathologisch arbeitender Nieren weise gleichzeitig stets analoge Differenzen rechts und links auf und ist ebenfalls in ein und derselben Niere wechselnd, inkonstant. Diese Untersuchungen betreffen molekuläre Konzentration, Chlor-, Harnstoff-, Phosphorsäuregehalt, sowie den durch Phloridzin erzeugten Zuckergehalt.

Diese Feststellung hat aber eine weitreichende praktische Bedeutung, indem wir nunmehr auf Grund dieser Tatsache in der Lage sind, aus dem gleichzeitig auch nur während einer verhältnismäßig kurzen Zeit entnommenen Sekret jeder Niere zu berechnen, in welchem Verhältnis jede von beiden Nieren sich an der Gesamtarbeit beteiligt, wie groß also die relative Leistung jeder einzelnen Niere ist.

Ehe wir nun auf die Methodik und auf das Verhalten einseitiger und doppelseitiger Nierenerkrankung eingehen, müssen wir uns erst mit dem vorher genannten Phloridzin und seinen Eigentümlichkeiten beschäftigen.

Die Eigenschaft des Phloridzin, eines schon vor Jahrzehnten in der Therapie gebrauchten, dann aber in Vergessenheit geratenen Glykosids, Zuckerausscheidung zu erzeugen, ist bekanntlich von v. Mering entdeckt worden. v. Mering hatte gleichzeitig eine Angabe hinzugefügt, welche diese Glykosurie zu allen bisher bekannten in einen gewissen Gegensatz stellte, die nämlich, daß die Zuckerausscheidung nicht wie sonst von einer Hyperglykämie begleitet war, sondern daß die Zuckermenge im Blute normal blieb, mitunter sogar abnahm. Diese Angaben sind mehrfach nachgeprüft und von der überwiegenden Mehrzahl der Untersucher, wie Quinquaud, Minkowski, Levène, Hedon u. a., am Tier bestätigt worden.

Für den Menschen liegen Angaben von Delemare vor. Von neun Versuchen zeigten zwei nach subkutaner Injektion von 15—50 Milligramm Phloridzin eine minimale Erhöhung, die sich aber noch im Bereiche der Fehlergrenzen hielt, während in den übrigen eine zum Teil sogar sehr beträchtliche Verminderung des Blutzuckers eintrat.

Deutete schon diese Abweichung von dem gewöhnlichen Befunde darauf hin, daß bei der Entstehung dieser Glykosurie andere Kräfte als sonst mit im Spiele sein mußten, so lernte man bald bei dem Bestreben, tiefer in den Mechanismus ihrer Entstehung einzudringen, als das wesentlich beteiligte Organ die Nieren kennen. Wenigstens nimmt, wie Minkowski zuerst zeigte, nach Exstirpation der Nieren oder nach Ureterenunterbindung das vorher durch Phloridzin zuckerärmer gemachte Blut seinen normalen Zuckergehalt wieder an. Und wenn man dagegen noch einwenden konnte, daß die völlige Ausschaltung der Nieren einen zu großen Eingriff in die Körperökonomie bedeutete, um einwandfreie Resultate zu liefern, so brachte den exakten Beweis für die Entstehung der Glykosurie Zuntz. Zuntz führte in die Ureteren eines Hundes Kanülen ein, legte darauf eine Niere frei und spritzte in die Nierenarterie Phloridzin. Es trat zuerst, und zwar in großer Menge, der Zucker aus dem Ureter derjenigen Niere aus, in die das Phloridzin injiziert war, so daß an der lokalen Wirkung des Phloridzins auf das Nierenparenchym selbst nicht mehr gezweifelt werden konnte.

Über die Art und Weise dieser Wirkung des Phoridzins auf die Nieren stehen sich allerdings noch verschiedene Hypothesen gegenüber. Nach der einen entzieht die Niere durch einen besonderen spezifischen Reiz, den das Phloridzin auf die Nierenzellen ausübt, dem Blute den bereits präformierten Zucker, daher die Abnahme desselben. Nach der anderen (Levène, Paderi) bildet die Niere den Zucker selbst, eine Ansicht, die sich hauptsächlich darauf stützt, daß unter dem Einflusse des Phloridzins auch andere Drüsen, wie die Milchdrüse, verstärkt

arbeiten. Wir möchten nicht unterlassen, kurz hervorzuheben, daß wir die erste Ansicht für die richtige halten, während uns gegen die zweite wesentliche Bedenken zu sprechen scheinen. Für die weiter folgenden Betrachtungen ist es indessen irrelevant, welcher Theorie wir uns anschließen. Beide stimmen darin überein, daß — und das ist für uns die Hauptsache — die Niere der Angriffspunkt der Phloridzinwirkung ist, daß ohne die Tätigkeit der Nieren die Zuckerausscheidung nicht zustande kommt.

Wenn nun die Phloridzinglykosurie an eine Funktion der Niere geknüpft ist, so liegt es jedenfalls nicht fern, nachzusehen, wie sich bei Erkrankung der Niere diese Funktion ändert, ob und nach welcher Richtung eine Modifikation der Zuckerausscheidung eintritt. Zunächst ist das für die Theorie interessant: Es ist natürlich ein Beweis mehr für eine in den Nieren entstehende Zuckerausscheidung, wenn dieselbe in der kranken Niere anders vor sich geht als bei gesundem Organ.

Von diesem mehr theoretischen Gesichtspunkte aus sind die ersten Experimente angestellt, welche sich mit der Frage beschäftigen, zunächst an Tieren: Schabad[1]) erzeugte an Hunden künstliche Nephritiden, sah aber trotzdem das Phloridzin seine Wirkung entfalten. Auch Hellin und Spiro[2]) fanden bei Schädigung des Nierenparenchyms eine unwesentliche Beeinflussung des Phloridzindiabetes, und nur bei dem Gifte, das die stärksten, alle Teile des Nierengewebes gleich umfassenden Läsionen hervorruft, bei dem Cantharidin, blieb die Glykosurie vollständig aus.

Am nierenkranken Menschen hat zuerst G. Klemperer[3]) Phloridzin angewandt, und zwar mit der ausgesprochenen Absicht, auf diesem Wege das Vorkommen eines sogenannten „Nierendiabetes", d. h. einer Glykosurie, deren Entstehungsort die Nieren sind, zu erweisen. Er stellte zum erstenmale das Faktum fest, daß bei Fällen von Schrumpfniere die Glykosurie ausblieb, allerdings nicht, ohne heftigem Widerspruche zu begegnen. Im Gegensatz zu ihm behauptete Magnus Levy[4]), daß der fundamentale Unterschied, den Klemperer in der Phloridzinwirkung bei Gesunden und Nephritikern (se. Patienten mit Granularatrophie) gefunden haben wollte, nicht existiert. Gab er nämlich das Phloridzin nicht, wie Klemperer, per os, sondern auf subkutanem Wege, und verhütete er auf die Weise, daß das Phloridzin bereits zersetzt, also unwirksam, an die Nieren gelangte, so fand er, daß Patienten mit Schrumpfniere und auch mit anderen Nierenaffektionen ebenso auf Phloridzin mit Glykosurie reagierten, als Gesunde.

1) Wiener medizinische Wochenschrift 1892.
2) Archiv für experimentelle Pathologie 1897.
3) Verein für innere Medizin 1896.
4) Ibidem.

In größerem Umfange sind dann derartige Versuche wieder aufgenommen worden von Achard und seinem Schüler Delamare, allerdings mit einer anderen Fragestellung, die von der der früher genannten Autoren toto coelo verschieden war. Achard nahm die Entstehung der Phloridzinglykosurie auf renalem Wege als eine bewiesene Tatsache an; er schloß, daß, wenn die Glykosurie von einer Funktion der normalen Niere abhängig ist, jede Abweichung der normalen Nierenfunktion sich auch durch eine Modifikation der Phloridzinglykosurie verraten müßte — Modifikation allerdings im weitesten Sinne des Wortes. Rein theoretisch betrachtet konnte die Glykosurie vermehrt, sie konnte vermindert, sie konnte endlich ganz aufgehoben sein. Nach Achard kam es also zunächst darauf an, quantitativ den Unterschied in der Phloridzin-Zuckerausscheidung bei gesunden und kranken Nieren festzustellen. Zweitens zeigte er, daß aber auch die Quantität des eingeführten Phloridzins eine große Rolle spielte. Sowohl Klemperer als auch Magnus Levy, wie die anderen erwähnten Autoren hatten mit sehr großen Dosen gearbeitet, mit 1 g und darüber. Achard und Delamare wiesen nach, daß schon ein kleiner Teil dieser Dosen genüge. Nun ist ohne weiteres klar, daß, wenn man die Reaktion eines gesunden Organes auf einen Reiz studieren und sie mit der eines kranken vergleichen will, man nicht mit maximalen Reizen arbeiten darf, sondern gerade mit dem Schwellenwert, will man vergleichbare Resultate erzielen.

Von diesen Gesichtspunkten aus haben die französischen Autoren nun an einem großen, die verschiedensten Nieren- wie sonstigen Affektionen umfassenden Material die Wirkung des Phloridzins näher studiert. Sie haben dabei nicht nur auf die Quantität des ausgeschiedenen Zuckers geachtet, sondern sie haben, ähnlich wie beim Methylenblau, auch Gang und Dauer der Zuckerausscheidung verfolgt. Ihre Resultate, soweit sie für uns Interesse haben, sind in Kürze folgende:

Unter 62 Beobachtungen, in denen die Phloridzinglykosurie ihren regelmäßigen Verlauf nahm und von „normaler“ Größe war, befand sich nur eine Nierenaffektion, und zwar eine einseitige (Nierentuberkulose); die anatomische Intaktheit der Nieren war, wenigstens in einer Reihe von Fällen, durch die Autopsie festgestellt.

Verminderung der Glykosurie oder sogar völliges Versiegen derselben fand sich in 55 Fällen; darunter waren nur 6, die keine manifesten Symptome einer Nierenerkrankung boten, zum Teil allerdings Anzeichen von Arteriosklerose hatten; in den anderen 49 handelte es sich um die verschiedensten Stadien akuter und chronischer Nephritis. — Auch hier ist ein Teil der Diagnosen durch die Sektion bestätigt. Bemerkenswert war einmal, daß dem negativen Ausfall der

Phloridzinprobe auch ein hochgradiger Schwund des Nierenparenchyms entsprach, und daß ferner, da wo der anatomische Prozeß reparabel war, wie bei akuten Nephritiden, die auf der Höhe der Krankheit vermißte Phloridzinglykosurie sich allmählich wieder einstellte und mit der fortschreitenden Besserung auch einen regelmäßigen Verlauf annahm. Diejenige Modifikation der Phloridzinglykosurie, die sich in einer Verstärkung und Verlängerung dokumentierte, wird durch 23 Beobachtungen illustriert. Darunter befanden sich allerdings auch vier Fälle von chronischer Nephritis; aber Achard und Delamare weisen ausdrücklich darauf hin, daß es sich hierbei um Komplikationen handelte (leichte Diabetes, interkurrierende Influenza), so daß diese Fälle aus der Beobachtung ausscheiden.

Die Autoren ziehen aus ihren Untersuchungen den Schluß, der nach ihren Resultaten hinlänglich berechtigt erscheint, daß in der Hauptsache Verminderung oder völliges Verschwinden der Phloridzinglykosurie für Nierenaffektionen charakteristisch ist.

Um sich ein Urteil über den Wert der Phloridzinprobe zu bilden, vergleichen die französischen Autoren den Ausfall derselben mit den Ergebnissen der funktionellen Nierenprüfung durch Methylenblau. Die Resultate fielen nicht immer in demselben Sinne aus. Die Methylenblauausscheidung war mitunter verlängert und verzögert, wo die Phloridzinglykosurie einen „normalen“ Typus zeigte, und umgekehrt war die Passage des Methylenblau manchmal dort ungehindert, wo die Zuckerausscheidung nach Phloridzin verringert war oder ganz ausblieb. Namentlich bei akuten oder subakuten Nephritiden, wo die Durchgängigkeit für Methylenblau, wie wir vorher sahen, erhalten oder gesteigert war, fiel das Mißverhältnis gegenüber dem negativen Resultate der Phloridzinprobe auf.

Auf den Grund dieses Mißverhältnisses, der auf der ganz verschiedene physiologischen Dignität beider Methoden beruht — sie sind eben gar nicht miteinander in Parallele zu setzen —, werden wir noch später zurückkommen. Hier wollen wir zunächst kurz die Frage erörtern: Gewährt die Phloridzinprobe in der von den französischen Autoren angewendeten Form die Möglichkeit, uns über die genügende oder ungenügende Leistung der Nieren aufzuklären?

Achard und Delamare sind offenbar nicht der Ansicht, daß der Phloridzinprobe irgend eine besondere Stellung gebühre; sie sehen in ihr eine Prüfungsmethode, die den alten, unter denen sie „die Albuminurie, die Methylenblauprobe“ besonders hervorheben, an die Seite zu setzen sei, die sie gewissermaßen ergänze, mehr nicht. Nur betonen sie, daß es nicht sowohl anatomische Veränderungen der Nieren sind, welche durch sie angezeigt werden, als ganz besonders Störungen, auch vorübergehende, funktioneller Natur.

Auf die Frage, ob die Nieren suffizient sind oder nicht, ist allerdings auf diesem Wege ebensowenig eine Antwort zu erlangen, wie auf allen anderen früher besprochenen, nur die Ausscheidung durch den Urin in Betracht ziehenden. Abgesehen von den allgemeinen, im vorigen Kapitel ausführlich erörterten Gründen, in diesem speziellen Falle schon deshalb nicht, weil es nicht möglich erscheint, für die Phloridzinglykosurie einen „Normalwert" anzugeben, d. h. den Zuckerwert, der auf eine bestimmte Menge Phloridzin in einer bestimmten Zeit von gesunden Nieren produziert und ausgeschieden wird. Achard und Delamare geben als Mittel der Zuckerausscheidung, wie sie bei gesunden Nieren gefunden haben, 1,36 g an.

Aber dieser Mittelwert ist aus Zahlen gewonnen, die innerhalb weiter Grenzen liegen! Wenn man die von den Verfassern beigegebenen Krankengeschichten durchmustert, sieht man, daß bei Patienten ohne jede Nierenstörung diese Zahl ebenso um 1 g hinabgedrückt wie um das gleiche Maß überschritten werden kann.

Wenn derartige große Differenzen bestehen, ist, das leuchtet ohne weiteres ein, aus den absoluten Werten der Glykosurie über den Grad der Nierenstörung kein Aufschluß zu erlangen, und nur wenn die Zuckerausscheidung minimal wird oder ganz verschwindet, könnte auf eine erhebliche Nierenschädigung geschlossen werden. Freilich liegt hier der Einwand nahe, daß man in solchen Fällen wieder die Probe nicht brauchte, weil ja dann fast stets schon durch andere klinische Zeichen, vor allem aber durch hochgradige Albuminurie und dergleichen mehr sich die schwere Benachteiligung der Nierenfunktion zum Ausdruck brächte. Indessen sind doch Achard und Delamare in der Lage, Krankengeschichten beizubringen, in welchen nichts, insbesondere keine Albuminurie, auf eine schwere Nierenaffektion hinweist, in denen die Phloridzinprobe aber negativ ausfällt und in denen sie tatsächlich das einzige Zeichen einer fortgeschrittenen Nierensklerose ist. So finden sich bei den französischen Autoren zwei Fälle von Magenkarzinom, wo der Urin keine Spur von Albumen enthielt; die Phloridzininjektion verursachte keine Glykosurie, und in der Tat deckte die Autopsie in beiden Fällen schwere Nierenveränderungen (interstitielle Nephritis mit fibröser Umwandlung und Atrophie zahlreicher Glomeruli) auf.

Derartige Fälle, und seien sie auch selten, würden allein genügen, der Phloridzinprobe eine gewisse kliniseh-diagnostische Beachtung zu sichern, wenn auch damit für ihre Bedeutung zur Feststellung der uns hier hauptsächlich interessierenden Nierenfunktion nichts erwiesen ist.

Unter den Fällen, auf welchen Achard und Delamare ihre Schlußfolgerungen aufgebaut haben, findet sich, wie bereits erwähnt, auch

ein soleher von einer einseitigen Nierenaffektion einer rechtsseitigen Tuberkulose. Die Phloridzinglykosurie ergab eine Zuckerausscheidung von 1,75 g, einen Wert, der also noch völlig nach Achard in den Bereich des Normalen fiele. Ebenso, wie wir es bei der Bestimmung der molekularen Konzentration erörterten, braucht also bei der Untersuchung des Gesamturines, teils infolge Kompensation durch den funktionierenden gesunden Parenchymrest der kranken Niere, teils infolge ausreichender Ersatztätigkeit des gesunden Schwesterorganes, sich auch durch die Phloridzinprobe eine einseitige Nierenerkrankung nicht zu verraten.

Und doch kann gerade in dieser Beziehung die Phloridzinprobe uns sehr wertvolle Aufschlüsse liefern; sie bedeutet einen wesentlichen Fortschritt der funktionellen Nierendiagnostik, wie wir im folgenden zu begründen gedenken, wenn wir sie als Maßstab für die Arbeit jeder Niere zu verwenden suchen, also mit dem Ureterenkatheterismus verbinden.

Vergegenwärtigen wir uns noch einmal die Wirkungsweise des Phloridzins: Das Phloridzin veranlaßt die Nierenzellen zu einer selbständigen Tätigkeit, zu einer Abscheidung des Zuckers aus dem Blute. Je mehr Nierenzellen vorhanden sind, um so größer wird — ceteris paribus — diese Tätigkeit sein. Umgekehrt wird ein Ausfall sezernierenden Parenchyms sich auch in einer Einschränkung dieser Tätigkeit geltend machen, die Größe der Zuckerausscheidung wird also proportional sein der Menge vorhandenen funktionsfähigen Nierenparenchyms, wobei der Ausfall eines Teiles desselben allerdings so lange nicht zur Geltung zu kommen braucht, so lange er durch kompensatorische Hypertrophie — Hypertrophie nicht nur im anatomischen, sondern auch im funktionellen Sinne gebraucht — des erhaltenen Gewebes gedeckt wird.

Die Phloridzinprobe gibt uns also einen allgemeinen Maßstab dafür ab, wie groß das vorhandene funktionsfähige Material der Niere ist; über die Dignität dieses Materiales im speziellen sagt sie uns allerdings nichts aus. Wir haben schon wiederholt Gelegenheit gehabt, zu erwähnen, daß das Nierenparenchym für die Elimination „einzelner“ Stoffe physiologisch nicht gleichwertig ist, daß die Selektionskraft der Nierenzellen für die einzelnen Substanzen durchaus keine konstante Größe darstellt. Dazu kommt noch, daß jede pathologische Nierenaffektion die einzelnen Abschnitte der Niere in ganz verschiedener ungleichmäßiger Weise schädigt, und darum die Eliminationsfähigkeit für den einen Bestandteil erhalten sein, für den anderen schwer gelitten haben kann. Es wird also niemals die Ausscheidungsgröße einzelner Bestandteile bei Nierenaffektionen sich in ein bestimmtes

Schema fügen lassen, vielmehr bei den verschiedenen Graden von Funktionsstörung der Niere ein buntes kaleidoskopisches Bild darbieten, das je nach dem Grade der untersuchten Stoffe fortwährend wechselt. Für das Methylenblau kann bei demselben Grade der sekretorischen Störung die Ausscheidung verzögert, für irgend welches Salz beispielsweise erhöht sein und vice versa.

Die Phloridzinprobe ist mit allen die „Elimination" durch die Niere prüfenden Methoden nicht zu vergleichen; sie mißt die Menge des vorhandenen arbeitenden Parenchyms und damit indirekt auch die Größe der Nierenarbeit. Auch wenn zugegeben werden muß, daß diese Nierenarbeit nur an einer einzigen und unter normalen Verhältnissen der Niere fremden Funktion, der Zuckerspaltung aus dem Blute, bestimmt wird, so scheint durch sie, sobald man vergleichend vorgeht, ein allgemeiner und in Zahlen leicht ausdrückbarer Maßstab der Nierentätigkeit gewonnen zu werden.

Bei ihrer Verbindung mit dem Ureterenkatheterismus unterstützt uns wirksam aber noch ein anderer Umstand. Die Zuckerausscheidung nach Phloridzin tritt sehr schnell ein, sie klingt auch sehr rasch wieder ab. Das ganze Phänomen vollzieht sich etwa in drei Stunden; in dieser Zeit pflegt gewöhnlich das Ende erreicht zu sein, während der Beginn der Glykosurie etwa 15 bis 30 Minuten nach erfolgter Phloridzininjektion zu konstatieren ist. Wollten wir also, wie dies Achard getan hat, ähnlich wie beim Methylenblau, auch hier, Beginn, Dauer und Größe der Ausscheidung für jede Niere studieren, so würde es dazu nur des Liegenlassens des Harnleiterkatheters für etwa drei Stunden bedürfen, also für eine Zeit, die ja für den Patienten wohl lästig, aber immerhin doch erträglich wäre, wenn man bedenkt, wie lange französische Autoren, ohne schädliche Folgen zu sehen, den Katheter haben liegen lassen.

Wir haben uns indessen überzeugt, daß für unsere Zwecke von den genannten Faktoren hauptsächlich nur die Größe der Zuckerausscheidung in Betracht kommt, und wir sind infolgedessen in der glücklichen Situation, auch der Unbequemlichkeit, durch einige Stunden das Nierensekret getrennt auffangen zu können, überhoben zu sein. Denn es zeigt sich auch hier die fundamental wichtige Tatsache, daß zu gleicher Zeit beide gesunden Nieren auf Phloridzin annähernd dieselbe Zuckermenge abscheiden. Und zwar ist es gleichgültig, in welcher Phase der Phloridzinwirkung das Nierensekret untersucht wird, ob gegen Anfang, wo die Glykosurie verhältnismäßig stark, ob gegen Ende, wo sie verhältnismäßig schwach ist: der Zuckergehalt ist stets der gleiche. Aus praktischen Gründen empfiehlt es sich jedoch, die Untersuchung in dem ersten Stadium der

Phloridzinwirkung vorzunehmen, also etwa in der Zeit von 30 Minuten bis 1 Stunde nach der Injektion.

Es erweist sich dieser Modus procedendi deshalb von Vorteil, weil erstens etwaige Differenzen zwischen gesunder und kranker Niere natürlich zur Zeit des Höhepunktes der Zuckerausscheidung viel größer sind, als zur Zeit des Abklingens derselben. Und zweitens erleichtert es die quantitativen Zuckerbestimmungen, wenn es sich um verhältnismäßig größere Mengen Zuckers in den zu untersuchenden Harnen handelt, als wenn dieselben, wie gegen Ende der Phloridzinwirkung, minimal sind. Wir benutzen bei klarem Harn häufig die polarimetrische Bestimmung, während wir bei trübem Harn das Lohnsteinsche Gärungssaccharometer gebrauchen. Die Resultate stimmen mit den anderen Methoden überein.

Ich möchte dabei nicht unterlassen hervorzuheben, daß Phloridzininjektionen in den von uns angewendeten Dosen (0,01) absolut unschädlich sind. Ich habe niemals bei den zahlreichen Versuchen irgend eine nachteilige Folge beobachten können.

Hatten wir bisher aus unseren Betrachtungen das Ergebnis konstatiert, daß gesunde Nieren in ihrem Verhältnis zueinander gleich arbeiten, daß sie Harn von gleicher Zusammensetzung liefern, mit anderen Worten, daß in den beiden zu gleicher Zeit aufgefangenen Harnen jeder Niere die Menge des Harnstoffs ($\dot{U}$), die Zahl der Moleküle gemessen durch Δ, die Menge des durch Phloridzin produzierten Zuckers annähernd gleich ist, so beschäftigt uns nun die Frage: wie verhalten sich kranke Nieren, wie arbeiten kranke Nieren absolut und relativ in ihrem Verhältnis zueinander?

Hier liegen die Verhältnisse anders als bei gesunden Nieren. Die mangelhafte Funktion der Nieren verrät sich zunächst dadurch, daß die molekulare Konzentration (Δ) des von ihr gelieferten Sekrets eine viel geringere ist als die der normal arbeitenden. Während die normal arbeitende Niere, keine Verdünnung durch reichliches Wassertrinken vorausgesetzt, einen Harn produziert, dessen molekulare Konzentration, gemessen durch den Gefrierpunkt, etwa 1,50 unter dem Wasser liegt, ist der Wert der kranken Niere gewöhnlich unter 1^{0}. Findet man auf beiden Seiten sehr niedrige Werte und die erwähnte Fehlerquelle, nämlich Verdünnung, liegt nicht vor, so spricht dies für eine mangelhafte Funktion beider Nieren.

Ebenso sehen wir eine Herabsetzung der Ausscheidung von $\dot{U}$ und eine Verminderung der Zuckerproduktion nach Phloridzineinverleibung. Da aber, wie ich schon wiederholt hervorgehoben habe, aus absoluten Zahlen kein Schluß zu ziehen ist — denn alle diese Werte sinken auch in normalen Fällen bei gesteigerter Diurese und

steigen, je konzentrierter der Harn ist —, so muß der Harn beider Nieren in bezug auf die genannten Werte nur vergleichsweise angesehen oder zur Grundlage der Beurteilung der Nierenfunktion gemacht werden.

Die von uns festgestellten Tatsachen bezüglich der gleichen Konzentration des von jeder Niere gelieferten Sekretes gelten aber nur, wenn die absolut gleichzeitige Entnahme desselben streng innegehalten wird. Wir haben seinerzeit angegeben[1]), daß auch die unmittelbar nacheinander gemachte, also nur durch eine kurze Spanne von 20 bis 30 Minuten geschiedene Entnahme des Sekretes jeder Niere keine großen Unterschiede macht, daß die Differenzen dann nur unerhebliche sind. Wir hatten damals einige derartige Fälle beobachtet, weitere Erfahrungen darüber zu sammeln hatten wir keine Veranlassung, weil wir, wo es anging, stets die gleichzeitige Entnahme geübt haben. Indessen kommen doch bei nacheinander aufgefangenem Harn, namentlich was die molekulare Konzentration betrifft, auch größere Differenzen vor.

Deshalb ist es zweckmäßiger, an dem gleichzeitigen Auffangen des Harnes aus jedem Ureterkatheter festzuhalten. Die Methodik, nach welcher wir die Fälle zu untersuchen pflegen, ist folgende: Es wird das doppelläufige Uretercystoskop mit zwei dünnen Kathetern eingeführt, nachdem die Blase klar gewaschen ist. Man geht mit beiden Kathetern in beide Ureteren nicht weiter herauf, als bis Flüssigkeit abträufelt oder abspritzt. Im allgemeinen genügen 10 ccm. Das Instrument wird in dieser Position möglichst ruhig gelassen, bis aus beiden Harnleitern genügend Harn zur Untersuchung gesammelt worden ist. Die ersten Ureterenkontraktionen fängt man nicht auf, weil beim Einführen möglicherweise etwas Blaseninhalt in den Katheter gelangt ist. Bestand daselbst Eiterung oder Blutung, so findet man in dem aufgefangenen Nierenharn mikroskopisch weiße oder rote Zellen, die tatsächlich nicht aus der Niere stammen. Ist der Katheter durch die ersten zwei oder drei Kontraktionen durchgespült, dann fängt man den Harn in zwei sauberen Reagenzgläsern auf. Dieselben müssen mit rechts und links bezeichnet sein, damit keine Irrtümer vorkommen. Sobald 1 bis 3 ccm Harn in den Gläsern angesammelt ist, setzt man andere unter und fängt weiter auf.

Diese ersten 1 bis 2 ccm Harn werden zur mikroskopischen Untersuchung benutzt, nachdem man dieselben zentrifugiert hat. Diese Methode empfehle ich deshalb, weil die Erfahrung gelehrt hat, daß fast immer nach einiger Zeit des Liegens des Ureterenkatheters im Ureter sich rote Zellen beimischen (Diapedese).

---

1) Cfr. P. F. Richter, Diskussion in der Berliner medizinischen Gesellschaft vom 14. Dezember 1898.

Untersucht man aber das Sediment, ehe es zu dieser durch Hyperämie der Ureterenschleimhaut hervorgerufenen Diapedese kommt, so vermeidet man diese artifiziellen Zellen, die störend wirken.

Tropft der Harn gut aus den Uretern ab, so spritzt man jetzt 0,01 Phloridzin (eine Pravazspritze einer 1prozentigen, frisch aufgekochten Lösung) intramuskulär ein. In den ersten beiden Gläschen sammelt man den Harn während der ersten 15 bis 20 Minuten. Um diese Zeit nach der Phloridzininjektion beginnt gewöhnlich die Zuckerausscheidung. Nun werden in zwei neuen Gläschen weitere 10 ccm Harn von jeder Seite aufgefangen, so daß wir im ganzen, abgesehen von den für das Sediment vorher entnommenen Proben, vier Gläschen mit Harn zur Untersuchung haben. Streng genommen darf man in den beiden letzten Gläsern erst dann auffangen, wenn die Zuckerausscheidung begonnen hat. Will man also ganz sorgfältig sein, so prüft man dieses durch geeignete Reaktionen.

Es wird von diesen vier Harnproben bestimmt: 1. die Menge, 2. das spezifische Gewicht, 3. der Harnstoff, 4. der Gefrierpunkt, 5. ob Albumen vorhanden ist, 6. das Sediment, 7. in den beiden letzten Proben die gleichen Werte und die Zuckerquantität.

Will man nicht beide Ureteren katheterisieren, so beschickt man mein Ureterencystoskop mit dem dicken Katheter, führt dieses etwa 15 bis 20 cm hoch in den supponiert kranken Ureter, zieht unter leichtem Vorschieben des Katheters das Cystoskop über den Katheter zurück und führt nun einen anderen Katheter (Nélaton oder einen geknöpften Seidengespinstkatheter) in die Blase ein. Die Blasenfüllungsflüssigkeit läuft ab und nach einigen Minuten Zuwartens, um sich zu vergewissern, daß auch die Blase wirklich leer ist, fängt man nun einerseits den Harn durch den Ureterenkatheter, andererseits den Blasenharn getrennt auf und verfährt wie oben.

Man halte sich aber gegenwärtig, daß dieses Verfahren nicht ganz so präzis ist wie die doppelseitige Katheterisation. Hat man einen dicken Ureterkatheter gewählt und denselben hoch hinaufgeschoben, so dringt gewöhnlich nichts neben dem Katheter in die Blase, aber absolute Sicherheit besteht in dieser Beziehung nicht, so daß man mal gelegentlich in dem Blasenurin Beimischungen von seiten der katheterisierten Niere haben dürfte. Zudem muß man daran denken, daß Beimischungen von weißen oder roten Zellen in dem aus der Blase aufgefangenen Harn für die Diagnose nicht recht zu verwerten sind, weil nicht zu unterscheiden ist, ob sie aus der Niere kommen oder erst in der Blase beigemischt worden sind. In schwierigen komplizierten Fällen, in denen es auf große Präzision ankommt, ist demnach das Verfahren nicht zu empfehlen; für die Mehrzahl aller Fälle aber genügt es meistens.

Es kommt vor, daß die Menge des Harns auf beiden Seiten nicht gleichmäßig ist. Die vielen Momente, die dies verursachen können, hindern uns deshalb, irgend einen Wert auf die Mengen zu legen. Nur das eine ist wünschenswert, daß wir die für die Untersuchung nötigen Quantitäten erhalten.

Wenn nun das Ausfließen des Harnes stockt, so hilft man sich in der schon vorher beschriebenen Weise: man zieht den Katheter etwas nach außen oder ändert die Lage des Cystoskops, um etwaige Kniekungen des Katheters in der Blase zu beseitigen; man rotiert den Katheter um seine Längsachse, man massiert die Nierengegend, und endlich, wenn alles nicht hilft, spritzt man eine bestimmte Menge, etwa 2 bis 5 ccm, sterilen Wassers durch den Katheter ein. Das muß aber auf beiden Seiten geschehen, damit die dadurch hervorgerufenen Verdünnungen auf beiden Seiten gleichwertig sind.

Sehr wünschenswert ist es, die Verhältnisse, unter denen man untersucht, bei den Kranken zu regeln, so daß sie ein- für allemal für alle Individuen gleich sind. Wenn wir auch auf die absoluten Zahlen keinen Wert legen und nur die beiden Nieren in ihren Leistungen zueinander vergleichen, so bietet die Gleichmäßigkeit doch gewisse Vorzüge. Wir empfehlen deshalb im Anschluß an Goebells Vorschlag folgendes Vorgehen, das wir, wenn es angeht, regelmäßig ausführen.

Die Patienten werden ohne Narkose untersucht. Es wird lediglich die Harnröhre in der bekannten Weise kokainisiert. Wenn tunlich, untersuchen wir die Kranken in fieberfreier Zeit. Ambulante Untersuchungen sind, wenn irgend möglich, zu meiden. Manche der Patienten, besonders Männer, bei denen die Einführung des starken Instrumentes nicht immer ganz leicht ist, haben Schmerzen nach der Untersuchung und fühlen sich unbehaglich. Auch Temperatursteigerungen kommen zuweilen vor. Zwar habe ich niemals nachteilige Folgen der Manipulation gesehen, aber auch der vorübergehende Schmerz- und Unbehagliehkeitszustand wird besser vertragen, wenn die Kranken nach der Untersuchung ins Bett gehen, einen Thermophor auf die Blase auflegen und reicht viel Flüssigkeit zu sich nehmen. Letzteres hat den Zweck, die Ureteren tüchtig durchzuspülen, so daß, sollte etwas von infektiösem Stoff in den Harnleiter hineingekommen sein, dies schleunigst wieder herausgeschafft wird.

Vor der Untersuchung sollen die Patienten eine bestimmte Diät innehalten. Wir lassen des Morgens 150 Gramm Milch,[1]) ein Brötchen und zwei weiche Eier genießen. Weiter darf nichts genommen werden. Bei den einige Stunden nach diesem Frühstück

1) eventuell wird auch die Milch fortgelassen.

untersuchten Kranken bekommt man konzentrierten Harn, das heißt hohe funktionelle Werte, die für die Beurteilung viel besser sind als die starken Verdünnungen. Es hat dieses Verfahren die Unannehmlichkeit, daß die Untersuchung länger dauert, da der Harn spärlich fließt, aber das wird durch die Sicherheit des Ergebnisses ausgeglichen. Zudem tritt etwa 15 Minuten nach der Phloridzininjektion eine verstärkte Diurese ein, da das Phloridzin als Diureticum wirkt. Endlich kommt es schon an und für sich durch die mit der Untersuchung verbundene Aufregung oft zu einer nervösen Polyurie.

Je stärker dieselbe ist, um so undeutlicher werden die Resultate. Zuweilen tritt eine derartige Urina spastica ein, daß der Harn wie Wasser ist. Δ und Spezifisches Gewicht liegt nahe bei 0, die $\overset{+}{U}$-Ausscheidung ist minimal, Sa. fehlt ganz. In solchen Fällen hochgradiger nervöser Polyurie bleibt nichts übrig, als die Untersuchung in Narkose zu wiederholen, dann fällt das nervöse Moment fort, wir bekommen konzentrierte Harne, in welchen sich die Differenzen der Funktionswerte deutlich dokumentieren.

Sehen wir uns nun einmal die Untersuchungsergebnisse einiger klassischer Beispiele an:

I. Zwei Fälle von Gesundheit beider Nieren.

Ureterenkatheterismus

	Rechts:		Links:	
	I. Probe	II. Probe	I. Probe	II. Probe
Aussehen	klar		klar	
Menge	6	(15)[1])	10	(8)
Sp. G. (Spezifisches Gewicht)	1008	(1012)	1010	(1010)
Δ (Gefrierpunkt)	1,16	(0,52)	1,0	(0,5)
$\overset{+}{U}$ (Harnstoff)	0,65	(0,45)	0,62	(0,5)
Sa. (Saccharum)	1,4		1,45	
Alb. (Albumen)	nihil		nihil	
Sed. (Sediment)	nihil		nihil	

Ureterenkatheterismus

	Rechts:		Links:	
	I.	II.	I.	II.
Aussehen	klar		klar	
Menge	12	(25)	12	(25)
Sp. G.	1014	(1014)	1014	(1015)

1) Die in Klammern beigefügten Zahlen deuten stets diejenigen Werte an, welche in dem als zweite Probe aufgefangenen Harn gefunden worden sind. Die nicht eingeklammerten Werte beziehen sich auf den Harn, der zu Anfang, etwa in den ersten 10—30 Minuten aufgefangen worden ist.

	Rechts:		Links:	
	I.	II.	I.	II.
Δ	1,12	(0,95)	1,06	(0,85)
$\dot{\bar{U}}$	1,6	(0,8)	1,5	(0,7)
Sa.		(1,0)		(0,95)
Alb.	nihil		nihil	
Sed.	nihil		nihil	

Beide Fälle zeigen also fast ganz gleiche Werte. Die geringen Differenzen, die 0,2 der absoluten Zahlen nieht übersteigen, liegen innerhalb der physiologisehen Grenze.

II. Fall mit leiehten Störungen der reehten und Gesundheit der linken Niere.

Ureterenkatheterismus

	Rechts:		Links:	
	I.	II.	I.	II.
Aussehen	trüb		klar	
Menge	16	(14)	12	(10)
Sp. G.	1014	(1012)	1016	(1014)
Δ	0,85	(0,6)	1,04	(1,0)
$\dot{\bar{U}}$	0,5	(0,3)	0,6	(0,4)
Sa.		(0,8)		(1,2)
Alb.	mäßig		nihil	
Sed.	Blut und Eiterzellen		nihil	

Diagnose: Stein der reehten Niere, dureh die Operation verifiziert. Leiehte anatomisehe Veränderungen (Pus, Blut, Albumen) und leiehte funktionelle Störungen der reehten gegen die linke Seite. Sämtliehe Werte bleiben reehts gegen links zurüek, doeh ist der Grad der funktionellen Verminderung reehts gegenüber links sehr gering. Die reehte Niere zeigte aueh bei der Operation wenig Veränderungen.

III. Fall von sehwerer Störung der einen und Gesundheit der anderen Niere.

Ureterenkatheterismus

	Rechts:		Links:	
	I.	II.	I.	II.
Aussehen	klar		trüb	
Menge	13	(19)	12	(17)
Sp. G.	1026	(1026)	1010	(1008)
Δ	1,64	(1,32)	0,43	(0,41)

	Rechts:		Links:	
	I.	II.	I.	II.
$\pm$ U	2,0	(2,21)	0,2	(0,3)
Sa.		2,4		0,3
Alb.	positiv		nihil	
Sed.	Pus und rote Zellen		nihil	

Diagnose: Pyo-Hydronephrosis ealculosa sinistra, dureh die Operation verifiziert. Die linke Niere war zum großen Teil zugrunde gegangen. Sehr weites Nierenbeeken und Abszeßhöhle in der Niere. Der Patient wurde untersueht, naehdem er nur ein Glas Mileh getrunken hatte, daher die hohe Zahl von Δ, Sa. und $\pm$ U auf der gesunden Seite.

IV. Leiehte funktionelle Störungen beider Nieren.

Ureterenkatheterismus

	Rechts:		Links:	
	I.	II.	I.	II.
Aussehen	leicht trüb		leieht trüb	
Menge	10	(10)	10	(10)
Sp. G.	1020	(1014)	1025	(1023)
Δ	1,35	(1,46)	1,28	(1,24)
$\pm$ U	1,0	(0,9)	1,8	(1,2)
Sa.		1,5		0,95
Alb.	positiv		positiv	
Sed.	Eiterzellen und rote Blutzellen		Rundzellen, Hyaline und granulierte Zylinder	

Diagnose: Leiehte Pyelonephritis beider Seiten. Der Harn wurde von dem absolut nüchternen Patienten aufgefangen. Daraus erklären sieh die relativ guten funktionellen Werte der zwar nicht hoehgradig, aber immerhin erkrankten Nieren.

V. Sehwere funktionelle Störung und Erkrankung beider Nieren.

Ureterenkatheterismus

	Rechts:		Links:	
	I.	II.	I.	II.
Aussehen	trüb		trüb	
Menge	10	(9)	10	(9)
Sp. G.	1018	(1018)	1018	(1016)
Δ	0,75	(0,6)	0,75	(0,55)
$\pm$ U	0,4	(0,3)	0,3	(0,25)
Sa.		(0,15)		(0,15)
Alb.	reichlieh		reichlieh	
Sed.	rote, weiße Zellen, hämorrhagische Zylinder		rote, weiße Zellen, hämorrhagische Zylinder.	

Diagnose: Nephritis haemorrhagica.

Die funktionellen Werte sind beiderseits sehr gering. Zucker ist nur in Spuren vorhanden. Gefrierpunkt beträchtlich unter 1°.

Aus den Untersuchungsresultaten einer großen Reihe von Fällen, die alle sich so verhalten wie die eben skizzierten, haben wir vor fünf Jahren die Gesetze der funktionellen Nierendiagnostik festgelegt. Dieselben gipfeln, um es noch einmal kurz zu sagen, darin, daß die Arbeitsleistung der beiden gesunden Nieren, gemessen an der osmotischen Spannung (Δ), der Quantität des ausgeschiedenen $\dot{\pm}\bar{U}$ und des Saccharums (Sa.) nach Phloridzininjektion aus dem gleichzeitig aufgefangenen Harn einander immer annähernd gleich ist. Ist eine Niere in ihrer Funktion gestört, so werden von dieser Niere weniger Moleküle aus dem Blut herausgearbeitet. Δ liegt dem Nullpunkt näher. Es wird weniger Harnstoff ($\dot{\pm}\bar{U}$) ausgeschieden. Diese Nieren produzieren weniger Zucker (Sa.) als die gesunden. Alle diese Werte der kranken Seite bleiben gegen die gesunde zurück. Gleiche Bedingungen, gleiche Ernährung vorausgesetzt, vor allem eine Verdünnung durch Wasseraufnahme vermieden, nehmen die Werte proportional der gestörten Funktion ab. Bei fast völlig zerstörter Niere ist der Gefrierpunkt des Harnes sehr nahe dem Wassergefrierpunkt; es wird wenig $\dot{\pm}\bar{U}$ ausgeschieden; die Zuckerproduktion nach Phloridzin ist minimal oder auch Null. Die absoluten Zahlen besagen nichts; nur die Vergleichswerte haben Bedeutung.

Unter ganz bestimmten Bedingungen gestatten allerdings auch absolute Zahlen einen Schluß. Wenn z. B. der Gefrierpunkt eines Harnes sehr tief liegt, etwa bei 2°, so muß diese Niere gut funktionieren; man vergesse aber niemals, daß es sich nur um Funktionswerte handelt. Eine Niere, deren Harn Δ 2° beträgt, kann trotzdem krank sein. Ich fand fast so hohe Werte bei Nephritiden geringen Grades. Wenn andererseits bei nicht diluiertem Harn der Gefrierpunkt desselben sehr nahe bei Null liegt, so spricht das für eine mangelhafte Arbeitsfähigkeit des Organs (siehe Seite 257, V). Je gesünder und arbeitskräftiger eine Niere ist, um so größer ist ihre Akkommodationsfähigkeit in bezug auf die Wasseraufnahme. Während die Akkommodationsbreite schwer erkrankter Nieren gering ist, — Δ bleibt annähernd gleich, ob viel oder wenig Flüssigkeit aufgenommen wird — ist die Verdünnungsfähigkeit des Harnes um so größer, je gesünder und funktionstüchtiger das Organ sich erweist. Daher findet man

enorme Schwankungen für A bei gesunden Nieren einmal bei der reichlichen Zufuhr von Flüssigkeit und andererseits bei der Wasserentziehung (Kövesi und Roth). Am ausgesprochensten ist die Abnahme der Wasserregulationsfähigkeit, ausgesprochen bei parenchymatösen Prozessen, weniger bei interstitiellen.

Sind diese Gesetze auch fast allseitig anerkannt und als richtig befunden worden, so hat es doch nicht an einzelnen Stimmen gefehlt, die ihre Allgemeingültigkeit anzweifelten. Der Wunsch, objektiv das Wahre zu finden und festzulegen, läßt es geboten erscheinen, auf diese Ausstellungen einzugehen.

Am wichtigsten erscheint der Einwand, der das Grundgesetz, auf der sich unsere funktionelle Nierendiagnostik aufbaut, trifft, daß nämlich die Zusammensetzung der zu gleicher Zeit aufgefangenen Harne aus gesunden Nieren nicht gleich sei. Diese Ansicht ist ausgesprochen worden von Israel, von Kapsammer und von Albarran. Der erstere kommt zu diesem Schluß aus dem Studium unserer eigenen Untersuchungsprotokolle (Casper und Richter, Funktionelle Nierendiagnostik, 1901), Albarran und Kapsammer auf Grund eigener Untersuchungen. Andererseits sind unsere Angaben bestätigt worden von Friedrich Strauss, Fedorow (Petersburg), Bardier und Frenkel.

Albarran hatte von vornherein zur Untersuchung der Nierenfunktion empfohlen, den Harn, der während 24 Stunden aus jeder von beiden Nieren gesammelt worden ist, zur Prüfung zu benutzen. Er begründete das eben damit, daß kleine, in kurzem Zeitraum aufgefangene Portionen über die Funktion täuschen können, weil nach seiner Ansicht eben die ausgeschiedenen Stoffe, auf die es ankommt, in ihrer Quantität während kleiner Zeitintervalle auch bei gesunden Nieren variieren. Diese Ungleichheiten gleichen sich aber aus, wenn man größere, in längeren Zeiträumen aufgefangene Harnmengen verwendet.

Auf diesen Einwand ist folgendes zu erwidern. Richter und ich haben schon in unserer Monographie erwähnt, daß es natürlich genauere Resultate liefern müsse, wenn man den Gesamtharn jeder von beiden Nieren, als wenn man nur kleine Mengen zur Prüfung heranzieht. Gleichzeitig haben wir aber auch bemerkt, daß dieses Verfahren die Methode so ersehwert, daß sie dadurch beinahe illusorisch würde. Es ist eine sehr beträchtliche Unbequemlichkeit für den Kranken, die Katheter 24 Stunden im Ureter liegen zu haben; zudem halten wir es vom Gesichtspunkt der Infektionsgefahr aus als nicht wünschenswert. Aus diesen Gründen muß davon Abstand genommen werden.

Das würde unser Verfahren natürlich nicht rechtfertigen, wenn der erhobene Einwand stichhaltig wäre. Das ist er aber nicht. Nicht

darauf kommt es an, ob die Sekretionssubstanzen (J, $\bar{U}$, $Sa.$) der beiden gesunden Nieren in mathematischem Sinne gleich sind, sondern darauf, ob sie in ihren Mengenverhältnissen in so minimalen Grenzen schwanken, daß ein deutlicher Unterschied in bezug hierauf gegenüber den pathologischen Fällen besteht. Wir haben immer betont, daß die genannten Sekretionsprodukte annähernd gleich sind, und diese Tatsache kann ich heute, nachdem ich im Verlauf von vier Jahren zahllose Untersuchungen an Gesunden und Kranken ausgeführt habe, vollauf bestätigen. Daß Differenzen zwischen den Werten vorhanden sind, ergibt sich ja aus unseren mitgeteilten Zahlen, niemals aber erreichen diese Differenzen diejenigen Grade, die wir als geboten erachten, wenn man aus ihnen einen Schluß auf die Krankheit oder Funktionsverminderung der einen Niere machen will. Auf geringe Differenzen der funktionellen Werte darf also kein Wert gelegt werden; nur beträchtliche Unterschiede gestatten dahingehende Schlüsse. Differenzen, wie sie z. B. Kapsammer gefunden hat, von 0,1—0,2, ausnahmsweise auch bis 0,3, sowohl beim Gefrierpunkt als beim Zucker, können noch als physiologische Schwankungen angesehen werden. Bei ausgesprochener Funktionsverminderung einer Niere finden wir viel erheblichere Unterschiede, und wir empfehlen, damit diese zum Ausdruck kommen, die Kranken zu untersuchen, bevor sie Flüssigkeit zu sich genommen haben. Dann ist der Harn konzentriert, dann werden wir auf der gesunden Seite hohe funktionelle Werte — J immer zwischen etwa 1^0 und 2^0 — beobachten, während die kranke Niere trotz der Flüssigkeitsenthaltung nicht imstande ist, einen Harn von so hoher molekularer Konzentration herauszuarbeiten. Naturgemäß werden die Verhältnisse um so deutlicher, je weiter vorgeschritten die Krankheit und je größer die Funktionsbehinderung der einen Seite gegenüber der anderen ist; sie verwischen sich bei Störungen geringen Grades.

Sind wir aber darum in diesen Fällen ratlos, hilft uns hier die funktionelle Diagnostik nicht? Und damit komme ich zu dem zweiten zu urgierenden Punkt, der besonders Israel gegenüber in den Vordergrund gerückt werden muß. Er stellt sich auf den Standpunkt: wenn die funktionelle Diagnostik die aufgeworfenen Fragen nicht allein zu beantworten imstande ist, so leistet sie auch nicht die ihr zugeschriebenen Dienste. Die Überlegungen, die uns in dem einen Fall dazu geführt haben, eine Operation anzuraten, in dem andern, sie zu widerraten, seien nicht auf Grund der funktionellen Diagnostik allein entstanden.

Das ist durchaus richtig, aber die daraus gezogene Schlußfolgerung ist falsch. Nichts ist schädlicher in der forschenden Medizin, als sich auf ein Symptom, auf ein Untersuchungsresultat zu

verlassen. Das führt zur Einseitigkeit und zu Irrtümern. Es ist ein allgemein gültiges Gesetz, daß wir, wenn nötig, alle die Mittel und Maßnahmen, die uns die wissenschaftliche Medizin an die Hand gibt, zur völligen Aufhellung und zum gründlichen Verständnis eines gegebenen Falles verwenden sollen. Immer habe ich darauf hingewiesen, daß die funktionelle Nierendiagnostik nur ein Glied in der Kette der Untersuchungsmittel ist und sein soll.

Ist andererseits etwa eine Untersuchungsmethode deshalb zu verwerfen, weil sie uns Tatsachen oder Resultate liefert, die nicht pathognomonisch sind, mit anderen Worten, die allein nicht ausreichen, das Krankheitsbild zu deuten? Sollen wir z. B. auf den Nachweis von Eiweiß im Harn deshalb verzichten, weil dieser nicht besagt, ob es sich um eine Nieren- oder Herzaffektion oder eine Konstitutionskrankheit handelt? Bei allen diesen findet man Eiweiß im Harn. Sollen wir die Perkussionsmethode vernachlässigen, weil eine nachgewiesene Dämpfung am Thorax verschiedene Deutungen zuläßt?

Mit nichten. Wir registrieren eine Reihe von Tatsachen aus den verschiedenen uns zu Gebote stehenden Untersuchungsmethoden, und aus der Kombination und richtigen Deutung dieser Tatsachen konstruieren wir uns unsere Vorstellungen über das Krankheitsbild. Ein Beispiel aus unserem Gebiet möge das erläutern.

Wir konstatieren bei einer durch Schmerzen und fiebergeschwächten Kranken eitrigen Harn, Zylinder und Albuminurie. Die Palpation ergibt einen Tumor der rechten Nierengegend. Die Cystoskopie läßt erkennen, daß der Eiter aus der rechten Niere stammt. Der Ureterenkatheterismus zeigt, daß Zylinder und Albumen von dem Harn der linken Niere herrühren. Die funktionelle Diagnostik beweist aber durch die hohen Werte für A, $\bar{U}$ und Sa. dieser linken Seite, daß die Niere sich trotz der Erkrankung in gutem, funktionstüchtigem Zustande befindet. So kommen wir auf Grund einer Reihe von Tatsachen, die aus den verschiedenen Untersuchungsmethoden resultieren, zu der Diagnose: Eiterung der rechten Niere, geringe Nephritis der linken Niere, daher Nephrotomie der rechten Niere indiziert und gestattet. (Siehe unter Krankengeschichten Frau W.)

Ein fernerer Einwand, den zuerst Israel erhoben und dem sich Goebell (Kiel) anschloß, ist folgender. Wenn die Quantität der zu untersuchenden Ausscheidungsstoffe A, $\bar{U}$, Sa. ein Maßstab für die Nierenarbeit sein soll, so müßte bei einem und demselben Fall das Verhältnis dieser Stoffmengen kurz nacheinander gemessen das gleiche bleiben. Nun ergibt sich aus unseren eigenen Untersuchungsprotokollen, daß bei mehrmaligen Untersuchungen desselben Falles verschiedene Verhältniswerte für die Arbeit beider Nieren gefunden

werden, obwohl in dem kurzen Zeitraum zwischen beiden Untersuchungen eine grobe Veränderung des funktionsfähigen Nierenparenchyms auszuschließen ist.

Mit diesem Einwand ist es so bestellt, wie mit dem vorigen. Zunächst haben wir niemals gefordert, daß die Differenzen der Gefrierpunktswerte von $\dot{\bar{U}}$ und Sa. in den verschiedenen Zeitabschnitten immer gleich bleiben müßten. Es wird indessen festzustellen sein, ob es denn zur Aufrechterhaltung der von uns aufgestellten These notwendig ist, daß dies Postulat Goebells und Israels erfüllt werde. Das ist zu verneinen, denn wir haben durch zahlreiche Fälle immer nur gezeigt und zeigen wollen, daß der Gefrierpunkt des Harnes der gesunden Seite höher ist als der des von der kranken Seite zur gleichen Zeit aufgefangenen Urines. Es ist ganz selbstverständlich, daß, wenn wir physikalische Methoden auf physiologische Verhältnisse, das heißt auf lebende Gewebe anwenden, Δ (Gefrierpunkt der gesunden Seite) zu verschiedenen Zeiten verschiedene Werte gegen Δ_1 (Gefrierpunkt der kranken Seite) aufweisen muß, da die osmotische Spannung, die die Nierenarbeit ausdrückt, in jedem Momente wechselt, je nach der Menge Flüssigkeit und fester Moleküle, die der Niere zugeführt werden, daß ferner eine ganze Summe anderer unkontrollierbarer Einflüsse sich in verschiedener Weise geltend machen. Notwendig ist nur eines, daß unter gleichen äußeren Bedingungen Δ immer größer sein muß als Δ_1; innerhalb dieser Größen mögen zu verschiedenen Zeiten dreist Differenzen vorkommen. Notwendig ist nur, daß, von einer später zu besprechenden Ausnahme abgesehen, die Kurven von Δ und Δ_1 zu verschiedenen Zeiten immer nach derselben Richtung gehen; innerhalb dieser Richtungen kommen Schwankungen vor, ja sie müssen vorkommen. Sie müssen vorkommen, weil ja kranke Nieren auf die verschiedenen osmotischen Spannungen anders antworten als gesunde.

Nehmen wir an, das Individuum habe wenig oder nichts getrunken, so sondern seine kranke und seine gesunde Niere in einer gegebenen Zeit zwei Harne von bestimmten, aber untereinander verschiedenen Zusammensetzungen in bezug auf Δ, $\dot{\bar{U}}$ und Sa. ab. Tritt nun aus irgend einem Grunde ein erhöhter Andrang von Flüssigkeit zu den Nieren (reichliches Trinken oder nervöse Polyurie oder auch reflektorische Polyurie Kapsammers) ein, so wird auf diesen die kranke Niere anders reagieren als die gesunde, infolgedessen werden naturgemäß die Unterschiedsverhältnisse der funktionellen Nierenwerte sich ändern. Ja, es kann bis zur völligen Umkehrung der Kurven kommen, was wir vollauf begreifen, wenn wir an das von Kövesi und Illyes gefundene Gesetz der Akkommodationsfähigkeit der Niere denken. Durch starke Verdünnung kann der tiefe Gefrierpunkt der gesunden Niere von beispielsweise 2° bis auf 0,2° steigen, während

der Gefrierpunkt der kranken Seite, der ohne reichliche Flüssigkeitszufuhr etwa 0,6° betrug, auch trotz reichlichen Trinkens sich nicht weit davon entfernen wird. Weil eben die kranke Niere die Fähigkeit verloren hat, sich der andrängenden Wassermenge zu akkommodieren, steigt er beispielsweise in demselben angezogenen Fall nur bis 0,4°. Dann hätten wir also einen höheren Gefrierpunkt, 0,2°, auf der gesunden Niere gegenüber einem tieferen der kranken Niere, 0,4°.

Folgender Fall von vereiterter Steinniere der linken Seite, operiert im Oktober 1904, zeigt diese Verhältnisse deutlich an:

Ureterenkatheterismus

	Rechts:		Links:	
	I.	II.	I.	II.
Aussehen	klar		trüb	
Menge	8	(12)	10	(11)
Sp. G.	1017	(1017)	1012	(1013)
Δ	1,23	(0,87)	0,73	(0,74)
$\dot{\bar{U}}$	0,7	(0,23)	0,45	(0,35)
Sa.		2,05		1,25
Alb.		nihil	Spuren	
Sed.		nihil	Pus	

Δ war rechts 1,23 gegen 0,73 links, die unter starker Verdünnung nach einer Viertelstunde aufgefangene zweite Harnmenge läßt Δ rechts von 1,23 auf 0,87 sinken, während links Δ konstant bleibt 0,73 und 0,74. Der $\dot{\bar{U}}$ in der ersten Probe reehts 0,7 gegen 0,45 links geht bei der zweiten Harnprobe infolge der Verdünnung rechts mit 0,23 unter links mit 0,35 herunter.

Was lehren diese Ausführungen? Etwa das, was Israel und Goebell meinen, daß die funktionelle Nierendiagnostik nicht zu Recht bestehe, weil die Verhältniswerte ein und desselben Falles nicht gleich bleiben? Nein, sie lehren nur, daß man auf physiologisehe Verhältnisse im menschlichen Organismus nicht mit Zahlen verfahren kann wie beim Einmaleins oder bei der Logarithmentafel; sie lehren, daß diese Untersuchungsmethode nicht schematisch angewendet, sondern gewürdigt sein will. Denn gerade das, was jene beiden Autoren bemängeln, die Differenz der Funktionswerte, läßt uns in dem angezogenen Fall schließen, daß diejenige Niere, die so große Differenzen aufweist, besser arbeitet als diejenige, die verhältnismäßig in ihrer Arbeitskraft, ausgedrückt durch die Zahlen für Δ, $\dot{\bar{U}}$ und Sa., gleichgeblieben ist.

Aus diesem Grunde stimmen wir auch ganz und gar Goebells Vorschlag zu, die funktionelle Untersuchung stets nach einer bestimmten Diät, gewissermaßen nach einer Probemahlzeit vorzunehmen, da, wie ausgeführt, entsprechend der verschiedenen

Nahrungs- und Flüssigkeitsaufnahme die Werte für A, $\dot{U}$, sowie das spezifische Gewicht wesentlichen Schwankungen unterliegen.

Was sodann die Phloridzinprüfung betrifft, so ist hierbei die Nahrungsaufnahme viel weniger von Wichtigkeit als bei Bestimmung der molekularen Konzentration, da ja das Blut, aus dem die Niere unter dem Einfluß des Phloridzins den Zucker entzieht, fast stets denselben Zuckergehalt hat. Nur eine übermäßig kohlehydratreiche Nahrung sollte vor Anstellung der Probe nicht gereicht werden. Dagegen kann natürlich im diluierten Harn, also bei großer Flüssigkeitsaufnahme, wenig Saccharum erscheinen, ohne daß dies für eine mangelhafte Nierenfunktion spricht, sondern einfach als Folge der Harnverdünnung. Letztere — in geringem Maße tritt sie übrigens schon infolge der leicht diuretischen Wirkung des Phloridzins ein — muß also möglichst vermieden werden.

Und damit scheidet ein weiterer Einwand Israels aus, dem sich zum Teil wenigstens Thorkild Rovsing in Kopenhagen angeschlossen hat. Sie haben beobachtet, daß zuweilen die Zuckersekretion nach Phloridzininjektion in einer gesunden Niere ausblieb. Sie haben einige solcher Fälle operiert, die kranke Niere entfernt und dadurch, daß diese Patienten gesund geworden sind, den Beweis zu liefern geglaubt, daß die zweite Niere, in welcher die Saccharumausscheidung unterblieb, trotzdem gesund gewesen und geblieben ist. Folglich, sagen sie, ist starke Zuckerausscheidung nach Phloridzin kein Beweis der Arbeitstüchtigkeit und Fehlen des Zuckers kein Beweis für die Arbeitsuntüchtigkeit der Niere.

Ich habe diesem mir als außerordentlich wichtig erscheinenden Einwand Jahre hindurch meine ganze Aufmerksamkeit gewidmet und dabei folgendes eruiert: Jede gesunde Niere scheidet nach Phloridzininjektion (0,01 pro dosi) Zucker aus. Diese schon vorher allgemein anerkannte Tatsache kann ich auf Grund von vielen Hunderten von Untersuchungen bestätigen. In zwei Fällen ging es mir so wie Israel und Rovsing: ich erhielt bei sicher gesunder Niere keine Saccharumreaktion nach der Phloridzineinverleibung. Sorgfältige Beobachtungen klärten das Rätsel auf.

Das Phloridzin ist, worauf mein früherer Assistent Warschauer hingewiesen hat, für manche Individuen ein sehr starkes Diuretieum: es kommt bisweilen nach $^1/_4$ bis $^1/_2$ Stunde zu einer enormen Harnflut. Dazu fügen wir die Beobachtung, daß die Quantität Zucker, die unter gleichen Bedingungen und bei gleich starker Harnabsonderung von verschiedenen Individuen nach einer gegebenen Phloridzindose produziert wird, in den weitesten Grenzen schwankt; wir sehen,

immer gleiche Bedingungen vorausgesetzt, Quantitäten von 4,0 % und mehr wechseln mit solchen von 0,3 %. Daraus resultiert, worauf ich immer mit besonderem Nachdruck hingewiesen habe, daß die absoluten Zahlen nichts beweisen, daß beispielsweise eine Niere, die 0,3 % Zucker absondert, gesund, und eine solche, die 3 % absondert, krank sein kann. Nur das Plus der einen Seite, gegen das Minus der andern gehalten, gestattet Schlüsse. Worauf diese große Verschiedenheit der Zuckerausscheidung zurückzuführen ist, weiß man bis jetzt nicht. Wir können nur die Tatsache registrieren.

Halten wir nun die beiden genannten Tatsachen, die starke diuretische Wirkung des Phloridzins und die unter Umständen geringfügige Ausscheidung von Sa. bei gesunden Nieren, zusammen, so werden die Fälle, wie sie Israel und Rovsing und ich selbst beobachtet habe, verständlich. In diesen Fällen ist die Zuckerausscheidung sehr gering gewesen. Sie hat nur kurze Zeit gedauert. Der Harn war sehr stark diluiert, so daß die Spuren Zuckers, die in ihm vorhanden waren, sich der Beobachtung entzogen haben. In einem der beiden von mir beobachteten Fälle gelang der Nachweis, daß die erwähnten Momente wirklich die schuldige Ursache waren. Derselbe Kranke (Stein der linken Niere), bei dem das eine Mal in dem der rechten gesunden Niere entstammenden Harn kein Zucker nachgewiesen war, zeigte in seinem rechten Nierenharn deutliche Zuckerreaktion, als wir ihn ein zweites Mal unter günstigeren Bedingungen untersuchten, nämlich nachdem wir jede Flüssigkeitszufuhr ferngehalten hatten.

Wir raten deshalb von neuem, die Kranken zu untersuchen, nachdem sie vorher nur Speisen, aber keine Getränke zu sich genommen haben. Die Speisen sollen Brot, Butter und Eier sein. Auch dann kommt es zuweilen vor, daß eine sehr starke Diurese unter dem Einfluß des Phloridzins einsetzt, doch gehört das zu den Ausnahmen. Es bleibt demnach der Satz zu Recht bestehen: mangelnde Zuckerausscheidung nach Phloridzininjektion beweist eine Funktionsstörung der betreffenden Niere.

Ich habe mich über dieses Gebiet ausführlicher verbreiten müssen, als es ursprünglich meine Absicht war; allein es erschien mir notwendig, daß meine Schüler und Leser in diesem von mir mit besonderer Liebe gepflegten und noch so jungem Gebiet in voller Klarheit und Schärfe sehen. Wer sich die Mühe nicht verdrießen läßt, sich in die geschilderte Untersuchungsmethode einzuarbeiten, wird reichlich belohnt werden durch die Präzision, Sicherheit und Schnelligkeit, die unser diagnostisches Können in bezug auf die Nierenchirurgie gewonnen hat.

Der gleiche Grund veranlaßt mich, nun eine Reihe Kranken-

geschichten von Fällen folgen zu lassen, in deren jeder die funktionelle Untersuchung ausgeführt worden ist, die bis auf zwei alle operiert worden sind, so daß die Autopsie in vivo oder post mortem die Diagnose zu kontrollieren gestattete. Da uns hier nur die Diagnose interessiert, so schließen die Krankengeschichten mit der Stellung der Diagnose ab; den Teil, der sich auf die Zeit nach der Operation bezieht, lasse ich fort; nur der Ausgang der Krankheit wird mitgeteilt. Jedem Falle möge eine kurze Epikrise folgen, die zeigt, in welcher Weise die Cystoskopie, der Ureterenkatheterismus und die funktionelle Untersuchung für die Diagnostik verwertet worden sind. Ich habe möglichst verschiedenartige Fälle ausgesucht, um dem Leser eine Reihe von Krankheitstypen vor Augen führen zu können.

I. Nephrophthisis unilateralis.
II. Pyo-Hydronephrosis calculosa.
III. Hypernephroma.
IV. Hydronephrosis infecta.
V. Pyelonephritis unilateralis.
VI. Pyelonephritis duplex.
VII. Hydrops renum cystieus.
VIII. Ren mobilis.
IX. Haemophilia renalis.
X. Nephritis chronica.
XI. Calculosis renal. dextr.
XII. Adenoma suprarenale.
XIII. Benigne Cysten der Niere.
XIV. Perityphlitischer Abszeß.
XV. Gallensteinkolik.
XVI. Nephralgie.
XVII. Doppelseitige Steinniere mit Ureter bifidus sinister.

Fall I. Frau A. C. 21 Jahr. (17. Juni 1904.) Phthisis renis dextr. Nephrektomie. Geheilt.

Anamnese: Patientin war bis zu ihrer Verheiratung angeblich stets gesund. Wenige Tage nach ihrer vor einem Jahre stattgefundenen Hochzeit Schmerzen bei der Miktion, häufiger Harndrang, Fieber, nach wenigen Wochen Schmerzen in der rechten Seite. Seitdem fühlt sich Patientin krank, hat an Gewicht abgenommen. Die Schmerzen bei der Miktion und der Harndrang besserten sich, doch blieb der Harn trübe.

Bericht des Arztes: Im August v. J. verspürte Patientin, die als Primipara im ersten Monate der Gravidität sich befand, heftigen Drang zum Urinieren, den sie aber nicht beachtete. Erst als sich heftige Schmerzen in der rechten Nierengegend einstellten, wurde ich geholt. Bei der Untersuchung fand ich Patientin fieberlos, Puls etwas beschleunigt, aber deutlich intermittierend. Die rechte Nierengegend auf Druck empfindlich. Niere nicht palpabel. Brust- und sonstige Unterleibsorgane normal. Harn stark getrübt, beim Stehen ein starkes Sediment absetzend, Reaktion neutral (bei weiteren Untersuchungen des frisch gelassenen Urins manchmal amphoter). Gonorrhoe wird von seiten des Mannes entschieden in Abrede gestellt, was auch die Untersuchung wahrscheinlich machte. Die Diagnose lautete: Pyelitis. Ob aber eine reine d. h. nicht von Cystitis ausgegangene, aszendierende vorlag, ließ ich unentschieden, obgleich ein Schmerz in der Gegend der Blase auf ein Leiden derselben hinzuweisen schien. Der Harn zeigte in der Folge verschiedenes Verhalten, je nachdem er ganz frisch an Ort und Stelle (Patientin wohnt am Lande), oder aber einige Stunden später

untersucht wurde. Frisch gelassener Urin zeigte, wie erwähnt, neutrale oder schwach saure Reaktion. Das Sediment zeigte unter dem Mikroskope eine Menge von Leukocyten und vereinzelte e. rubr. wie auch Epithel der unteren Harnwege. Nierenepithel oder Harnzylinder wurden nie beobachtet. Der filtrierte Urin zeigte erhitzt eine stärkere oder schwächere Trübung, die beim Ansäuern manchmal bis auf Spuren verschwand, annähernd der Menge des aus den Formelementen ins Filtrat übergegangenen Albumen. Oft jedoch überstieg der Albumingehalt entschieden obige Menge. Dagegen zeigte der einige Stunden gestandene Urin ein ganz anderes Verhalten. Obgleich die Reaktion beinahe dieselbe blieb und der Harn keinen deutlichen Ammoniakgeruch aufwies, bestand das Sediment beinahe ausschließlich aus Erdphosphaten, und mikroskopisch sah man Kristalle von Tripelphosphaten von charakteristischer Gestalt, aber weder Leukocyten noch Epithelien.

Die Schwangerschaft lief ziemlich gut ab, Fieber zeigte sich niemals, ebenso lief die Geburt und das Wochenbett glatt ab, bis auf eine ziemlich profuse Blutung während der Geburt und der ersten Menses, die die Patientin stark anaemisch gemacht hat. Die subjektiven wie objektiven Symptome haben sich zwar wesentlich gebessert, dennoch läßt der Zustand viel zu wünschen übrig. Besonders ist es die Schmerzhaftigkeit, worüber Patientin klagt.

Status praesens: Blasse, gracile Frau, Schleimhäute anämisch, Zunge feucht, leicht belegt, Puls beschleunigt, gut gespannt. Herz nicht verbreitert, Töne rein, Spitzenstoß stark hebend im V. Interkostalraum in der Mamillarlinie. Lungen ohne Veränderungen, untere Grenze gut verschieblich, Atmungsgeräusch überall vesiculaer, ohne Nebengeräusche. Abdomen weich, Bauchdecken mäßig gespannt, Striae. Leber nicht zu fühlen. Rechte Niere bei tiefer Exspiration palpabel, druckempfindlich. Linke Niere nicht zu fühlen. Harn diffus getrübt, die letzten durch den Katheter entleerten Tropfen dick eitrig, in dem Eiter typische Tuberkelbazillen. Albumen dem Eiter entsprechend, keine Zylinder, kein Saccharum.

Cystoskopie: Blasenkapazität gut. Blasenschleimhaut im allgemeinen intakt. Linker Ureter ohne Veränderungen. Am rechten Ureter bullöses Ödem, die Gegend um den rechten Ureter aufgelockert, das rechte Ureterostium durch das Ödem verdeckt.

18. Juni. Funktionelle Untersuchung:

Ureterenkatheterismus

	Rechts:		Links:	
	I.	II.	I.	II.
Aussehen	trüb		klar	
Menge	10	(10)	10	(8)
Sp. G.	1008	(1007)	1023	(1018)
Δ	0,49	(0,45)	1,32	(0,96)
$\frac{+}{U}$	0,6	(0,6)	1,2	(1,3)
Sa.		0,7		2,60
Sed.	Pus	Tb.-Bazillen	nihil	
Alb.	positiv		nihil	

19. Juni. Patientin klagt über lebhafte Schmerzen in der linken Seite, hatte gestern Abend Schüttelfrost, Fieber. Heute Zunge belegt, kein Appetit. Harn leicht blutig, Appetitlosigkeit.

20. Juni. Noch Schmerzen in der linken Seite, Temperatur normal. Patientin fühlt sich sehr elend, hat keinen Appetit. Zunge feucht, nicht belegt. Harn ohne Blut, diffus eitrig.

21. „ Allgemeinbefinden besser, Appetit gut. Schmerzen in der linken Seite verschwunden.

22. „ Eintritt der Menstruation, Schmerzen im Leib, linke Nierengegend ohne Schmerzen. Appetit leidlich gut.

25. „ Patientin fühlt sich wesentlich gestärkt, hat guten Appetit, geht spazieren; keine Schmerzen. Im Harn Tuberkelbazillen.

29. „ Nephrectomie rechts.

Beschreibung der herausgenommenen Niere (Dr. Portner): Niere 11 : 6 : 3. Kapsel leicht abziehbar, dabei sind am oberen Pol einzelne blutige Sugillationen entstanden. An der Oberfläche der Niere sitzt am oberen Pol ein Plateau miliarer Tuberkel. An der Grenze zwischen mittlerem und unterem Drittel befindet sich ein zweites kleineres. Mehrere einzelne Tuberkel befinden sich in der Gegend des Hilus. Auf dem Sektionsschnitt fällt zunächst eine Erweiterung des Nierenbeckens auf. Schleimhaut normal. Am oberen Pol eine haselnußgroße Kaverne, die durch eine enge Öffnung mit einer ebensogroßen zweiten kommuniziert. Der Ausgang dieser Kaverne ist fast ganz verlegt durch Käsemassen, die teils verkalkt sind. Im übrigen finden sich auf der Schnittfläche keine tuberkulösen Veränderungen. Das Nierenparenchym läßt die Differenzierung in Mark und Rinde noch erkennen. Die Nierenrinde ist blaßgelb. Ureter normal.

Epikrise: Die Diagnose in bezug auf die Erkrankung der einen Niere unterlag hier keinen Schwierigkeiten. Lediglich durch die Anamnese, durch die auf der rechten Seite vorhandenen Schmerzen, durch den Nachweis einer vergrößerten druckempfindlichen rechten Niere, durch die Tatsache des Eiter und Tuberkelbazillen enthaltenden Blasenurins war es klar, daß es sich um eine Nephrophthise der rechten Niere handelte. Möglich, daß dieselbe schon längere Zeit bestanden hat, möglich aber auch, daß sie erst durch das Wochenbett ausgelöst worden ist. Die Cystoskopie beseitigte jeden Zweifel, wenn noch ein solcher bestand, denn der Befund des bullösen Ödems, welcher das Orif. uret. überdachte, war pathognostisch.

Es kam aber nun darauf an, festzustellen, wie sich die linke Niere verhält, ob sie frei von dem tuberkulösen Prozeß ist. Das Ergebnis der funktionellen Untersuchung in dieser Beziehung war eindeutig. Klarer albumenfreier Harn, dessen Funktionswert für J, Ü und Sa. fast dreifach so groß waren wie die der linken Niere, berechtigten zu dem Schluß, daß die linke Niere völlig gesund und arbeitstüchtig sei.

Das leichte Unbehagen nach der funktionellen Untersuchung war auf das nervöse, fast hysterische Gebaren der Patientin zu schieben. Schon vorher bekam sie nach einigen Palpationsversuchen Weinkrämpfe und fing laut zu schluchzen an. Sie war wohl auch durch die langdauernde nicht sehr inhaltreiche Diät heruntergekommen und hoch-

gradig anämisch. Wir fütterten sie deshalb erst 14 Tage lang, ehe wir zur Operation schritten. Nephrektomie am 29. Juni 1904. Heilung.

Der Befund der herausgenommenen Niere steht völlig im Einklang mit dem funktionellen Untersuchungsresultat. Der tuberkulöse Prozeß hat noch ein gut Teil arbeitskräftigen Parenchyms übrig gelassen. Daher wurde noch 0,6 % $\bar{U}$ und 0,7 % Saccharum ausgeschieden. Die Unveränderlichkeit des Gefrierpunktes auf dieser Seite, 0,49 und 0,45 bei der zweiten verdünnten Probe, ließ andererseits erwarten, daß auch das von der Tuberkulose freigebliebene Gewebe ergriffen war. Tatsächlich zeigte die blaßgelbe Nierenrinde die parenchymatöse Erkrankung desselben an.

Fall II. Th. O. 34 Jahr. (16. Februar 1904.) Nephrolithiasis Pyo-Hydronephrosis sinistr. Nephrektomie. Geheilt.

Anamnese: Familienanamnese belanglos. Patient hatte in der Jugend öfters Lymphdrüsenentzündung am Hals, mitunter Schmerzen in der linken Nierengegend. 1894 Syphilis (Schmierkur, 1895 zweite Schmierkur; seitdem nie Exanthem oder andere luetische Erscheinungen. In den letzten Jahren häufiger Schmerzen in der linken Seite. 1902 wurde „Nierenentzündung" seitens eines Arztes festgestellt, nach zwölfwöchentlicher Behandlung (Milchdiät) Besserung. Seit Dezember 1903 ohne Schmerzen, fast ständig Hämaturie, nie Koliken, nie Harndrang.

Status praesens: Gut genährter, ziemlich kräftiger Patient, Zunge feucht, nicht belegt, Schleimhäute nicht anämisch. Puls kräftig, regelmäßig. Kein Fieber. Herz und Lungen ohne nachweisbare Veränderungen. Abdomen ziemlich stark, nicht druckempfindlich, Leber am Rippenbogen zu fühlen. Rechte Niere nicht palpabel. Im linken Hypochondrium eine undeutliche Resistenz (Niere?) nicht druckempfindlich. Harn diffus getrübt, blutig, Albumen stark positiv, kein Saccharum, Sediment: viel Blut und Eiter, keine Zylinder, keine Mikroorganismen, speziell keine Tb.-Bazillen. Prostata per rectum nicht vergrößert, nicht druckempfindlich. Patient uriniert in gutem Strahl ohne Schmerzen, etwa alle drei bis vier Stunden, in der Nacht häufiger.

18. Februar. Cystoskopie: Blasenkapazität sehr gut. Rings um den Sphincter sehr stark ausgeprägtes bullöses Ödem. Blasenschleimhaut hier und da mit linsengroßen, leicht erhabenen, gelblichen, von unversehrter Schleimhaut bedeckten Knötchen übersät. Ureterenöffnungen ohne wesentliche Veränderungen.

Funktionelle Untersuchung:

Ureterenkatheterismus

	Rechts:		Links:	
	I.	II.	I.	II.
Aussehen	klar		trüb	
Menge	13	(19)	12	(9)
Sp. G.	1026	(1026)	1010	(1008)
Δ	1,64	(1,32)	0,43	(0,41)
$\bar{U}$	2,0	(2,21)	0,2	(0,3)
Sa.		2,4		0,2
Alb.	0		mäßig	
Sed.	nihil		Pus und rote Zellen.	

Nephrektomie am 22. Februar. Heilung.

Epikrise: Sehen wir von der Cystoskopie und dem Ureterenkatheterismus ab, so ließen weder die subjektiven noch die objektiven Symptome eine Diagnose zu. Das einzig dauernde und auffallende Symptom waren die fast ständigen Hämaturien. Es ist dies aber ein vieldeutiges Symptom. Sprachen das Fehlen jeglicher Blasenbeschwerden, die Abwesenheit des Tenesmus gegen den Ursprung der Blutungen aus der Blase, so bestanden Zweifel, aus welcher Niere die Blutung kommt und welcher Art die sie veranlassende Krankheit ist. Die Palpation war negativ. Die Cystoskopie zeigte einige unregelmäßige Knötchen in der Blase, die zur Annahme einer Tuberkulose verleiten konnten. Andererseits waren die Ureterenmündungen frei von jeder Veränderung. Schnelle und ausreichende Klärung brachte der Ureterenkatheterismus mit der funktionellen Untersuchung:

Es zeigte sich, daß Blut und Eiter aus der linken Niere stammen, während die rechte einen normalen Harn liefert. Die Funktionswerte für Δ, $\bar{\bar{U}}$ und Sa. waren auf der rechten Seite, absolut genommen, vorzügliche. Wir wissen, daß wir ein Urteil über die absolute Kraft und Beschaffenheit der Niere nur dann abgeben können, wenn wir hohe Werte für die bekannten Ausscheidungsstoffe erhalten. Der Gefrierpunkt war 1,64, das ist in Anbetracht dessen, daß der Kranke vorher Flüssigkeit zu sich genommen hatte, als gut zu betrachten. Verglichen dann mit der linken Seite, zeigte sich die rechte Niere in ihrer Fähigkeit, die genannten Produkte auszuscheiden, der linken um das Dreifache überlegen. Diese Überlegungen berechtigen zu dem Schluß, daß die rechte Niere gesund und arbeitskräftig sei, daß dagegen die linke schwere Veränderungen aufweisen müsse. Dazu kam der Umstand, daß sie blutigen und eitrigen Harn absonderte. War demnach kein Zweifel mehr über den Sedes morbi, so war der Modus morbi nicht ohne weiteres klar. Das verhältnismäßige Wohlbefinden und gute Aussehen des Kranken trotz der langdauernden Blutung sprach gegen einen Tumor, die Blutung selbst für einen Stein oder Tuberkulose, die häufige Wiederkehr derselben mehr für einen Stein als für eine Tuberkulose. Es wurde, ohne daß diese Zweifel völlig geklärt waren, zur Operation geschritten. Nephrektomie am 22. Februar. Ich fand eine gewaltige infizierte Hydronephrose, eine Pyo-Hydronephrose mit Nierensteinen. Heilung.

Beschreibung der entfernten Niere (Dr. Portner):

Niere mußte mitten im Nierenbecken abgetragen werden, da der Stiel nicht zu isolieren war. Maße des Präparates 15 : 8 : 7. Die Niere zeigt an der Oberfläche zahlreiche nußgroße Buckel mit nachgiebigen Wandungen. Die aufgeklappte Niere zeigt ein bedeutend ausgedehntes Nierenbecken. Tiefe 7 cm. Die Kelche bis auf Haselnußgröße er-

weitert. Nierenrinde $^1/_2$ bis 1 cm breit. Das Nierenbecken zeigt mehrere größere Blutungen. Besonders auffallend ist, daß sich über die Schleimhaut des Nierenbeckens zahllose submiliare graugelbliche Knötchen erheben, die stellenweise so dicht stehen, daß von der Schleimhaut des Beckens nichts mehr zu erkennen ist. Das Gesamtbild ähnelt der Oberfläche der Zunge. Das Beckenepithel ist nur an einzelnen Stellen erhalten. Die Papillen zeigen ein außerordentlich zellreiches Gewebe. An einigen Stellen ragen einige größere Knötchen nach Art kleinster Papillome hervor. An anderen Stellen sind die submiliaren Knötchen untereinander konfluiert. Nur in zwei der erweiterten Kelche finden sich die gleichen Veränderungen in geringerem Maße. In den übrigen Kelchen ist die Schleimhaut ohne Veränderung.

In der Niere fand sich ein Stein von der Form und Größe einer Haselnuß und zwei zapfenartige Steine von 2 cm Länge. Ihre natürliche Lage kann am Präparat nicht bestimmt werden.

Mikroskopischer Querschnitt durch das Nierenbecken: Im perihilösen Fett zwei größere Anhäufungen von Rundzellen. Auch in der Adventitia und Muscularis finden sich solche Stellen. Die Submucosa ist auffallend gefäßreich und zeigt papillären Bau. Die Papillen sind breitbasig und solitär. Gefäße kann man bis unter die Schleimhaut verfolgen.

Die Beschreibung der herausgenommenen Niere zeigt, wie das funktionelle Resultat unserer Untersuchung mit den tatsächlichen Verhältnissen in Einklang steht. Die Niere war zum großen Teil durch das sich erweiternde Becken zerstört, etwas Parenchym war noch vorhanden, daher vermochte die Niere auch noch 0,2 % Saccharum herauszuarbeiten. Der Gefrierpunkt war aber nahe bei $0 = 0{,}43$, und hielt sich auf der gleichen Höhe.

Fall III. F. B. 60 Jahre. (19. Juni 1904.) Grawitzscher Tumor der linken Niere. Nephrektomie.

Anamnese: In der Jugend Lungenentzündung, sonst stets gesund. Am 14. Juli plötzlich beim Springen über einen Graben Stiche in der linken Seite, nach vier Tagen einmalige Hämaturie ohne Schmerzen von nur kurzer Dauer, Ende Juli neue Hämaturie mit Schmerzen in der linken Seite, nach drei Blasenspülungen und Sekale Besserung; in der Folgezeit noch einige vorübergehende Blutungen, sonst keine Schmerzen, kein Harndrang. Patient hat in den letzten Monaten mehrere Pfund abgenommen (28 Pfund). Nie Fieber, nie Koliken, nie Abgang von Steinen.

Status praesens: Kräftiges Herz, etwas abgemagert, Haut von normalem Turgor. Zunge feucht, nicht belegt. Kein Fieber, Puls leicht arteriosklerotisch, regelmäßig, etwa 78. Herz innerhalb der normalen Grenzen, Töne rein, laut, Spitzenstoß in der Mamillarlinie im V. Interkostalraum. Lungen ohne Besonderheiten, unterer Rand gut verschieblich. Atmungsgeräusch vesikulär, ohne Rasseln.

Abdomen weich. Fettpolster minimal. Leber nicht palpabel. Rechte Niere nicht zu fühlen. Linke Niere: Unter dem linken Rippenbogen deutliches Ballottement eines Tumors von der Mamillarlinie bis zum Nabel reichend, bei der Atmung verschieblich, glatt, druckempfindlich. In der Seitenlage der Palpationsbefund der gleiche in größerer Deutlichkeit. Prostata ohne Besonderheiten. Harn trübe, sauer, im Sediment Eiter, keine Mikroorganismen, keine Zylinder, vereinzelte rote Zellen. Kein Saccharum, Albumen deutlicher Ring (dem Eiter entsprechend).

1. Juni. Cystoskopie: Blase intakt. Unterhalb des linken Ureters am Blasenboden Blutgerinnsel. Prostata ohne Veränderungen. An einzelnen Stellen geringe Trabekelbildung.

2. „ Funktionelle Untersuchung mit dem Ureterenkatheterismus: Der rechte Ureter kann zwar entriert, aber nicht katheterisiert werden, da sich der Katheter nicht vorschiebt, das Sekret der rechten Niere wird daher, nachdem der linke Ureter katheterisiert und das Instrument entfernt, durch einen in die Blase geführten Nélaton aufgefangen.

	Rechts:	Links:
Sp. G.	1020	1010
$\frac{\Delta}{+}$	1,29	0,92
U	1,8	1,1
Sa.	0,6	0,05
Sed.	artefiziell frische rote Zellen	Pus, rote Zellen
Alb.	nihil	mäßig.

4. „ Röntgenaufnahme der linken Niere negativ.

Nephrektomie am 6. Juni: Fieberfreier Verlauf bis zum 13. Juni. Von da ab leichte Erhöhung. Exitus am 18. Juni. Sektionsbefund: Duo ulcera duodeni chronic. simpl. Frisches Blut in großer Menge am Darm. Perichondritis. Geschwür über dem Processus vocalis. Defectus renis sin. operativ. Bronchialdrüsenverkalkung. Cor. adiposum. Rechte Niere völlig normal. (Dr. Davidsohn.)

Beschreibung des Präparats (linke Niere): Niere 14:8:7. An der oberen Hälfte springen hasel- bis wallnußgroße Buckel über die Oberfläche der Niere hervor. Ihre Konsistenz ist etwas weicher als die des umgebenden Nierengewebes. Eine Inzision in dem größten Buckel zeigt Geschwulstmassen, die bis unter die Oberfläche der Niere gehen. Einer davon ist arrodiert. Die untere Hälfte der Niere zeigt normale Beschaffenheit. Auf dem Sektionsschnitt sieht man, daß der obere Pol der Niere eingenommen ist von einer kleinapfelgroßen Geschwulst, die sich im Innern der Niere entwickelt hat, so daß fast überall noch eine intakte Rinde von Nierenparenchym makroskopisch sichtbar ist. Die Geschwulst setzt sich aus einzelnen Knoten zusammen, die über die Oberfläche hervorspringen und sich scharf gegen das Nierenparenchym absetzen. Der größte Teil der Geschwulst zeigt eine gelbliche Farbe und eine morsche Konsistenz. Andere Knoten sind rötlichbraun und etwas derber. Das Nierenbecken ist bis zu Wallnußgröße erweitert und ausgefüllt mit Geschwulstmassen, die nach Art eines Zapfens herabhängen. Der Ausgangspunkt ist nicht festzustellen.

Epikrise: Die beiden Hauptsymptome in der Krankengeschichte sind einige Male wiedergekehrte Harnblutungen und die starke Abmagerung des Kranken innerhalb eines Jahres (28 Pfund). Dabei war der Kranke ohne Schmerzen und bei leidlich gutem Appetit. Diese beiden Momente in Zusammenhang mit dem gefühlten Tumor in der linken Nierengegend und dem eitrigen Harn ließen die Diagnose

schwanken zwischen Stein, Tumor oder einfacher Pyonephrose der linken Niere. Die Röntgenaufnahme war negativ. Da aber Patient starke Bauchdecken hatte, so konnte ein bindender Schluß daraus nicht gezogen werden. Die funktionelle getrennte Nierenuntersuchung zeigte nun erstens, daß Eiter und Blut aus der linken Niere stammten, denn einige frische rote Zellen im rechten Nierenharn waren dem Kundigen leicht als artifizielle erkennbar; zweitens, daß die Funktion der linken Niere in bezug auf $\frac{A}{U}$ nur mäßig gegenüber der der rechten zurückblieb, während sich eine erhebliche Störung in der Zuckerausscheidung, 0,05 gegen 0,6 %, bemerkbar machte. Sprach die deutliche Kachexie gegen einen Stein oder gegen eine einfache Pyonephrose, die ohne Fieber verlief, so mußte andererseits die noch leidliche Funktion der linken Niere zu der Meinung führen, daß ein gut Teil von ihr noch erhalten sei. So schwankte die Diagnose zwischen Pyonephrose und Tumor in der linken Niere. Auch hier war danach der Locus morbi klarer als der Modus morbi.

Die Operation ergab als interessantes Resultat ein Hypernephrom, während die Niere selbst noch leidlich intakt war. Im Nierenbecken Gesehwulstteilchen und minimale Eiterung, was das Auftreten des Pus im Harn erklärt. Die rechte Niere war völlig gesund.

Auch dieser Fall zeigt hiernach die erfreuliche Übereinstimmung der funktionellen Untersuchung mit dem Resultat der Autopsie in vivo et post mortem. Leider ging der Kranke an einer mit dem ursprünglichen Leiden in gar keiner Beziehung stehenden Komplikation, der Blutung aus den Dünndarmgeschwüren, zugrunde.

Fall IV. W. 32 Jahr. (2. Dezember 1904.) Infizierte Hydronephrosis sinistra. Nephrektomie.

Anamnese: Keine Familienbelastung. Früher stets gesund. Militär. Vor zwei Jahren plötzlich Auftreten von Hämaturie, die nach vierzehn Tagen ohne Therapie wieder verschwand, seither Wohlbefinden. Im Juli dieses Jahres neuerdings Hämaturie, die sehr profus auftrat und nun mit nur kurzen Unterbrechungen bis zum November laufenden Jahres andauerte. In den kurzen Intervallen bemerkt Patient, daß der Harn sehr trübe sei. Im September in eine chirurgische Klinik aufgenommen, wurde der Kranke durch vierzehn Tage beobachtet. Während dieser Zeit Schüttelfröste, Temperaturen bis zu 41°. — Ohne therapeutische Vorschläge Entlassung. — Seither noch vereinzelte Schüttelfröste, besonders abends. Niemals irgend welche Schmerzen. Hämaturie sehr gebessert. Urin stets trübe.

Status praesens: Kräftiger, leicht abgemagerter Mann. Herz und Lungen normal. Linke Bauchflanke leicht resistenter als die rechte. Ein Tumor nicht zu fühlen.

Cystoskopie: Blase rein, nur leicht cystitisch verändert.

Ureterenkatheterismus

Rechts:		Links:
Aussehen	klar	leicht trüb
Menge	—	—

	Rechts:	Links:
Sp. G.	—	—
Δ	0,85	0,41
$\bar{U}$	0,4	0,3
Sa.	0,75	0
Alb.	0	positiv
Sed.	nihil	nur Eiter und vereinzelte rote Zellen.

Operation: in Chloroformnarkose. — Nephrektomie. Lumbaler Querschnitt links von ca. 15 cm Länge durch Haut und Muskulatur. Stumpfe Trennung des renalen Fettgewebes. Man stößt sofort auf die Niere, die sich in einen kolossalen Sack umgewandelt zeigt, der nach oben bis unter das Zwerchfell, nach unten bis ins kleine Becken reicht. Punktion: $1^1/_2$ Liter getrübter urinöser Flüssigkeit werden abgelassen. Die Punktionsstelle abgeklemmt. Isolierung des Sackes gelingt anstandslos. Nur geringe Adhäsionen an beiden Polen. Ligatur des Ureters. Durchtrennung desselben. Versorgung der Ureterenden. Die Stielgefäße sehr mächtig, werden mehrfach ligiert und der Sack, der noch immer ca. $1^1/_2$ Liter faßt, nunmehr abgesetzt. Das Ureterende mit dem Paquelin verschorft, wird mit einer fortlaufenden Lembertnaht geschlossen. Drainstreifen zum Ureter. Ein zweiter gegen die Stielgefäße. Leichte parenchymatöse Blutung durch Tamponade gestillt. Verkleinerung der Haut- und Muskelwunde. Verband.

Normaler Wundverlauf. Heilung der Wunde in zwölf Wochen. Anfangs Harn noch leicht trüb, nach einem halben Jahre ganz klar. Der Kranke ist völlig genesen und arbeitsfähig.

Epikrise: Bei der Aufnahme des Patienten in ein öffentliches Krankenhaus wurde eine Diagnose nicht gestellt. Man vermochte sich offenbar aus dem hohen Fieber, der Hämaturie ohne Palpationsbefund kein rechtes Bild zu machen. Der Hausarzt dachte an Stein, doch fehlte ihm dafür jedes Schmerzsymptom. Als der Kranke später zu uns kam, war die Situation nicht wesentlich anders, jedoch zeigte die Cystoskopie, daß Eiterung und Blutung aus der linken Niere stammten, und die funktionelle Untersuchung zeigte eine schwere Schädigung der linken Niere an: der Gefrierpunkt war nur 0,41, halb so tief wie der der anderen Seite, und Saccharum wurde gar nicht mehr ausgeschieden, während der rechte Nierenharn $^3/_4\,\%$ Zucker ergab. Demnach mußte die Niere zum großen Teil zerstört sein. Wodurch diese Zerstörung veranlaßt war, konnte nicht vorher festgestellt werden, zumal palpatorisch nichts herauszubringen war.

Das nimmt nicht wunder, wenn man den Operationsbefund überschaut. Die Niere war in einen mächtigen Sack verwandelt, der so schlaff wie ein Darm vom Zwerchfell bis ins kleine Becken ragte. Es war ebenso unmöglich, ihn zu fühlen, wie man einen schlaffen Darm nicht fühlen kann. Ganz wenig Nierenparenchym war noch übrig geblieben.

Die Abwesenheit von Albumen und körperlichen Bestandteilen im rechten Nierenharn, dazu die funktionellen Werte für Δ, das in Anbetracht der Diluierung zwar gering (0,85) aber immerhin noch doppelt

so tief war wie rechts, für $\dot{U}$ und für Sa. rechtfertigen die Annahme, daß die rechte Niere ganz gesund sei. Die völlige Wiederherstellung des Kranken beweist die Richtigkeit auch dieser in bezug auf die rechte Niere gestellten Diagnose.

Bemerkenswert ist der Fall insofern, als es sich um die linke Niere handelt. Offenbar hatte es sich um eine angeborene, für den Abfluß ungünstige Insertion des Ureters in das Nierenbecken gehandelt. Infolge davon entstand eine Stauung im Nierenbecken, der Harn hatte schlechten Abfluß, das führte zu einer Dilatation des Nierenbeckens und schließlich zu einer Infektion des Inhalts. Die zuerst entstandene Hydronephrose wurde zu einer infizierten Hydronephrose. Die Mehrzahl der von mir beobachteten Fälle dieser Art kommen rechterseits vor. Hier handelte es sich um einen linksseitigen Fall.

Fall V. Frau M. H., 32 Jahre. (7. November 1904.) Cystitis, Pyelonephritis dextra. Nephrektomie.

Anamnese: Patientin ist als Kind immer gesund gewesen, fühlt schon seit längerer Zeit zuweilen Druck in der rechten Nierengegend, der Harn sei zeitweilig schmutzig gewesen. 5. Februar 1903. Keine Abmagerung, gutes Allgemeinbefinden. Die cystoskopische Untersuchung der Blase ergab normale Verhältnisse, dagegen wurde festgestellt, daß der rechte Ureter eitrigen Harn absonderte. Es wurde durch Impfung auf Meerschweinchen erwiesen, daß keine Tuberkulose vorliegt und darauf die Diagnose auf Pyelitis gemacht. Einige Ausspülungen des Nierenbeckens mit Arg. nitr. $^1/_{1000}$ blieben ohne deutlichen Erfolg, der Harn wurde etwas weniger eitrig. Patientin wurde mit innerlicher Medikation von Urotropin entlassen. Patientin hatte nach der im Januar h. a. stattgefundenen Entbindung zweimal eine rechtsseitige Nierenkolik, die jedesmal eine Nacht anhielt. Es wird eine tiefstehende Niere konstatiert, dieselbe reicht bis zur Nabelhorizontale, Oberfläche glatt, auf Druck nicht schmerzhaft, wenig vergrößert. In der Annahme, daß durch die Tiefstellung der Niere der Ureter gelegentlich geknickt werde und der Abschluß die Koliken hervorrufe, Verordnung einer Mastkur (Bettruhe von sechs Wochen). Mai-Juni h. a. Mastkur. Ende Oktober abermals Koliken, gleichzeitig Schüttelfrost, Fieber bis 40° (vier Schüttelfröste in vierzehn Tagen); während der Fieberattacken war der Urin klar, wurde aber mit dem Nachlassen des Fiebers sofort dick eitrig. Patientin sehr heruntergekommen.

Bei der Aufnahme am heutigen Tage (7. November 1904) ist das Allgemeinbefinden gut, Harn dick eitrig, Temperatur erhöht. Die rechte Niere vergrößert, druckempfindlich, tiefstehend. Linke Niere nicht palpabel. Herz und Lungen intakt. Puls kräftig, regelmäßig. Zunge leicht belegt, feucht. Allgemeinbefinden bis auf Kopfschmerzen gut. Blasenharn dick eitrig, sauer, trüb, Albumen der Eitermenge entsprechend. Bact. coli, keine Tuberkelbazillen und keine Zylinder. Cystoskopie zeigt eine ganz leicht cystitische Blase.

Ureterenkatheterismus mit funktioneller Untersuchung.

Ureterenkatheterismus

Rechts:		Links:
Aussehen	getrübt	zuerst klar, später Trübung durch artifizielle Blutung
$\mathcal{A}$	0,89	1,27

	Rechts:	Links:
$\frac{+}{U}$	0,5	0,7
Sa.	1,20	1,80
Alb.	reichlich	Spuren (artifiziell)
Sed.	massenhaft Eiterzellen	nur frische rote Zellen

Diagnose: Pyelonephritis purulenta dextra. Nephrektomie 10. November 1904. Eine haselnußgroße Abszeßhöhle. Ein pfenniggroßer Abszeß an der Rinde mit Arrosion der Kapsel. Zirkumskripte Peri- und Epinephritis fibrosa.

Beschreibung des Präparates: Niere (mit Kapseln) 10 : 6 : 7. Nach Abziehen der Kapseln Rinde ohne Abszesse, nur am unteren Pol eine etwa pfenniggroße Abszeßhöhle. Die entsprechende Stelle der Caps. fibrosa ist mit Granulationen bedeckt. Die fibröse Kapsel ist hier verdickt und untrennbar mit der Fettkapsel verschmolzen. Die übrigen Teile der Kapseln sind ohne besondere Veränderungen, auch von der Niere gut abziehbar.

Auf dem Sektionsschnitt Becken ohne Veränderung. Nierenparenchym verwaschen, ohne Differenzierung in Mark und Rinde. Abszesse makroskopisch nicht zu erkennen. Nur in der Nähe des oberen Pols eine fast haselnußgroße Abszeßhöhle mit glatten, gereinigten Wänden.

Mikroskopisch (Dr. Davidsohn): typische Pyelonephritis mit reichlichen Eiterherden in den Harnkanälchen.

Epikrise: Im Vordergrund des Krankheitsbildes standen Fieberattaeken mit Schüttelfrösten und heftigen Kolikschmerzen. Dazu kam der eitrige Harn. Anfänglich, im ersten Jahre der Krankheit, waren nur gelegentliche Koliken und eitriger Harn vorhanden; Fieber hatte die Patientin nicht. Die Niere war tiefstehend, nicht druckempfindlich und wenig vergrößert gefunden worden. Es wurde, nachdem sich die Blase frei von Cystitis erwiesen hatte, eine rechtsseitige Pyelitis angenommen. Nierenbeckenwaschungen ohne Erfolg.

Nachdem zweimal Koliken aufgetreten, eine Mastkur, um das Festwachsen der Niere zu begünstigen, resultatlos verlaufen war, und sich neuerdings Schüttelfröste einstellten, wurde zur Ureterenuntersuchung geschritten. Dieselbe ergab ein deutliches Zurückbleiben der rechten Niere in ihrer Arbeitstüchtigkeit gegenüber der linken. Dies zusammengenommen mit dem Befund von Eiter und Albumen ließ keinen Zweifel mehr darüber, daß nicht nur das Nierenbecken, sondern auch die Niere selbst ergriffen sein mußte, während die rechte Niere als gesund angesprochen wurde. Zwei Dinge waren möglich: entweder war das Nierenbecken linkerseits ausgedehnt und hatte durch Druck einen Parenchymverlust der Niere herbeigeführt, wie er sich in den zurückbleibenden Funktionswerten anzeigte, oder das Parenchym der Niere war an sich durch einen eitrigen Prozeß teilweise zerstört. Das Fieber und die Erfolglosigkeit der Nierenwaschungen ließen den letzten Modus der Erkrankung annehmen, dem auch der Befund bei der Operation tatsächlich entsprach. Es handelte sich um eine typische

Pyelonephritis mit zahllosen mikroskopischen wahrnehmbaren Eiterherden, zwei kleineren und einer haselnußgroßen Abszeßhöhle. Nach Entfernung der so geschädigten Niere vollkommene Heilung der Kranken. Harn klar. Ergo die Annahme der Gesundheit der linken Niere durch den Verlauf bestätigt.

Fall VI. S. W. 59½ Jahr. (24. November 1904). Pyelonephritis duplex. Nephrotomie und (Edebohls) Decapsulatio renis dextri.

Anamnese: 35 Jahre verheiratet. 13 Partus, wiederholt abortiert. Bis vor zwei Jahren gesund. September 1903 angeblich Influenza, Fieber, Patientin war zwei Monate bettlägerig, nie Schmerzen in der Seite. Seit sechs Monaten der Urin häufig trüb, ohne Harndrang, nie Koliken; auch, wenn der Urin klar ist, keinerlei Beschwerden. Nie Hämaturie. In den letzten sechs Wochen Blasenschmerzen. Patientin wurde von Dr. Sch. mit Ausspülungen behandelt, angeblich wurde intravesikal eine Geschwulst entfernt. Patientin hat in den letzten Monaten dreißig Pfund abgenommen, fiebert oft. Die Temperatur stieg vierzehn Tage lang abends bis 40°. Während der Zeit mehrere Schüttelfröste. Niemals Ödeme.

Status praesens: Blasse, abgemagerte Frau. Haut heiß, trocken. Temperatur 38,2, Puls klein, regelmäßig, frequent. Zunge belegt, feucht. Sichtbare Schleimhäute, blaß. Herz, Lungen ohne nachweisbare Veränderung. Abdomen weich, Bauchdecken schlaff; Neigung zu Hängebauch. Leber am Rippenrand zu fühlen. In der rechten Nierengegend fühlt man einen deutlichen über faustgroßen glatten Tumor von derber Resistenz, druckempfindlich, derselbe reicht bis unter den Nabel, ist beweglich. Linke Niere nicht palpabel. Harn dick eitrig. Albumen reichlich.

Cystoskopie: Blase spült sich schnell rein, Kapazität gut. Schleimhaut nur wenig verändert. Aus dem rechten Ureter hängt ein breiter weißer Eiterfetzen heraus. Linker Ureter ohne Veränderung.

26. November. Funktionelle Untersuchung:

Ureterenkatheterismus

	Rechts:		Links:	
Aussehen	trüb, dick		leicht trüb	
Menge	10	(10)	10	(10)
Sp. G.	1020	(1014)	1025	(1023)
Δ	1,35	(1,46)	1,28	(1,24)
$\frac{+}{U}$	1,0	(0,9)	1,8	(1,2)
Sa.		1,05		0,95
Alb.	breiter Ring		mäßig	
Sed.	Puszellen		hyaline, granulierte Zylinder, wenig Leukozyten und Epithelien.	

27. Nov. Patientin ohne Fieber, fühlt sich wohler, Harn dick eitrig. Appetit gut. Zunge feucht, nicht belegt. Patientin außer Bett.

1. Dez. Patientin hat sich tatsächlich erholt, Gesichtsfarbe frischer, Appetit sehr gut. Kein Fieber. Puls kräftig, regelmäßig. Harn eitrig, trüb, viel Albumen, vereinzelte Zylinder.

5. „ Wiederholung der funktionellen Untersuchung. Die rechte Niere verschlossen, aus der linken entleert sich fast klarer Harn, frei von Albumen, ohne Zylinder. Blasenharn klar, im Sediment hyaline und

granulierte Zylinder. Die funktionelle Untersuchung ergibt beiderseits mäßig gute Werte.

7. Dez. In Morphium-Chloroformnarkose Freilegung der rechten Niere mittelst Schrägschnitt; Fettkapsel stellenweise mit der fibrösen Kapsel verwachsen, doch bietet die Loslösung der Niere keine Schwierigkeiten; die luxierte Niere kaum vergrößert, ohne abnorme Resistenz, Nierenbecken nicht erweitert; nach Abdichtung der Umgebung und Anlegen der Darmklemme Incision der Niere bis ins Nierenbecken; die Niere zeigt auf dem Durchschnitt das Bild der Nephritis, kein Calculus. Nierenbecken kaum erweitert, keine Eiterung. Ein Stückchen Niere behufs Untersuchung exzidiert. Auswaschen der Niere mit Argentum nitricum. Lockerung der Klemme, primäre Naht der Niere, Abnahme der Klemme, keine nennenswerte Blutung aus der Niere. Dekapsulation der Niere bis auf die Nahtlinie. Reposition der Niere, Tamponade der Wundhöhle mit Jodoformgaze, mittelst deren die Niere an die Rückenmuskulatur gedrängt wird. Etagennaht des vorderen Wundwinkels. Patientin hatte nach der Operation einen sehr langsamen Puls, Temperatur nur 35,8. Patientin kühl, kein Erbrechen, Pupillen eng. Nach großen Kampherdosen und Alkohol und heißem schwarzen Kaffee erholte sich die Kranke langsam, abends war die Temperatur 37,0, Puls 72, es wurden 200 blutigen Harns entleert.

Die Patientin ist nach vierwöchigem Krankenlager genesen, die Wunde verheilt. Sie ist frei von Schmerzen. Der Harn ist noch leicht trüb und enthält nach wie vor Zylinder. Temperatur normal.

Epikrise: Der Fall bot ziemliche Schwierigkeiten für die Diagnose. Die Temperaturanstiege mit Schüttelfrösten, verbunden mit lebhaften Schmerzen der rechten Nierengegend, der Palpationsbefund rechts, dazu die Druckempfindlichkeit der rechten tiefstehenden Niere ließen annehmen, daß es sich um einen zeitweiligen Verschluß einer eiternden Niere handele. Daß der Eiter nicht aus der Blase stamme, zeigte ohne weiteres die einfache Beleuchtung der Blase. Nachdem die Patientin fieberfrei geworden war, wurden die Ureteren katheterisiert, und man fand zur allgemeinen Überraschung drei wichtige Tatsachen: 1. Eine Eiterung aus der rechten Niere, 2. albumen- und zylinderhaltigen Harn aus der linken Niere, 3. absolut genommen beiderseits leidlich gute Funktionswerte für die bekannten Sekretionsstoffe und relativ die rechte Niere ebenso gut, wenn nicht besser arbeitend als die linke.

Demnach konnten aus dem Gesamtbilde folgende Schlüsse gezogen werden: Es handelt sich um eine Eiterung der rechten und eine Nephritis der linken Niere. Die Funktionskraft beider Nieren ist nur in geringem Grade geschwächt. Die alarmierenden Symptome, Fieber, Schüttelfrost, Schmerzen in der rechten Nierengegend sind zu erklären durch zeitweilige Verlegung des rechten Ureters. Daß dies sehr wahrscheinlich sei, zeigte schon die erste cystoskopische Untersuchung, die unmittelbar nach Nachlaß des Fiebers vorgenommen

wurde, und bei welcher man ein wurstförmiges Eitergebilde aus dem rechten Ureter herabhängen sah.

Das während der Operation herausgeschnittene und von Dr. Davidsohn untersuchte Stück zeigte kolossal verdickte Gefäße, Rundzellenherde, frische interstitielle Entzündungen, hyaline Zylinder, sowie zahlreiche Eiterkörperchen innerhalb der Harnkanälchen mit wohlerhaltenem Epithel, entzündliche Prozesse in der Rinde und Kapsel der Niere. (Pyelonephritis, Perinephritis.)

Der Fall ist ein schönes Beispiel dafür, daß eine Niere krank sein und darum doch gut funktionieren kann. Die Patientin hat ausreichende Mengen Harnes von gutem spezifischen Gewicht. Die Ausscheidung von $\bar{U}$, Sa. und Δ war trotz der Erkrankung befriedigend zu nennen. Die Operation der rechten Niere hat trotz der Erkrankung der linken der Patientin nicht nur nichts geschadet, sondern ihr erheblichen Nutzen gebracht; sie hat sie von dem Schmerz völlig befreit. Die Niere liegt jetzt fest an. Eine Nephrektomie hätte von verhängnisvollen Folgen werden können. Daß sie aber nicht gemacht werden durfte, diese Erkenntnis verdanken wir allein dem Ureterenkatheterismus (Zylinder im linken Nierenharn); der mit ihm verbundenen funktionellen Untersuchung aber, die so befriedigende Werte zeigte, entnahmen wir die Erlaubnis zur Nephrotomie, die so günstig gewirkt hat.

Fall VII. Frau Sp. (September 1903). Hydrops renum cysticus. Diagnose vor der Operation: Pyohydronephrosis dextra.

Vorgeschichte: Patientin hat sieben Geburten, drei Fehlgeburten durchgemacht. Seit Jahren Ziehen in der rechten Nierengegend, Magenbeschwerden. Nach Fehlgeburt doppelseitige sept. Thrombophlebitis, Cystitis. Danach heftigere Schmerzen in der rechten Niere. Juli 1903 Feststellung eines rechten Nierentumors.

Befund: Blasse, mäßig genährte Frau. Rechte Niere: zweifaustgroßer, glatter, ziemlich harter Tumor, von ungefähr kugeliger Gestalt, auf Druck empfindlich. Untere Grenze in der Nabelhorizontale. Linke Niere: Unterer Pol liegt außerhalb des Rippenbogens. Urin trübe, mikroskopisch reichliche Leukozyten. Patientin klagt über häufigen Schwindel und Ohnmachten sowie über Magenbeschwerden. Sie befindet sich wohl, solange sie liegt, sobald sie herausgeht, treten die Schwindelanfälle auf. Temperatur normal.

Cystoskopie: Gesunde Blase.

Ureterenkatheterismus (3. Oktober 1903)

Rechts:	Links:
Der Katheter dringt nur einige Zentimeter in den Ureter vor, wird dort aufgehalten. Harn fließt nicht ab, deshalb wird der Katheter entfernt, ein Nélaton in die Blase geführt.	Katheter im Ureter
Aussehen trüb	klar

	Rechts:	Links:
Menge	—	—
Sp. G.	—	—
Δ	0,29	0,32
$\bar{U}$	0,3	0,2
Sa.	0,6	0,65
Alb.	Spuren	nihil
Sed.	Pus	nihil.

Wahrscheinliche Diagnose: Pyonephrose der rechten Niere.

3. Nov. In Morphium-Äthernarkose Freilegung der rechten Niere durch Querschnitt; nach Durchtrennung von Haut, Muskulatur und Eröffnung der retroperitonealen Fettkapsel ergibt sich, daß es sich um cystische Degeneration der Niere handelt: die Niere ist enorm vergrößert, etwa von der Größe eines Mannskopfes und besteht aus einer Unmenge teils großer, teils kleiner, mit Serum gefüllter Cysten. Da diese Veränderung der Niere stets doppelseitig auftritt, muß die Operation abgebrochen werden. Tamponade. Naht der Muskulatur, Hautnaht bis auf eine für die Tampons offengelassene Lücke. Verband.

Gute Rekonvaleszenz. Die Wunde heilt schnell und anstandslos aus. Die Kranke fühlt sich viel besser, wird nach sechs Wochen entlassen.

Epikrise: Der Fall ist in mannigfacher Beziehung bemerkenswert. Er ist wohl der erste Fall von Cystenniere, der überhaupt funktionell untersucht und darauf operiert worden ist. Das erklärt auch, daß wir die richtige Diagnose vor der Operation in bezug auf die Art der Krankheit nicht gestellt haben.

Nach Lage der Sache: großer, der Niere angehöriger Tumor, auf Druck empfindlich, Nachweis von Eiter aus der rechten Niere, normaler, albumen- und pusfreier Harn linkerseits bewiesen mit Sicherheit einen eitrigen Herd in der rechten Niere. Dieser hat sich ja auch gefunden, war aber nicht das Primäre, sondern das Sekundäre; denn die leichte Pyelitis, welche die Eiterung machte, ist nebensächlich im Verhältnis zu der Schwere des eigentlichen cystischen Degenerationsprozesses.

Im höchsten Maße auffallend waren die abnorm niedrigen funktionellen Werte auf beiden Seiten. Rechts war Δ 0.29, also noch schlechter als links, 0.32. Diese hätten uns dazu veranlassen sollen, nachzuforschen, ob diese geringe molekulare Konzentration vielleicht nur auf eine nervöse Polyurie zu beziehen oder ob sie beständig vorhanden war. Ist der Harn konzentriert, so gibt eine gesunde Niere niemals einen Harn mit so geringem Δ. Die wiederholte Untersuchung, die man bei der Kranken, ehe sie Flüssigkeit zu sich nahm, hätte vornehmen sollen, hätte mit Sicherheit die Entscheidung herbeigeführt. Das ist nicht geschehen. Im Vertrauen auf den Befund von Pus und Albumen rechts wurde eine Pyonephrose der rechten Niere angenommen und die Niere freigelegt.

Jetzt zeigte sich in überraschender Weise, wie die niedrigen Zahlen auf beiden Seiten mit dem pathologischen Befund übereinstimmen. Die cystische Degeneration ist immer doppelseitig.

Haben wir auch den Fall nicht richtig diagnostiziert, was begreiflich ist, da der Hydrops renum cysticus eine seltene Erkrankung ist und uns zum erstenmal vorgekommen war, so ist er um so lehrreicher. Er weist darauf hin, daß wir die geringe molekulare Konzentration der supponiert gesunden Seite hätten beachten und durch wiederholte Untersuchungen feststellen müssen, ob sie ein Zufall ist oder sich aus dem pathologischen Prozeß der linken Niere erklärt. In Zukunft soll also ein Befund von so niedrigen funktionellen Werten auf beiden Seiten uns an diese seltene Affektion denken lassen.

Fall VIII. A. H. 44 Jahre. (Juni 1904). Ren. mobilis dextr. Dekapsulation.

Bis vor sieben Jahren gesund gewesen außer einer Gonorrhoe vor fünfzehn Jahren. Seit sieben Jahren Schmerzen an der rechten Nierengegend an einer bestimmten Stelle neben der Wirbelsäule. Die Schmerzen ziehen sich quer übers Kreuz und bestehen ständig. Sie nehmen bei Anstrengungen sehr zu und werden unerträglich. Angeblich soll der Urin im vorigen Jahre oft dunkel ausgesehen haben (blutig?). Patient wird seit sieben Jahren wegen Rheumatismus behandelt. Seit anderthalb Jahren will Patient magerer geworden sein. Patient führt die Schmerzen auf ein Trauma zurück; er hat sich vor sieben Jahren überhoben, fiel ohnmächtig hin und klagte seitdem ständig über Schmerzen in der rechten Nierengegend. Urin sieht klar aus, ohne Albumen, enthielt weder rote noch weiße Zellen.

Nieren: Linke Niere nicht palpabel. Rechte Niere: Unterer Pol, ein Teil der Vorderfläche der rechten Niere fühlbar. Cystoskopisch nichts besonders zu sehen.

Status praesens: Großer, kräftiger Patient, dessen Organe der Brusthöhle keinerlei krankhafte Veränderungen erkennen lassen. Abdomen weich. Rechte Niere zeitweise deutlich fühlbar, beweglich, glatt. Linke Niere nicht palpabel. Harn klar. Kein Harndrang. Harn ohne Sediment, kein Albumen, kein Saccharum. Zunge feucht, nicht belegt. Kein Fieber. Puls kräftig, regelmäßig. Arterie ziemlich hart, stark gespannt. Patient klagt über lebhafte Schmerzen in der rechten Seite.

Cystoskopie: Blase völlig normal.

Ureterenkatheterismus

	Rechts:		Links:	
Aussehen	klar		klar	
Menge	12	(25)	12	(25)
Sp. G.	1014	(1014)	1014	(1015)
Δ	1,12	(0,95)	1,06	(0,85)
$\frac{+}{U}$	1,6	(0,8)	1,5	(0,7)
Sa.		1,0		0,95
Sed.		nihil		nihil
Alb.		0		0

3. Juni. In Morphium-Chloroformnarkose Freilegung der rechten Niere mit dem Simonschen Schnitt. Die Niere liegt tief; die Fettkapsel ist mit der fibrösen Kapsel in großer Ausdehnung stark verwachsen, so daß stellenweise die Adhäsionen mit dem Messer getrennt werden müssen. Luxation der Niere; dieselbe ist, abgesehen von einigen Furchen, von normaler Beschaffenheit, die Capsula fibrosa wird gespalten und abgezogen; nur an einzelnen Stellen sind Verwachsungen, die mit dem Messer getrennt werden müssen, im allgemeinen die Kapsel leicht abziehbar. Ein Stückchen der Niere wird exzidiert, die Niere reponiert und durch Jodoformgazestreifen nach oben gedrängt, ein zweiter Jodoformgazestreifen wird nach dem Rippenbogen geführt; der vordere Wundwinkel durch Etagennaht geschlossen.

Epikrise: Der Fall stellte sich durch die Anamnese als eine durch Trauma entstandene Wanderniere dar. Die starken, durch nichts zu mildernden Sehmerzen sind nicht gerade etwas Sonderliches; sie kommen ja bei Wanderniere vor. Schon die chemische und mikroskopische Untersuchung des Harnes wies darauf hin, daß die Nieren selbst intakt sind. Cystoskopisch erwies sich die Blase als ganz normal. Der Ureterenkatheterismus, verbunden mit der funktionellen Untersuchung, zeigte, daß beide Nieren völlig gleich und gleich gut arbeiten. Ein Stein als Ursache der krampfartigen Sehmerzen war unwahrscheinlich, weil im Harn jedwedes Sediment fehlte. Es wird keine rote Zelle gefunden. Demnach stellten wir die Diagnose auf rechtsseitige Koliken, hervorgerufen durch eine lockere Niere.

Die Operation bestätigte zunächst die Diagnose, zeigte aber des weiteren sehr starke Verwachsungen der Capsula fibrosa adiposa, so daß einzelne Adhäsionen mit dem Messer gelöst werden mußten, um die Niere aushülsen zu können. Ein während der Operation entferntes Stück aus der Niere ergab bei der mikroskopischen Untersuchung ganz normale Verhältnisse.

Demnach ist auch hier eine Übereinstimmung des Operationsbefundes und des funktionellen Untersuchungsergebnisses zu konstatieren. Ob die Sehmerzen in der rechten Nierengegend auf die Lockerung der Nieren zurückzuführen sind oder auf die Verwachsung, bleibe dahingestellt. Von der Wanderniere ist es bekannt, daß sie zuweilen starke Schmerzen und Sehmerzanfälle macht, von den Verwachsungen hat es Senator als wahrscheinlich bezeichnet, daß sie Schmerzhaftigkeit auslösen können.

Fall IX. A. R. 27 Jahre. (15. Juni 1904. Haemophilia renal. dextra. Nephrotomie 15. Juni 1904. Nephrektomie 27. Juni 1904.

Patient stammt aus gesunder Familie und hat eine erbliche Krankheit bisher noch nicht durchgemacht. Vor drei Jahren litt er einige Tage an einer Schwellung eines Hodens, die jedoch bald zurückging (gonorrh. Infektion negatur). Vor vier Monaten bemerkte Patient, daß der Urin blutig war. Schmerzen oder irgend welche Beschwerden hatte der Patient nicht. Seit dieser Zeit war der Urin stets

blutig, bald mehr, bald weniger. Beschwerden beim Urinlassen waren nicht vorhanden, ebensowenig Schmerzen in der Nierengegend oder die Ureteren entlang. In der Menge des Urins hat Patient keinen Unterschied bemerkt. Patient ließ sich vom Arzt untersuchen und kam am 14. April d. J. wegen Verdacht eines Nierentumors zur Aufnahme. Anamnestisch läßt sich beim Patienten auch in der Familie keine Hämophilie eruieren.

Status: Kräftig gebauter, aber sehr blaß aussehender Mann. Brustorgane normal. Die rechte Niere ist als beweglicher Tumor im rechten Hypochondrium zu fühlen. Palpation schmerzhaft. Urin blutig gefärbt, enthält Albumen und Blut. Mikroskopisch zahlreiche rote und weiße Blutkörperchen. Keine Zylinder.

Cystoskopie: Blase mit mächtigen Coagulis gefüllt, so daß nichts deutliches erkannt werden kann.

Ureterenkatheterismus

	Rechts:		Links:	
Aussehen	blutig rot		klar	
Menge	25	(30)	27	(80)
Sp. G.	1016	(1009)	1017	(1010)
Δ	1,2	(0,87)	1,1	(0,65)
$\frac{\Delta}{U}$	0,8	(0,6)	1,2	(0,4)
Sa.		0,25		0,25
Alb.		ziemlich		Spuren
Sed.		nur Blut		nil.

In der Annahme einer Nephritis mit schweren einseitigen Massenblutungen wird aus Gründen vitaler Indikation zur Operation geschritten.

15. Juni. Operation. Bloßlegung der rechten Niere; dieselbe ist in Form und Größe normal. Die Farbe erweist sich nach Ablösung der Kapsel in großen Flecken cyanotisch, indem cyanotische Partien mit blassen wechseln. Abklemmung des Stieles. Sektionsschnitt. Das Nierenbecken wird eröffnet, der kleine Finger eingeführt. Es ist nichts Abnormes zu fühlen. Excision eines Keiles aus Rinde und Markkegel. Naht der Niere mit fünf Catgut-Knopfnähten. Tamponade.

16. „ Befinden leidlich; Urin stark bluthaltig.

17./18. „ Urin frei von Blut. Befinden leidlich.

19. „ Urin heute wieder sehr blutig. Patient fühlt sich ziemlich schwach. Temperatur 38,4.

27. „ Patient wird von Tag zu Tag schwächer und elender. Urin stark bluthaltig. Es wird, da Indicatio vitalis vorliegt, die Exstirpation der Niere gemacht. Tamponade der Wundhöhle.

29. „ Urin noch blutig, noch mißfarben gefärbt. Patient muß katheterisiert werden. Mikroskopisch zahlreiche Leukozyten, Erythrozyten, Epithelien.

2. Juli. Urin vollkommen klar, enthält keinerlei pathologische Bestandteile mehr. Patient erholt sich recht gut.

16. Aug. Weiterer Wundverlauf ungestört. Urin klar. Wunde noch nicht ganz vernarbt. Oberflächlich gute Granulationen. Auf Wunsch entlassen.

Das exzidierte Stückchen zeigt völlig normale Verhältnisse. Die herausgenommene Niere aufs allergenaueste untersucht (Dr. Davidsohn), an zwanzig verschiedenen Stellen zerschnitten und untersucht, läßt absolut nichts Pathologisches erkennen.

Der Kranke hat sich nach $^1/_4$ und nach $^3/_4$ Jahren wieder vorgestellt, ist völlig gesund und arbeitsfähig.

Epikrise: Der Fall ist, fast könnte man sagen, ein Unikum, wenn nicht schon ein einziger Fall derart vorher von Klemperer beschrieben worden wäre. Es handelt sich um profuse, über fünf Monate dauernde Blutungen aus einer gesunden Niere. In allen anderen mitgeteilten ähnlichen Fällen, mit Ausnahme des von Klemperer, haben sich beim Durchsuchen nephritische Herde gefunden, welche für die Entstehung der Blutungen verantwortlich gemacht werden können. Hier ist trotz der sorgfältigsten Forschung nichts entdeckt worden, was die Blutungen erklärt. Die herausgenommene Niere war ganz gesund.

Diagnostisch lag der Fall ungewöhnlich schwierig. Der Kranke, bis zur hochgradigsten Anämie verblutet, ohne jede Schmerzen, konnte nichts angeben, was die Blutungen veranlaßt haben könnte; weder er noch jemand in seiner Familie war ein Bluter, er hat auch kein Trauma erlitten, niemals Lues durchgemacht. Es wurde festgestellt, daß die Blutungen aus der rechten Niere kamen, und es zeigten sich ganz leidliche funktionelle Werte, wobei aber das Bemerkenswerteste ist, daß sie beiderseits fast gleich waren, ja $\frac{+}{-}$ U wurde von der blutenden Niere noch mehr produziert als von der nicht blutenden.

Diese Tatsachen veranlaßten mich, anzunehmen, daß es sich trotz der Abwesenheit von Zylindern und Albumen um eine Nephritis mit Massenblutungen handele, bei welcher die Blutungen nur aus einer Niere stammten. Ein ähnlicher Fall derart ist von Schede beschrieben worden. Die Gleichheit der Werte machte es durchaus unwahrscheinlich, daß irgend eine der bekannten Affektionen, wie Tuberkulose oder Tumor der rechten Niere, die Blutung verursachte, eine Annahme, die sich auch durch die Operation als richtig erwies. Nur hatten wir es nicht mit einer nephritischen Niere zu tun, sondern mit einer Niere, die ohne erkennbare Ursachen blutete. Will man nicht den einen Einwand gelten lassen, daß es die Blutung erklärende pathologische Verhältnisse geben kann, die trotz der sorgfältigsten Durchmusterung dem Untersucher entgehen können, z. B. ein kleines Aneurysma, so wäre für diesen Fall wirklich der Name einer lokalen Haemophilia renalis Senators am Platze.

Fall X. W. B. 40 Jahre. (24. Juni 1903.) Nephritis chronica.

Anamnese: Patient leidet häufig an Asthma, angeblich von der Nasenschleimhaut ausgelöst. Vor fünf Vierteljahren konstatierte Dr. K. gelegentlich einer Untersuchung für die Lebensversicherung eine geringe Albuminurie. Patient hat niemals von seiten der Nieren Beschwerden gehabt. Sein Allgemeinbefinden wurde durch die Albuminurie nie in merklicher Weise gestört. In der Jugend Gonorrhoe, die ohne Komplikationen verlief. Der Hausarzt schickt den Kranken

zu mir, weil er mit der Möglichkeit rechnet, daß eine einseitige Erkrankung vorliegt, welche die Albuminurie erklärt, er wie einige andere konsultierte Ärzte haben Verdacht auf Tuberkulose.

Status praesens: Mittelgroßer, ein wenig blasser, doch gesund aussehender Herr in gutem Ernährungszustand. Herz innerhalb der normalen Grenzen, Töne rein, Aktion regelmäßig. Puls kräftig, gut gespannt, Arterie nicht verhärtet. Lungen ohne nachweisbare Veränderungen. Abdomen weich, ohne abnorme Resistenz. Nieren nicht palpabel. Harn klar, geringe Albuminurie, im Sediment vereinzelte E. K. Epithelien, keine Zylinder.

25. Juni. Cystoskopie: Blase von normaler Beschaffenheit, Ureterenöffnungen normal gelagert, ohne Besonderheiten.

26. „ Injektion von 0,02 Phloridzin und Ureterenkatheterismus.

Rechts:	Links (Blase):
klar	klar
Albumen +	Albumen +
Im Sediment ein typischer, mit Epithelien besetzter, zum Teil granulierter Zylinder; viel E. K. Epithelien. Kristalle.	keine Zylinder.
$\Delta = 1{,}03$	$\Delta = 1{,}2$
$\dot{\bar{U}} = 0{,}75$	$\dot{\bar{U}} = 0{,}6$
Sa. = 1,9	Sa. = 1,2

27. Juni. Patient fühlt sich andauernd wohl, kein Fieber, Appetit gut. Harn mäßig viel Albumen, etwas Sanguis, geringe Schmerzen bei der Miktion, kein Harndrang.

28. „ Keine wesentlichen Schmerzen, Harn mit mäßig viel Albumen, im Sediment vereinzelte hyaline, zum Teil granulierte Zylinder. Patient wird mit entsprechenden Diätvorschriften entlassen.

17. Mai 1904. Gewicht des Kranken gleich geblieben, Wohlbefinden. Harn nur Spuren von Albumen, keine Zylinder, nur einzelne rote Stellen, Patient geht nach Köstritz.

Epikrise: Der Fall bot für die Diagnose Schwierigkeiten, weil Monate hindurch nichts als leichte Albuminurie gefunden wurde. Hätte man schon damals Zylinder entdeckt, so wäre er ohne weiteres geklärt worden. Nun kann aber tatsächlich eine geringe Albuminurie im Blasenurin durch verschiedenartige Affektionen hervorgerufen werden. Daher waren die Zweifel durchaus berechtigt. Die Cystoskopie brachte, wie nicht anders zu erwarten war, keinen weiteren Aufschluss. Die Blase wurde als gesund erkannt.

Der Ureterenkatheterismus zeigte aber in erster Linie, daß die Albuminurie doppelseitig sei; er zeigte ferner typische Zylinder auf der rechten Seite und endlich gute, annähernd gleich hohe Werte für Δ und $\dot{\bar{U}}$ beiderseits. Die Zuckerausscheidung war rechts stärker als links, aber sie war links noch so gut (1,2), daß man auch hier eine gut funktionierende Niere annehmen konnte.

Auch wenn Zylinder nicht gefunden worden wären, was ja ein glücklicher Zufall war, hätte durch den erhobenen Befund die Dia-

gnose auf Nephritis gemacht werden können. Dazu genügt das wiederholt beobachtete Vorhandensein von Albumen in beiden Nierenharnen bei ziemlich gleichmäßigen Funktionswerten und bei Abwesenheit einer Herzaffektion oder Fieber, das die Albuminurie aus anderen Gründen erklären würde.

Die angestellte funktionelle Untersuchung des Falles brachte uns demnach nicht nur für die Diagnose, sondern auch für die Prognose Vorteile. Sie zeigte in dem beschriebenen Fall, daß es sich um eine in ihrer Ausdehnung sehr geringe interstitielle Nephritis handele, daß sowohl die pathologisch-anatomischen Veränderungen als auch die Funktionsstörungen nur minimalen Grades sein können. Der Verdünnungsversuch nach Kövesi-Roth ist nicht angestellt worden, sonst hätte er eine neue Bestätigung dieses Befundes gegeben; er hätte, wie wir aus anderen Fällen wissen, gezeigt, daß die regulatorische Fähigkeit der beiden Nieren eingeführter Flüssigkeit gegenüber wenig alteriert ist. Daß endlich die Funktionszahlen nicht völlig übereinstimmen, wird nicht überraschen, da wir schon aus den Befunden am Sektionstisch wissen, daß bei der Nephritis die Nieren fast immer in ungleichem Grade erkrankt sind.

* * *

Hatten die mitgeteilten Fälle gezeigt, wie die funktionelle Nierenuntersuchung zu einer Vertiefung und Verfeinerung in der Diagnostik der Nierenchirurgie beigetragen hat, so ergab sich im Laufe zahlreicher Untersuchungen, daß die Methode auch darüber hinaus geeignet ist, in schwierigen Fällen der Bauchchirurgie bei der Diagnose willkommene Unterstützung zu leisten. Wer Nierenchirurgie treibt, dem werden solche differentialdiagnostisch schwierigen Fälle vorkommen, und deshalb seien einige lehrreiche Beispiele in Kürze mitgeteilt.

Fall XI. Im Sommer des Jahres 1899 erkrankte Frau E. unter den Erscheinungen einer rechtsseitigen Nierensteinkolik. Fieber, Erbrechen, blutiger Harn, heftige Schmerzen in der rechten Nierengegend. Sie hatte dann Ruhe bis zum Oktober 1900, als alle drei Tage heftige rechtsseitige Koliken auftraten, die mit dem Abgehen vieler und Mitte November eines großen, sehr langen Steines endigten. Seitdem hatte sie rechts keine Anfälle und gar keine Schmerzen mehr. Bald darauf aber stellte sich Druckgefühl und Schmerz in der linken Nierengegend ein. Es kam nicht zu richtigen Koliken, wohl aber zu charakteristischen ausstrahlenden Schmerzen von der linken Nierengegend nach unten und vorn. Nach jeder stärkeren Bewegung trat blutiger Harn auf. Die Niere war beiderseits als nicht vergrößert durchzupalpieren. Rotter, mit dem ich den Fall zusammen behandelte, und ich dachten an einen Stein in der linken Niere.

Die Ureterenuntersuchung ergab folgendes Resultat:

Rechts:	Links:
Harn trübe, albumenhaltig. Sediment: zahlreiche rote Blutzellen.	Klar, albumenfrei. Im Sediment nur Epithelien.
$\Delta = 0{,}95$,	1,06,
Sa. = 0,8,	1,2,
N = 0,24.	0,38.

Auf Grund dieser Ergebnisse stellten wir die Diagnose auf einen Stein im rechten Nierenbecken. Die Minderwertigkeit der rechtsseitigen Zahlen im Verein mit dem Blut- und Albumenbefund rechts, Freisein des linken Nierenharns führten uns trotz der auf der linken Seite vorhandenen Schmerzen zu der Annahme eines rechtsseitigen Steines. Die Nephrolithotomie ergab die Richtigkeit dieser Diagnose. Patient ist genesen.

Fall XII. Die 34jährige Arbeiterfrau E. B. stammt von gesunden Eltern. Seit vierzehn Tagen Schmerzen in der rechten Bauchseite; kein Erbrechen; kein Durchfall. Rechts unterhalb des Rippenbogens ein Tumor, der hart und etwas druckempfindlich ist; bei der Atmung nicht verschieblich. Tumor bimanuell von hinten und vorn palpabel. Urin frei und in jeder Beziehung normal.

Bei der Aufblähung des Rektums mit Luft fühlt und sieht man das Colon vor dem Tumor sich aufblähen. Die Perkussion ergibt Darmschall oberhalb des Tumors.

Die Ureterenuntersuchung mit Phloridzin ergab auf beiden Seiten klaren normalen Harn und gleiche Werte für Δ und Sa. Demnach diagnostizierten wir einen Tumor, der die Niere wenig oder gar nicht betrifft, jedenfalls ihre Funktionskraft nicht tangiert hat, einen Tumor, der dem Nierenlager angehört, aber nicht der Niere selbst.

Die Operation ergab gemäß unserer Annahme völlige Unversehrtheit der rechten Niere. Dieselbe ist überlagert von einem allseitig mit der Umgebung verwachsenen Tumor der Nebenniere. Nebennierenadenom. Entfernung desselben. Heilung.

Fall XIII. Herr H., 40 Jahre alt, ist immer gesund gewesen. Im Herbst 1899 klagte er über zeitweise Schmerzen in der linken Lendengegend, eine Art Ermüdungsgefühl. Kein Fieber, keine Schüttelfröste. Bei gelegentlicher Harnuntersuchung wurde etwas Eiweiß gefunden. Dieser Befund wiederholte sich bei späteren Untersuchungen. Bei nun vorgenommener genauer Prüfung konstatierte v. Mikulicz eine Vergrößerung der linken Niere. Der untere Pol der linken Niere ist als glatter Tumor fühlbar. Deutliches Ballottement, keine Druckempfindlichkeit. Der Harn ist klar, sauer, frei von roten Zellen, enthält aber einige Leukozyten und spärliche Phosphate. Da die Schmerzhaftigkeit in der linken Nierengegend und der zeitweise Albumengehalt des Harns fortbestand, riet Mikulicz zur diagnostischen Freilegung der Niere, schickte aber zuvor behufs Ureterkatheterismus den Kranken zu mir. Ich war damals von Berlin abwesend, deshalb konsultierte Patient einen anderen Chirurgen, der denselben Befund erhob und mit Wahrscheinlichkeit einen Tumor des Nierenbeckens diagnostizierte.

Nach meiner Rückkehr untersuchte ich den Kranken. Ich konnte den Palpationsbefund nur bestätigen. Der Blasenharn zeigte einige weiße Zellen und Spuren Albumen. Der Ureterenkatheterismus ergab folgendes:

Rechts:	Links:
Harn klar, etwas Albumen, ein hyaliner Zylinder.	Klar, kein Sediment, feinste Spuren Albumen.
$\Delta = 1{,}64$,	1,67,
Sa. = 1,6.	2,07.

Gestützt auf diesen Befund, der die Funktionskraft der linken Niere als höher erkennen ließ denn die der rechten, gab ich mein Urteil dahin ab, daß zwar eine Unregelmäßigkeit an der linken Niere vorhanden sei, daß diese aber die Niere selbst unbeschädigt gelassen haben müsse. Der Kranke ging zu Mikulicz zurück und dieser führte die Nephrotomie aus. Die Operation ergab folgendes bemerkenswerte Resultat, das Herr v. Mikulicz so gütig war, mir mitzuteilen: An der Niere befanden sich mehrere bis hühnereigroße Cysten, die nicht mit dem Nierenbecken zusammenhingen. Nierenbecken und Nierensubstanz selbst frei und normal. Spaltung der Cysten; Tamponade; Heilung. Die Operation hat also unsere Annahme vollauf bestätigt; denn die Cysten hatten die Niere nicht alteriert.

Fall XIV betrifft den 38jährigen Johann B., der mir mit der Diagnose einer Hydronephrose zugeschickt wurde. Patient, bis zum 29. April dieses Jahres vollkommen gesund, erkrankte mit Appetitlosigkeit, Stuhlverstopfung, Schmerzen in der rechten Lendengegend und beständigem Druckgefühl daselbst. Angeblich kein Schüttelfrost, kein Fieber, kein Erbrechen.

Der Urin ist frei von Eiweiß und Zucker, absolut normal. In der rechten Nierengegend fühlt man zwischen den beiden palpierenden Händen einen etwa kindskopfgroßen länglichen Tumor von solider Konsistenz, der dem rechten Nierenlager anzugehören scheint. Palpation ist nicht schmerzhaft. Bei der Aufblähung des Colon ergibt die Perkussion tympanitischen Schall; dasselbe liegt also vor dem Tumor.

Die Urinuntersuchung ergab auf beiden Seiten ganz normalen Harn von gleicher Zusammensetzung.

Rechts:	Links:
$\Delta = 1{,}41$,	1,41,
Sa. = 2,0 %.	2,0 %.

Auf Grund dieses Ergebnisses negierten wir die Diagnose Hydronephrose. Die Punktion des Tumors ergab stinkenden Eiter. Bei der Operation gelangt man retroperitoneal hinter das Colon ascendens in eine große Eiterhöhle, die mit stinkendem Eiter gefüllt ist. Entleerung. Tamponade. Heilung.

So sehr auch Lage und Gestalt dieses perityphlitischen Abszesses eine Nierengeschwulst vorgetäuscht hatten, die gleichen funktionellen Nierenwerte auf beiden Seiten im Verein mit dem ganz normalen Harn ließen mit Bestimmtheit voraussagen, daß der Tumor die Niere unbeschädigt gelassen haben müsse.

Fall XV betrifft eine Dame von 33 Jahren, Frau H., die vor sechs Jahren einen Anfall von Gallensteinkolik mit Ikterus gehabt hat. Vor drei Jahren bekam sie während einer Gravidität heftige Nierensteinkoliken links, nach der Entbindung entleerte sie dann eine große Anzahl Nierensteine.

Im Sommer 1899 erkrankte sie während einer Gravidität wieder an heftigen Nierensteinkoliken, und zwar wieder links. Während eines Anfalles war die Urinmenge wesentlich vermindert. Einige Monate darauf Abgang des Steines nach heftiger Kolik.

Am 4. Januar 1900 erkrankte Patientin plötzlich von neuem mit heftigen Schmerzen in der rechten Nierengegend, die auch auf Druck schmerzhaft war. Die Schmerzen traten anfallsweise auf, sie strahlten nach der Blase hin aus. Urinmenge auf 500 ccm vermindert; Urin stark getrübt, sauer, im Sediment Epithel und weiße Blutkörperchen. Man fühlt in der rechten Seite einen höckrigen, mäßig beweglichen Tumor, der Verdacht auf Ren mobilis mit Steinen erweckte. Beim Aufblähen des Rektums ist der Tumor nicht mehr zu fühlen. Der Harn enthält geringe Mengen Albumen, Leukozyten.

Der Ureterenkatheterismus ergab folgendes Resultat:

Rechts:	Links:
Harn klar, ohne Sediment.	Trübe, Pus und Albumen in mäßiger Menge.
N = 0,224,	0,35,
Δ = 0,59,	0,69,
Sa. = 0,4,	0,4.

Die fast völlige Übereinstimmung der Funktionszahlen und die Abwesenheit aller korpuskulären Elemente in dem rechten Nierenharn bestimmten mich, von einer Operation der rechten Niere abzuraten. Ich nahm an, daß es sich um eine Gallensteinkolik handle, die von einer rechtsseitigen Nierensteinkolik sehr schwer zu differenzieren war. Der Verlauf des Falles gab dieser Annahme recht. Wenige Wochen darauf wurde die Patientin gelb. Sie ist nach Ablauf des Ikterus genesen, ohne daß die Koliken wiedergekehrt sind.

Fall XVI betrifft eine junge Dame, A. W., von 24 Jahren. Vor zwei Jahren Partus. Anfang November plötzlich erkrankt mit Durchfall, Erbrechen und Schmerzen im Leib. Bei der Aufnahme bestanden nur Schmerzen in der rechten Nierengegend und beim Urinlassen. Druckempfindlichkeit des ganzen Leibes. Niere in der Mammillarlinie palpabel, über faustgroß. Patientin kann nicht Urin lassen, muß katheterisiert werden. Dabei bekommt man nur sehr wenig Urin aus der Blase. Der Harn ist klar, normal, ohne Sediment. Die Lumbalgegend rechts ergibt Dämpfung. Die rechte Niere ist von weicher Konsistenz und sehr druckempfindlich. Druckempfindlichkeit der Fossa iliaca entlang dem rechten Ureter.

30. November. Ureterkatheterisation und funktionelle Untersuchung:

Rechts:	Links:
Urin = 13 ccm,	13 ccm,
Δ = 0,74,	0,80,
Sa. = 0,4 %,	0,4 %,
N = 0,266 %.	0,273 %,
kein Albumen, Harn klar,	kein Albumen, Harn klar.

also völlig normale Verhältnisse.

27. Dezember. Patientin klagt von neuem über plötzlich auftretende, außerordentlich heftige Schmerzen in der rechten Nierengegend. Während des Anfalles wenig Urin, nach dem Anfalle viel Urin auf einmal.

5. Januar. Operation. Niere und Nierenbecken sind frei und normal; auch der Ureter kann bis zur Blase sondiert werden mit einer dicken Sonde. Die Inzision wird wieder vernäht; die ganze Wunde ebenfalls wieder geschlossen. Normaler Wundverlauf. Heilung.

Es handelt sich also um einen Fall von Nephralgie, der unter dem typischen Bilde einer Nierensteinkolik verlief und noch besonders interessant ist

durch die reflektorische Oligurie. Nur die Gleichwertigkeit der funktionellen Nierenwerte und die Abwesenheit von roten Zellen im Harn ermöglichten die Vorhersage, daß hier ein Stein nicht vorhanden sei.

So ließ uns also der Ureterenkatheterismus, verbunden mit der funktionellen Untersuchungsmethode, im Nierensteinfalle XI die Seite der Erkrankung, die auf keine andere Weise zu ermitteln gewesen war, mit Präzision erkennen. Im Falle XII, dem Nebennierenadenom, gestattete er die Vorhersage, daß die Niere selbst nicht ergriffen sei. Ähnlich war es im XIII. Falle mit den Nierencysten. Im XIV. verhalf er uns zur Differentialdiagnose zwischen Nierentumor und perityphlitischem Abszeß. Im XV. konnten wir eine Gallensteinkolik von einer Nierensteinkolik differenzieren. Im XVI. Falle endlich, der Nephralgie, die ganz den Eindruck von Nierensteinkolik erweckte, durften wir auf Grund unserer Untersuchung das Vorhandensein von Nierensteinen von der Hand weisen.

Ähnliche Fälle sind uns im Lauf der letzten Jahre in größerer Zahl vorgekommen. Die aus ihnen gesammelten Erfahrungen lassen sich kurz dahin zusammenfassen:

Findet man die Funktionswerte beider Nieren gleich und hoch, so ist eine schwere Erkrankung einer von beiden Nieren auszuschließen. Man denke aber daran, daß auch bei Nebennierentumoren und aseptischen Steinnieren die funktionellen Werte gleich und gut sein können, da ja durch sie das Parenchym der Niere nicht alteriert zu sein braucht. Auch bei chronischen Nephritiden können sich gleich hohe und gute Werte für Δ, $\bar{U}$ und Sa. ergeben. Man vergesse nie, daß diese Werte uns nur einen Maßstab für den Verlust von Parenchym anzeigen, daß sie also unbeeinflußt bleiben müssen von Affektionen, die das Parenchym der Niere wenig oder gar nicht alteriert haben oder in denen eine Kompensation eingetreten ist. So braucht sich z. B. eine Pyelitis, die keinen Schwund von Nierengewebe herbeigeführt hat, durch eine Differenz der Funktionszahlen nicht zu verraten. Mit Nachdruck sei darauf hingewiesen, daß es Nierentumoren gibt (meist Grawitzsche Tumoren), die die Niere zwar verdrängen aber ihr Parenchym fast unbeschädigt lassen. Gleiche Funktionswerte schließen demnach das Vorhandensein eines Nierentumors nicht aus.

So fördernd aber auch die neuen Untersuchungsmethoden auf die Diagnostik der Nierenpathologie eingewirkt haben, so bleibt immer noch mancher Wunsch nach Vervollkommnung übrig. Es gibt immer noch Grenzfälle, wo alle Hilfsmittel versagen. Um das zu illustrieren, sei zum Schluß ein Fall (XVII) mitgeteilt, in dem die Verhältnisse so kapriziös lagen, daß eine Diagnose fast unmöglich schien. Young (Baltimore) beschreibt einen Fall (siehe Fig. 85), in welchem der rechte

Ureter zur rechten Niere führte. Der eingeführte Katheter zeitigte klaren Harn. Wenn man das Bild betrachtet, so sieht man, daß es sich um einen Ureter bifidus sinister handelte. Etwa 2 cm oberhalb

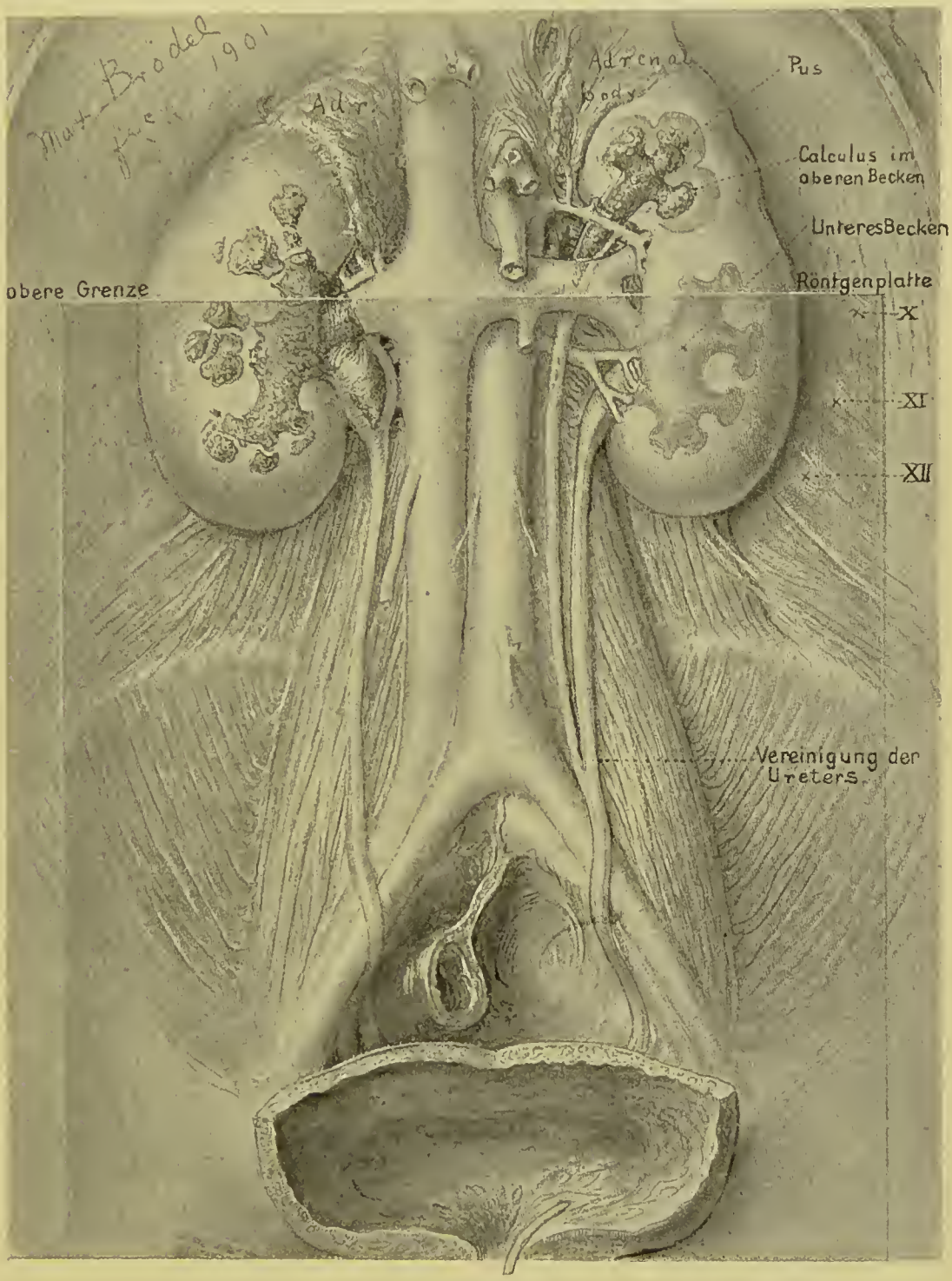

Fig. 85.
Ein Fall von doppeltem Nierenbecken und Ureter bifidus. (Monatsberichte für Urologie 1903, Heft 10.)

der Vasa iliaca teilt sich der Ureter und geht in zwei Nierenbecken. Bei der Untersuchung gelangte nun der Katheter links in das gesunde untere Nierenbecken, während das obere mit einem Stein erfüllt und

von krankem Nierenparenchym umgeben war. Aus diesem letzteren konnte nichts ausfließen, da sein Weg durch den eingeführten Katheter verstopft war. Das das untere Nierenbecken umgebende Parenchym linkerseits, welches den klaren Harn lieferte und dadurch die normale Beschaffenheit dieser Niere vortäuschte, reichte nicht aus, die Lebensfunktionen des Individuums zu erfüllen; daher trat zwei Tage nach der rechtsseitigen Nephrektomie Tod durch Urämie ein. Der $\frac{+}{U}$-Gehalt des Urins der linken Niere wird als viermal so hoch als der der rechten Seite angegeben. Leider aber scheint Δ nicht bestimmt worden zu sein, auch ist nicht ersichtlich, ob Phloridzin eingespritzt wurde. Es wäre wohl denkbar, daß man mit Hilfe dieser Nachforschungen die Funktionsschwäche der linken Niere erkannt hätte.

NEUNTER ABSCHNITT.

Einige Sonderheiten der Bilder der weiblichen Blase.

Orientierung in der weiblichen Blase schwieriger als in der männlichen; unregelmäßige Entfaltung der Blase in der Norm und besonders bei Adnexerkrankungen. Wintersche Modifikation des Cystoskops für das Weib. Cystitis dissecans gangraenosa (Stoeckel). Blasentumoren und Tumoren der Nachbarschaft. Cystitis proliferans. Seidenligaturen. Blasenfisteln. Harnleiterfisteln. Ureterkatheterismus allein oder in Verbindung mit Röntgenaufnahmen. Retropositio, Retroflexio uteri. Cystocele. Formveränderung der Blase in der Schwangerschaft, während der Geburt und im Wochenbett (Stoeckel). Adnexerkrankungen, z. B. Pyosalpinx. Durchbruch eines parametritischen Exsudates. Exsudatblasenfistel. Bullöses Ödem. Karzinome, die sich der Blase nähern. Ureterkatheterismus beim Weibe.

Kolischer (Wien), Howard Kelly (Baltimore), Viertel (Breslau), Winter und Mainzer (Berlin) und Walter Stoeckel (Berlin) sind es gewesen, die sich um die Ausbildung der Cystoskopie beim Weibe verdient gemacht haben. Bis zu den Veröffentlichungen dieser Autoren ist dieselbe von seiten der Gynäkologen auffallend vernachlässigt worden, was um so merkwürdiger ist, als sie speziell für die Genitalerkrankungen des Weibes neue Einblicke gestattet, die der Pathologie und Therapie derselben zugute kommen.

Was die Einführung des Cystoskops betrifft, so ist die Technik leichter als beim Mann, da die Schwierigkeit des Einführens durch ein so langes und bogenförmiges Organ, wie die männliche Harnröhre es darstellt, fortfällt. Schwieriger aber ist die Orientierung in der Blase des Weibes. Winter, der sich mit großem Geschick und Eifer in die cystoskopische Methode hineingearbeitet hat, schreibt: „Eine der Hauptbedingungen für die Erfolge der Cystoskopie ist bekanntlich die gleichmäßige Entfaltung der Blasenwand; nirgends soll irgend eine Falte oder Tasche bleiben, welche sich schwerer beleuchten und

überschen läßt. Hier liegt der Hauptunterschied der weiblichen von der männlichen Blase; letztere entwickelt sich bei der Füllung frei nach der Bauchhöhle zu und ist durch niehts an der Ausdehnung zur Kugelgestalt gehindert. Selbst Prostata-Hypertrophien bilden kein wesentliches Hindernis. Anders beim Weibe. Die Blase ist in ihrem hinteren Absehnitt mit der vorderen Cervix- oder dem oberen Teil der Vaginalwand verbunden, und der Uteruskörper liegt der Blase beweglich auf. Beide Faktoren beeinflussen die Form der Blase beträchtlieh und stehen ihrer Entfaltung zu einer Kugel, wie die Cystoskopie sie wünsehenswert macht, entgegen. Sehon die leere Blase hat eine andere Gestalt als beim Manne. Sie ist nicht rund, sondern an ihrer Basis flaeh ausgezogen, namentlieh von vorn naeh hinten, während die obere Wand sich sehüsselförmig auf die untere legt, so daß beide Wände in ziemlieh scharfem Winkel ineinander umbiegen. Wenn noeh außerdem der Uterus auf der Blase lastet, so weieht bei der Anfüllung der Blase zunäehst der Urin oder die Füllflüssigkeit in die seitlichen Teile, und eine Ausrundung der Blase unter Emporheben des Uterus findet erst bei viel stärkerer Anfüllung statt."

Beim Manne werden gewöhnlieh 150 g eingespritzt, beim Weibe ändern 150 g die Gestalt der Blase wenig. Es sind viel größere Flüssigkeitsmengen nötig, um sie annähernd vollständig zu entfalten, Mengen, welehe bei den die Cystoskopie erfordernden Leiden häufig nieht vertragen werden und die genügende Beleuehtung der Blase beeinträehtigen würden. Deshalb ist es besser, auf die vollständige Ausrundung zu verziehten, die Blase nur mit 200—300 g Flüssigkeit zu füllen und mit dem Sehnabel des Instrumentes in die seitliehen Tasehen hineinzuleuehten.

„Diese unter normalen Verhältnissen nieht übermäßigen Sehwierigkeiten steigern sieh aber beträehtlieh und oft bis ins Unüberwindliehe, wenn die Blase disloziert wird dureh Lageveränderung des Uterus, dureh Tumoren desselben und seiner Adnexe oder vor allen Dingen durch Tumoren des Cervix in der vorderen Seheidewand; letztere sind ganz besonders störend, weil sie den Blasenboden so weit versehieben können, daß eine Entfernung des Prismas bis zur richtigen Weite unmöglieh wird. Namentlich Retroflexionen, inoperable Cervixkarzinome, tiefliegende parametrale Exsudate maehen eine erfolgreiche Cystoskopie häufig unmöglieh. In der Dislokation des Blasenbodens und mit ihm der Ureterenmündungen liegt die Hauptsehwierigkeit der Cystoskopie beim Weibe."

Das Instrument, mit welehem die weibliehe Blase untersucht wird, ist das übliehe Nitzesche Cystoskop. Man kann dasselbe etwas kürzer

und dicker herstellen lassen, was Licht und Größe des Gesichtsfeldes verstärken würde, doch ist das nicht wesentlich, da die beim Manne gebrauchten Instrumente vollkommen ausreichen. Winter hat eine Änderung mit dem Schnabel des männlichen Cystoskops vorgenommen. Die beim Manne unerläßliche winkelige Abbiegung des Schnabels hat er aufgegeben und statt dessen einen flach abgebogenen Schnabel eingeführt, der die Beleuchtung des Blasenbodens gestattet, ohne den Schaft des Instrumentes tief senken zu müssen (siehe Fig. 86).

Fig. 86.
Nitzesches Cystoskop I (für die weibliche Blase modifiziert von Winter).

In bezug auf die Erkrankungen des Harnapparates sind einige Änderungen von den Bildern, die wir vom Manne her kennen, zu verzeichnen. Bei der Cystitis sieht man wie dort Gefäßinjektionen der Schleimhaut in den verschiedensten Graden. Dieselbe betrifft die größeren Gefäße, besonders am Blasenboden, während die kapillären Injektionen, die der Schleimhaut ein diffus gerötetes Aussehen geben, überall zu finden sind. Durch Wechsel in der Stärke der Injektion bekommt die Schleimhaut ein marmoriertes Aussehen von schmutzig roter Farbe, ein Bild, das Winter am häufigsten bei schwerer Cystitis im Puerperium und bei Infektionscystitiden nach unsauberem Katheterismus antraf.

Von diesen diffusen Rötungen sind zu sondern die weniger schweren oder mehr chronischen Formen, in welchen die Injektion zirkumskripte rote Fleeke verursacht, welche ihre Prädilektionsstelle am Trigonum Lieudautii haben und besonders häufig bei der chronischen Cystitis gonorrhoica gefunden werden. Die Schwellung der Schleimhaut hält sich in sehr verschiedenen Grenzen: sie verliert fast immer ihren Glanz, wird rauh, stumpf-sammetartig; in Einzellfällen ist sie so hochgradig geschwollen, daß sie dem état mamelloné der Magenschleimhaut oder sogar den gefalteten Gehirnwindungen gleicht.

Unter dem Namen einer Cystitis dissecans gangraenosa beschreibt Stoeckel (Die Cystoskopie des Gynaekologen) eine besondere schwere Form der Cystitis, die Blasengangrän. „Sie schädigt die Blasenwand am intensivsten, weil sie besonders weit in die Tiefe reicht und nicht nur die Schleimhaut, sondern aueh die Muskulatur betrifft.

Das Primäre bei der gangräneszierenden Cystitis ist eine langdauernde Urinretention mit nachfolgender Nekrose, die durch hinzu-

tretende sekundäre Infektion in eine Gangrän übergeführt wird. Mehr wissen wir über die Ätiologie bisher nicht. Wir kennen nur Affektionen, bei denen diese schwere Blasenkomplikation besonders häufig beobachtet ist. An erster Stelle steht die Inkarzeration des retroflektierten, graviden Uterus, Geburtshelfer und Gynäkologen haben also am ehesten Gelegenheit, das Krankheitsbild kennen zu lernen und zu studieren.

Eine cystoskopische Untersuchung ist erst möglich, wenn der ganze Prozeß abgelaufen ist. Vorher sind die Bedingungen für die Ableuchtung nicht vorhanden. Bei bestehender Blasengangrän ist das hervorstechendste Symptom die Ischuria paradoxa — eine Harnverhaltung bei fortwährendem Harnträufeln. Die Blase ist voll und fließt über, ohne sich zu entleeren. Die gangränösen, durch Demarkation losgelösten Teile der Blasenwand liegen, meist in Form eines zusammenhängenden Sackes, auf dem Blasenboden, vor der inneren Harnröhrenöffnung. Sie hindern den Urinabfluß sowohl wie die Einführung des Katheters, der sich in dem gangränösen Sacke fängt. Das Katheterauge wird verlegt, es erfolgt keine Blasenentleerung. Bei Spülversuchen fließt die Spülflüssigkeit sofort wieder neben dem Katheter aus der meist klaffenden Urethra, die infolge tiefgreifender Schädigung des Spincter internus insuffizient geworden ist, ab. Es wäre also zwecklos, hier eine Cystoskopie überhaupt nur zu versuchen. In dem mit jauchigem, zersetztem Urin und mit gangränösem Gewebe angefüllten Urinbehälter würde man überhaupt kein Gesichtsfeld bekommen. Ebenso wie auf dem Katheter würde sich auch auf den Cystoskopschnabel der gangränös abgestoßene Blasenwandsack auflegen.

Die Cystoskopie hat daher in diesen Fällen gar keinen diagnostischen Wert. Sie ist aber in einem späteren Stadium des Prozesses ganz außerordentlich wichtig und allein imstande, uns eine Vorstellung über die Intensität und Ausdehnung der Blasenzerstörung zu geben.

Die Ansichten hierüber waren bisher sehr geteilt, zum Teil recht phantastisch. Einige glaubten, die ganze Blase ginge zugrunde und es bliebe nur ein von Narbengewebe umgrenzter Hohlraum als Urinbehälter übrig. Andere nahmen an, daß der obere Abschnitt allein zerstört würde und daß nur das Trigonum Lieutaudii und der unterste Teil der Vorderwand die Restblase darstellten, deren obere Grenze das Ligamentum interureterieum bilden sollte. Diese und ähnliche Vorstellungen beruhten auf Untersuchungen der gangränös aus der Blase ausgestoßenen Lamellen und auf Sektionen, die zum Teil nicht mit der nötigen Gründlichkeit durchgeführt waren. Daß daraus Trugschlüsse gezogen wurden, ist nicht besonders wunderbar.

Das Mikroskop kann in gangränösen Gewebsteilen nicht mehr feststellen, welche Gewebsarten in dem Zerstörungsprozeß aufgegangen sind. Dazu ist die Zerstörung zu intensiv. Es läßt sich nicht mehr eruieren, ob es sich nur um Exfoliation der Schleimhaut handelt, oder ob auch Muskelzellen und Peritoneum mit dabei sind. Und wenn die Möglichkeit einer solchen Feststellung von einzelnen Autoren doch betont ist, so muß ich die Stichhaltigkeit derartiger Behauptungen auf Grund eigener Untersuchungen stark bezweifeln.

Das einzige Mittel, Klarheit in diese Fragen zu bringen, ist das Cystoskop. Es gestattet eine direkte Kontrolle durch den Augenschein, eine Besichtigung der Blaseninnenfläche nach Ablauf der Gangrän."

Stoeckel fand in zwei Fällen, „daß von dem völligen Ausfall eines größeren oder kleineren Blasenabschnittes bei der Blasengangrän nicht gesprochen werden kann, daß bei der Exfoliation der Blasenwand vielmehr die gesamte Blaseninnenfläche betroffen wird und daß eine Narbenschrumpfblase mit stark reduziertem Gesamtvolumen zurückbleibt, der kein Teil eigentlich fehlt.

Weiterhin war in den beiden Fällen ersichtlich, daß die Blasenwand bis tief in die Muscularis hinein zugrunde gegangen war, daß die innere Längsfasersehicht und die mittlere Ringmuskellage fehlten resp. sehwer geschädigt waren. Das ging besonders aus der Insuffizienz und dem weiten Klaffen sämtlicher Blasenostien hervor. Die Uretermündungen waren hochgradig verbildet, stellten tiefe, gähnende, starrwandige Krateröffnungen dar, welche die Größe der normalen Harnleiterostien um das 10—15 fache übertrafen. Von Ureterwülsten war keine Spur mehr nachweisbar; jede Ureteraktion fehlte völlig. Der Urin spritzte nicht im Strahl hervor, sondern floß in die Blase ab, ohne daß die riesigen Uretermündungen ihre Form im mindesten änderten. Sie lagen völlig tot, so daß man sie auf den ersten Blick für Divertikel der Blasenwand halten konnte. Erst bei genauer Einstellung und scharfer, längerer Beobachtung konnte der aus ihnen herausrinnende Urin gesehen werden. Zur Sicherheit wurde in beiden Fällen der doppelseitige Ureterkatheterismus ausgeführt, der jeden Zweifel beseitigte. Dabei ließ sich konstatieren, daß unmittelbar hinter der divertikelähnlich weiten Ureterausmündung eine nachweisbare Striktur der Ureteren vorhanden war, die bei stärkerem Vorschieben der Katheter allerdings ohne weiteres passiert werden konnte.

Ebenso wie die Ureterostien klaffte auch die innere Harnröhrenmündung. Auch hier fehlte der Sphinkterschluß. Es bestand Incontinentia urinae, der Sphincter internus prä-

sentierte sich cystoskopisch als eine blaßrote, dünne Falte, die wie ein schlaffes Segel ins Gesichtsfeld hereinhing.

Nur in der Gegend der Uretermündungen waren vereinzelte starke Gefäße sichtbar. Die ganze übrige Blaseninnenfläche war fast gefäßlos und sah reinweiß und narbig aus. Am Trigonum und am Fundus fielen flache Divertikel auf, die wohl durch eine besonders tief in die Muskulatur hineinreichende Zerstörung entstanden waren. Zahlreiche weitere Ausstülpungen der Blasenwand ließen erkennen, daß pericystitische Prozesse zur Verwachsung der Blase mit Nachbarorganen geführt hatten.

Jedenfalls hatten beide Frauen nach Ablauf der Erkrankung Reste von Blasenmuskulatur behalten, die eine weitere aktive Blasenfunktion ermöglichten."

In bezug auf die Blasentumoren ist dem kaum etwas hinzuzufügen, was wir in dem entsprechenden Kapitel ausgeführt haben. Nur zwei Punkte möchte ich berühren. Das eine ist das Durchwachsen von Nachbartumoren in die Blase hinein, das ich des öfteren beobachtet habe. Es handelt sich im wesentlichen um die Differentialdiagnose, ob ein primärer Tumor die Blase oder eine sekundäre etwa von einem Uteruskarzinom in die Blase hineingewachsene Neubildung vorliegt. Die Entscheidung ist meist leicht und schon durch die Anamnese und die vorgängige gynäkologische Untersuchung gegeben. Cystoskopisch zeigen die in die Blase hineingewachsenen Tumoren zum Unterschiede vor den primären außer dem Bilde der Neubildung selbst diejenigen Veränderungen, die wir alsbald als charakteristisch für an die Blase heranwachsende Tumoren kennen lernen werden.

Der zweite Punkt betrifft gewisse Veränderungen an dem Sphincter vesicae. Wir sahen schon, daß beim Manne zuweilen eine Art Zottenbildung des Schließmuskels stattfindet, und daß diese dann Bilder gibt, die zur Verwechselung mit Tumoren führen können. Cystitis proliferans, siehe diese. Verbreiteter ist diese Art von Unregelmäßigkeit des Sphinkters bei der Frau. Stoeckel spricht von Pseudopolypen am Blasensphinkter, die der Anfänger oft für echte Polypen zu halten geneigt ist.

„Nach chronischen Entzündungen des Blasenhalses, nach langem Liegen von Verweilkathetern, im Puerperium, bei allen Arten der Sphinkteranschwellung und des Sphinkterödems sehen wir häufig an der oberen Sphinkterhälfte kleine Vorsprünge über den Sphinkterrand hinausragen. Sie sind außerordentlich vielgestaltig: beutelförmig, kolbig, langgestielt und können, wie gesagt, bei starker Prismaannäherung und diaphanoskopischer Betrachtung eine respektable Scheingröße annehmen. Zuweilen kombinieren sie sich mit hellen,

gestielten, hin und her pendelnden, fast durchsichtigen Bläschen, die auf den Zacken und Vorsprüngen des Sphinkterrandes oder neben ihnen liegen. Diese Bläschen sind partielle Epithelabhebungen — die Zacken und Vorsprünge umschriebene Verdickungen der Sphinkterschleimhaut — beides das Substrat mechanischer oder entzündlicher Reize, die Sphinkter oder Blasenhals trafen. Mit Tumoren haben diese Bildungen gar nichts zu tun. Sie haben aber fraglos eine klinische Bedeutung. Bei der Miktion können diese Pseudopolypen in das Lumen des Sphinkterringes hineingespült werden und sich hier einklemmen. Sie sind oft die einzige Ursache schmerzhafter Blasentenesmen, die nach Abtragung oder Abätzung dieser Pseudopolypen verschwinden."

Etwas, was man nur bei weiblichen Blasen zu sehen bekommt, ist die Einwanderung von Seidenligaturen. Ich sah zwei solcher Fälle, die sich im wesentlichen glichen. Die Kranken hatten die Symptome zum Teil einer Cystitis, zum Teil einer Calculose: Schmerzen, Harndrang, Eiter und Blut im Urin, ohne daß eine Ursache für die Entstehung der Cystitis aufgefunden werden konnte. Die cystoskopische Betrachtung brachte schnell Aufklärung. Man sah beide Male an der Kuppe der Blase ganz zirkumskript eine kleine Vorbuchtung der Wand, belagert mit bröckeligen Steinmassen, umgeben von einem roten entzündlichen Hof. In einiger Entfernung davon war die Blase ganz normal. In dem einen Fall ragte aus der Anschwellung ein Stückchen Seide deutlich heraus. Nimmt man die Anamnese des Falles zu Hilfe und berücksichtigt, daß die übrige Blasenschleimhaut fast völlig normal aussieht, so dürfte die Deutung nicht schwierig sein. Zudem sah man in dem einen Fall ein Stück des Fadens. Ich habe in beiden die Fäden mit meiner cystoskopischen Zange entfernt und die Blase danach mit Arg. nitricum ausgespült. Es trat sehr schnell darauf Heilung ein.

Ähnlich beschreibt Stoeckel diese Affektion:

„Die Blasenschleimhaut ist tiefrot, blutig imbibiert. Von Gefäßzeichnung ist nichts zu sehen. In dem roten Felde hebt sich ein kugelförmiges Gebilde ab, das durch einen dünnen Stiel mit der Blasenwand in Verbindung steht und auf seinem Scheitel mit Schleim- und Konkrementniederschlägen bedeckt ist. Aus diesem runden Granulationsknopf ragt das Ende des Fadens hervor, umhüllt von einem starren Mantel von Harnkonkrementen. Der Knoten des Fadens ist nicht sichtbar.

Zweifellos müssen mehrere veranlassende Momente zusammentreffen, die die Fadeneinwanderung begünstigen. Diese müßten sonst bei der großen Anzahl dazu disponierender Operationen sehr viel häufiger sein. Die Infektion des Adnexstumpfes bei Ovariotomien

oder des Cervixstumpfes bei supravaginalen Amputationen genügt zur Erklärung nicht. Wie oft tritt an den Adnexstümpfen Abkapselung bei lokaler Infektion ein, wie oft entleeren sich aus dem Cervixstumpf die Fäden nach außen in die Scheide und wandern nicht in die Blase ein.

Ich möchte glauben, daß die retroperitoneale Versenkung des Uterusstumpfes bei der supravaginalen Amputation, so ausgezeichnete Resultate sie in jeder andern Hinsicht auch gibt, der Ligatureinwanderung in die Blase besonderen Vorschub leistet. Der Peritoneallappen, der nach Entfernung des Corpus uteri an der Blase zurückbleibt, dient zur Deckung und Übernähung des Cervixstumpfes, wird über ihn hinweggezogen und an das Douglas-Peritoneum angenäht. Dabei wird die Blase nach hinten gezerrt. Sie legt sich mit ihrer Hinterwand direkt dem Cervixstumpf auf. Die gemeinsame peritoneale Decke sorgt dafür, daß Blase und Cervixstumpf in Kontakt bleiben, auch wenn die erstere ihre Form während der Anfüllung und Entleerung ändert. Ich stelle mir vor, daß sich dabei die Blasenwand an den Ligaturen des Cervixstumpfes reiben muß und daß sie sich auch an ihnen wundreiben kann. Sind die Ligaturen nicht aseptisch eingeheilt, so wird sich die Infektion von dem Stumpf auf die wundgeriebenen Stellen der Blase übertragen. Die Ligaturen eitern in die Blasenwand hinein und schließlich durch sie hindurch.

Nach Ovariotomien habe ich Ligatureinwanderung nicht beobachtet. Sie ist indessen von andern festgestellt. Auch hierbei wird der Adnexstumpf so an die Blase angewachsen sein müssen, daß die Fadenschlingen die Blasenwand drücken, sie lädieren, und dann unter Beihilfe lokaler, oft vielleicht nur geringer Stumpfeiterung ins Blasenkavum einzubrechen.

Kolischer empfiehlt als Erfahrungssatz festzuhalten, daß der ersten Ligatur stets alle andern zu folgen pflegen, und daß der Knoten des Fadens bei dem Durchbruch der Blasenwand stets vorangeht. In meinem Falle schien der Knoten nachzufolgen.

Hat man die eingewanderte Ligatur cystoskopisch diagnostiziert, so wird man sie leicht mit Beihilfe des Cystoskops durchschneiden oder auch ohne vorherige Durchtrennung mit einer kleinen Faßzange entfernen können.

Jedenfalls ist es ratsam, bei Blasenbeschwerden nach allen Operationen, durch die Seidenligaturen oder sonstiges nicht resp. schwer resorbierbares Nahtmaterial in die Nähe der Blasenwand gebracht wurden, an Fadeneinwanderung zu denken. Ob eine solche vorhanden, im Entstehen begriffen oder auszuschließen ist, kann allein das Cystoskop entscheiden."

In dem wichtigen Gebiet der Harnfisteln hat Stoeckel eine ganz besonders große Erfahrung. Ich gebe deshalb seine Ansichten hier wieder.

„Die Blasenfisteln sind sehr leicht als solche zu erkennen, wenn die Fistelöffnung gefühlt oder gesehen werden kann. Ist ein großes Stück des Septum vesicovaginale nekrotisch ausgefallen, fühlt man beim Tasten ein klaffendes Loch in der Scheide, durch welches sich ein oder zwei Finger bis ins Blasencavum einführen lassen, so besteht kein Zweifel.

Ist die Blasenscheidenfistel kleiner und nicht durch Palpation als solche zu erkennen, so wird es in den allermeisten Fällen gelingen, die Fistelöffnung im Scheidenspekulum einzustellen und von der Scheide aus zu sondieren. Trifft die Sonde einen per urethram in die Blase gebrachten Metall- oder Glaskatheter, so ist die Berührung der beiden Instrumente zu fühlen und zu hören. Es ist dann klar, daß die Fistel von der Scheide zur Blase führt.

Schwierigkeiten entstehen erst, wenn eine ganz kleine, in der Tiefe des Scheidengewölbes versteckte Fistelöffnung nicht deutlich eingestellt werden kann. Als Paradigma hierfür können die nach Totalexstirpation des Uterus gelegentlich zurückbleibenden Blasenscheidengrundfisteln gelten. Ihre Sondierung gelingt häufig nicht. Sie liegen in der Operationsnarbe, werden durch Retraktion der Narbenstränge seitlich an die Beckenwand gezerrt und entziehen sich in der trichterförmig nach hinten verengten Vagina dem Blick des Untersuchers.

Mündet die Blasenfistel nicht in die Scheide, sondern in den Uterus (Blasencervixfisteln), so ist die Inspektion von vornherein erfolglos, die Sondierung ausgeschlossen. Der Nachweis, daß aus der Cervix Urin in die Scheide abfließt, ist zuweilen nicht einwandfrei zu erbringen, wenn das Uterussekret die Beurteilung stark beeinträchtigt.

Um die Diagnose zu sichern, macht man in solchen Fällen eine Blasenspülung bei gleichzeitiger Spekulumuntersuchung der Scheide. Quillt die Spülflüssigkeit völlig oder teilweise aus dem Scheidengewölbe hervor oder rinnt sie durch den Cervikalkanal in die Vagina, so ist die Diagnose eindeutig. Die Beobachtung wird erleichtert, wenn das Spülwasser eine besonders auffallende Farbe hat (Milch, Methylenblau). Diese sogenannte Spülprobe wird gewöhnlich für die einfachste und beweisendste Methode des Blasenfistelnachweises gehalten und ist es tatsächlich auch in 99% der Fälle.

Es gibt aber Ausnahmen. In zweifacher Hinsicht ist eine Täuschung möglich: Man nimmt eine Fistel an, während sie tatsächlich fehlt, oder man schließt eine

Fistel aus, wo sie tatsächlich besteht. Die Blase erscheint dicht, völlig intakt; sie hält das ganze Spülwasser, und es entsteht der Trugschluß: Eine Blasenfistel ist nicht vorhanden. Da der Urin aber bei der Patientin zum Teil unwillkürlich abfließt, muß per exclusionem eine Ureterfistel angenommen werden.

Oder — die andere Art der Täuschung — die Spülflüssigkeit rinnt aus der nicht völlig schließenden Harnröhre zurück, längs der vorderen Vaginalwand in die Scheide, sammelt sich in der Tiefe des Scheidengewölbes an und fließt von dort auf der hinteren Vaginalwand nach außen. Dem Untersucher, der nur das Scheidengewölbe, die suspekte Gegend bezüglich der Fistel, scharf beobachtet, entgeht die Harnröhreninsuffizienz. Er sieht deutlich, wie das Scheidengewölbe sich mit Flüssigkeit füllt, die aus einer, wie er meint, unsichtbaren Fistelöffnung dahin gelangt. Er diagnostiziert eine Blasenscheidenfistel, die nicht vorhanden ist.

Viele werden eine solche Täuschung für undenkbar halten. Ich selbst würde vielleicht nicht recht daran glauben, wenn ich nicht einen derartigen Fall selbst beobachtet hätte. Er ist allerdings der einzige der Art geblieben, aber er beweist doch, daß auch die Spülprobe durchaus nicht mit so absoluter Sicherheit Blasenfisteln erkennen und ausschließen läßt.

Harnleiterfisteln diagnostizierte man früher sehr einfach per exclusionem, ebenfalls durch die Blasenspülprobe. Wurde die Blase dicht befunden, so wurde bei offenbarem Urinträufeln aus der Scheide eine Ureterfistel diagnostiziert. Daß man dabei auf Irrwege gelangen kann, haben wir soeben gesehen. Außerdem bleibt die Diagnose in jedem Falle lückenhaft. Es wird nicht bestimmt, ob die Fistelöffnung im linken oder rechten Ureter sitzt. Die moderne Therapie der Ureterfisteln, die Implantation des Harnleiters in die Blase, hat aber zur Voraussetzung, daß der Sitz der Fistel ganz genau festgestellt wird.

Die Sondierung der Ureterfistel von der Scheide aus gibt keinen sicheren Aufschluß: Entweder ist die Fistel so eng, daß die Sondierung völlig mißlingt, oder die Sonde dringt nicht in den Ureter ein, sondern wird subperitoneal neben ihm in die Höhe geschoben.

Die Palpation des untersten Ureterabschnittes von der Vagina aus läßt häufig eine nachweisbare Verdickung des lädierten Harnleiters fühlen. Doch kann eine gleiche Resistenz auch durch parametritische Stränge hervorgerufen werden. Der Sitz der Fistel resp. des sie umgebenden Granulationstrichters in der linken oder rechten Ecke des Scheidengewölbes ist diagnostisch ganz unzuverlässig, da der verletzte Harnleiter völlig nach der anderen Seite verzerrt sein kann.

Diese Unklarheiten bei Beurteilung der Blasen-,

ganz besonders aber der Harnleiterfisteln lassen sich nur durch die cystoskopische Untersuchung völlig und sicher beseitigen.

Oft handelt es sich in den Fällen, bei denen die cystoskopische Untersuchung das entscheidende Wort sprechen soll, um kleine, versteckte Fisteln, deren man mit der Scheidentamponade gelegentlich Herr wird.

Im cystoskopischen Bilde präsentiert sich die Fistel als ein rundes oder ovales Loch mit unregelmäßig gezackten Rändern, die evertiert, d. h. nach der Scheide zu umgekrempelt sind. Der Vernarbungsprozeß zieht die beiden Mündungen des Fistelganges, die in der Blase und die in der Scheide gelegene, einander entgegen. Es bilden sich an beiden Stellen trichterförmige Vertiefungen.

In der cystoskopisch beleuchteten Blase sieht der Fisteltrichter tiefschwarz aus, weil er in seiner Tiefe von dem Lampenlicht nicht getroffen wird. Das Bild ist typisch und, abgesehen von der Größe der Fistel, stets das gleiche.

Verwechslungen mit Divertikelbildungen der Blasenwand können nicht vorkommen. Die Divertikel sind größer, flacher, daher zum Teil abzuleuchten und nicht so tiefschwarz. Vor allem aber ist ihre Umrandung stets glatt; sie zeigt nicht die für die Blasenfistel charakteristische unregelmäßige Zackung.

Jede Blasenfistel ist von einer Cystitis begleitet, die, oft nur auf die nächste Umgebung der Fistel beschränkt, durchaus nicht immer hochgradig zu sein braucht. Der gewöhnliche Sitz der Fisteln ist der Blasenboden. Sie liegen also stets nahe den Uretermündungen, oft so nahe, daß Fistel und Ureterostium sich fast berühren. Ist die Blasenfistel groß, so kann ein Ureter in die Fistel münden (Blasen-Harnleiter-Scheidenfistel). Es ist wichtig, die Entfernung des Ureters von der Fistel genau zu kennen, wenn man bei der plastischen Fisteloperation eine Verletzung oder ein Mitfassen des Ureters vermeiden will. Die cystoskopische Untersuchung allein gibt darüber verläßlichen Aufschluß.

Bei der Ureterfistel wird der Harnleiterabschnitt zwischen Fistel und Blase außer Funktion gesetzt. An der Fistelstelle ist der Ureter mit der Scheidenwand fest verwachsen, wodurch eine mehr oder minder scharf ausgesprochene Abknickung des Ureters bedingt wird. Der Urin rinnt von der Niere bis zur Fistel und durch die Fistel in die Scheide. Er findet also nicht den Weg in die Blase. Das dem betreffenden Ureter entsprechende Ostium spritzt keinen Urin aus.

Es sind zwei Möglichkeiten vorhanden: 1) Der Ureter ist völlig durchtrennt. Dann ist die Kommunikation zwischen Blase

und Niere auf einer Seite ganz aufgehoben. Die Blasenmündung des völlig durchschnittenen Ureters liegt tot, d. h. jede Aktion an ihr fehlt. 2) Der Ureter ist nicht völlig durchtrennt, sondern nur seitlich lädiert, angeschnitten oder angeeitert. Dann ist die Verbindung der Blase und Niere nicht ganz aufgehoben und auch die Aktion des Ureters nicht ganz erloschen. Der Ureter arbeitet. Während sich aber die peristaltische Welle seiner Wand entlang bis zur Blaseneinmündung fortsetzen kann, trennt sich der Urinstrom gleichsam von ihr, wenn er an der Fistel durch die Knickung der Ureterwand gezwungen wird, in die Scheide abzufließen. Man sieht daher eine schwächere oder stärkere Aktion ohne Urinaustritt; die Blasenmündung des nicht völlig durchtrennten Ureters geht leer. Das sind wohl die einzigen Fälle, in denen man von einem wirklichen Leergehen des Ureters sprechen kann.

Die cystoskopische Beobachtung der Ureterostien genügt also, um zu entscheiden, nicht nur welcher der beiden Ureteren verletzt, sondern auch in welchem Umfange er verletzt ist.

Zweifel können entstehen, wenn beide Ureteren agieren, wenn aber nicht genau festgestellt werden kann, ob der schwächer agierende spärlich Urin liefert oder ganz leer geht.

Dann bringt die Entscheidung der Ureterkatheter. Derselbe dringt stets nur bis zur Fistelstelle vor und wird hier arretiert. Wie der von der Niere kommende Harn dem gekniekten Verlauf des Harnleiters nicht folgen kann, so kann der von der Blase aus vorgeschobene Katheter die Knickungsstelle des Harnleiters nicht passieren. Er dringt 3—7 cm, je nach dem Sitze der Fistel, vor, bäumt sich bei weiterem Vorschieben auf, rollt sich in der Blase zusammen und fördert keinen Urin zutage.

Meiner Überzeugung nach ist in dieser Weise jede Ureterläsion ganz präzis zu erkennen. Ich habe zirka zwanzig derartige Fälle gesehen und cystoskopiert; bei allen konnte die Diagnose leicht und schnell gestellt werden, bei allen war der gleiche cystoskopische Befund zu erheben."

Im wesentlichen stimme ich mit diesen Ausführungen völlig überein, nur einiges ist noch hinzuzufügen: Die Beobachtung der Ureterausspritzung hat etwas Mißliches. Abgesehen davon, daß dieselbe sehr ermüdend ist, kommt es, wie schon erwähnt, normalerweise vor, daß ein Ureter arbeitet, ohne Spuren davon im cystoskopischen Bilde zu zeigen; so gering kann die Kontraktion der Blasenwand und so minimal kann der Austritt von Harn aus dem Harnleiter sein. Ich halte es deshalb in solchen zweifelhaften Fällen für ratsam, auf den Ureterkatheterismus zu rekurrieren.

Besteht eine Blasenfistel, so wird nach der Einführung des Katheters in die Ureteren aus jedem Harn abgehen, besteht eine Harnleiterfistel, so wird auf der defekten Seite entweder gar kein Harn aus dem Ureterkatheter abtröpfeln oder die aufgefangene Menge wird geringer sein als die aus dem andern Ureter in gleicher Zeit gewonnene. Ich habe viele Fälle von Ureterfisteln in dieser Weise untersucht, in allen konnte man im Gegensatz in dem gesunden Harnleiter den Katheter nur bis zur Stelle der Fistel vorschieben, und in allen entleerte sich aus dem Katheter kein Tropfen Harn.

Angesichts der Tatsache aber, daß die Ureteröffnung bei diesen pathologischen Verhältnissen der Frau verschoben und verlegt sein kann, ist nicht immer zu schließen, daß die rechte Ureteröffnung auch dem Ureter entspricht, der zur rechten Niere führt und die linke Öffnung der linken Niere. Hierbei sehen wir von den selten vorkommenden Kreuzungen des Ureters ab. Ich habe nur Fälle im Auge, wie mir Dr. Abel einmal einen brachte.

Bei einer älteren Frau war nach einer sehr großen Sexualoperation eine Ureterfistel entstanden. Dieselbe gab sich dadurch kund, daß die Patientin dauernd naß wurde. Dr. Abel hatte festgestellt, daß es sich nicht um eine Blasen-, sondern um eine Fistel des Harnleiters handele. Da aber bei der Operation die Blase vollständig verzerrt gefunden wurde — es waren so starke Verwachsungen und Adhäsionen, daß die Blase fast völlig um ihre Achse gedreht war —, so war man sich nicht klar darüber, welcher Ureter der lädierte war. Beim Versuche des Ureterkatheterismus sah man die Ureterenmündungen etwas weit voneinander, die eine Öffnung rechts, die andere links von der Mediallinie liegen. In die links gelegene Öffnung ließ sich der Katheter ein- und leicht bis zu zirka 15 cm hoch hinaufschieben. Es tropfte Harn ab. Rechts stieß man einige Zentimeter oberhalb des Orificium ureteris auf ein Hindernis. Harn kam aus dem Katheter nicht heraus. Sonach war es wahrscheinlich, daß der rechte Ureter der unterbrochene war.

Wegen der bei der Operation beobachteten Verzerrung der Blase aber wünschte man, bevor man an eine neue Operation zur Beseitigung der Fistel heranging — es war die Entfernung der Niere geplant —, absolute Sicherheit darüber zu erlangen. Zu diesem Zwecke verfuhr ich ebenso, wie ich es schon bei der Dystopia renis ausgeführt habe: wir zogen in die einzuführenden Ureterkatheter dünne Stahlmandrins ein und ließen, während diese in situ blieben, eine Röntgenaufnahme machen (siehe Fig. 87). Das Bild zeigt mit aller Präzision, daß der linke Ureter zur linken Niere zieht, während der rechte Ureter in leichtem Bogen umbiegt, nach links verzogen ist und sich

in der Höhe des zweiten Wirbels des Kreuzbeins verliert. Hier also liegt die Unterbrechung dieses rechten Harnleiters.

Diese Methode des Nachweises der Seite und der Stelle der Harnleiterläsion ist absolut exakt und einwandsfrei. Man wird ihrer aber nur in so außergewöhnlichen Fällen wie dem eben skizzierten bedürfen. In der Mehrzahl kommt man mit dem einfachen Einführen eines Katheters aus. Die Stelle, wo der keinen Harn liefernde Ureterkatheter sitzen bleibt, ist die Stelle der Unterbrechung, und auf der Seite, wo das Orificium ureteris liegt, befindet sich auch die zugehörige Niere.

Über die cystoskopischen Untersuchungsbefunde bei Lageveränderungen liegen von Winter[1]) sorgfältige Studien und selbst gewonnene Beobachtungen vor.

Nach ihm muß es als selbstverständlich erscheinen, daß Lageveränderungen des Cervix, der vorderen Scheidenwand, des Corpus uteri, die Gestalt der Blase wesentlich beeinflussen. „Je mehr sich das Corpus uteri von der Blase abhebt, um so freier kann sich dieselbe nach oben entfalten, und wenn dann die Portio vaginalis an ihrer normalen Stelle bleibt, so steht der Austreibung der Kugelgestalt nichts im Wege. Demnach findet man bei Retropositio uteri eine fast runde Gestalt der Blase; diese Lagen sind für die Vornahme der Cystoskopie am geeignetsten.

Kasuistik. Frau H. Cystoskopischer Befund: Blase ziemlich rund, beide Ureterenmündungen liegen fast symmetrisch, nahe der hinteren Falte — Blasenschleimhaut blaß, dreieckige Injektion des Blasenbodens bis an die Ureterenmündung. Andeutung von Trabekeln. Der Uterus liegt retroponiert mit etwas nach rechts verzogenem Cervix.

Bei Retroflexio uteri ist der Befund ein ganz anderer, obschon eine ungehinderte Entfaltung der Blase nach oben ausmünden kann, weil der Blasenboden durch das Nachvorntreten des Cervix und des oberen Teiles des Scheidengewölbes stark nach vorn gedrängt wird. Dadureh wird die Blase in ihrem unteren Abschnitt von vorn nach hinten stark verengt, und ein Überblicken des Trigonum Lieutaudii oft nur durch starkes Senken des Cystoskopschaftes ermöglicht. Durch das Hereintreten des Cervix in den Blasenboden werden zu gleicher Zeit die beiden Uretermündungen auseinander gedrängt, so daß sie einen weit größeren Abstand voneinander haben als bei normaler Lage des Uterus. (Allerdings darf man sich dadurch nicht täuschen lassen, daß der dem Cystoskop näherliegende Blasenboden stärker vergrößert erscheint und die Ureterenmündungen scheinbar weiter auseinander liegend zeigt.) Diese Veränderungen in der Lage des Blasenbodens

1) Zeitschrift für Geburtshilfe und Gynäkologie. Bd. XXXVI. S. 497ff.

sind so charakteristisch, daß ich einige Male die Retroflexio uteri von der Blase aus diagnostizieren konnte.

Kasuistik. Frau B. Es fällt auf, daß der Blasenboden stark nach vorn gedrängt ist, so daß das Cystoskop zur Besichtigung desselben stark gesenkt werden muß. Die beiden Ureterenmündungen scheinen weit auseinander gedrängt und bilateral dislociert, so daß man sie nur mit starker Drehung des Instrumentes einstellen kann. Der Uterus liegt stark retroflektiert, die Portio vaginalis ist in der Medianlinie stehend, hart an die Symphyse herangedrängt.

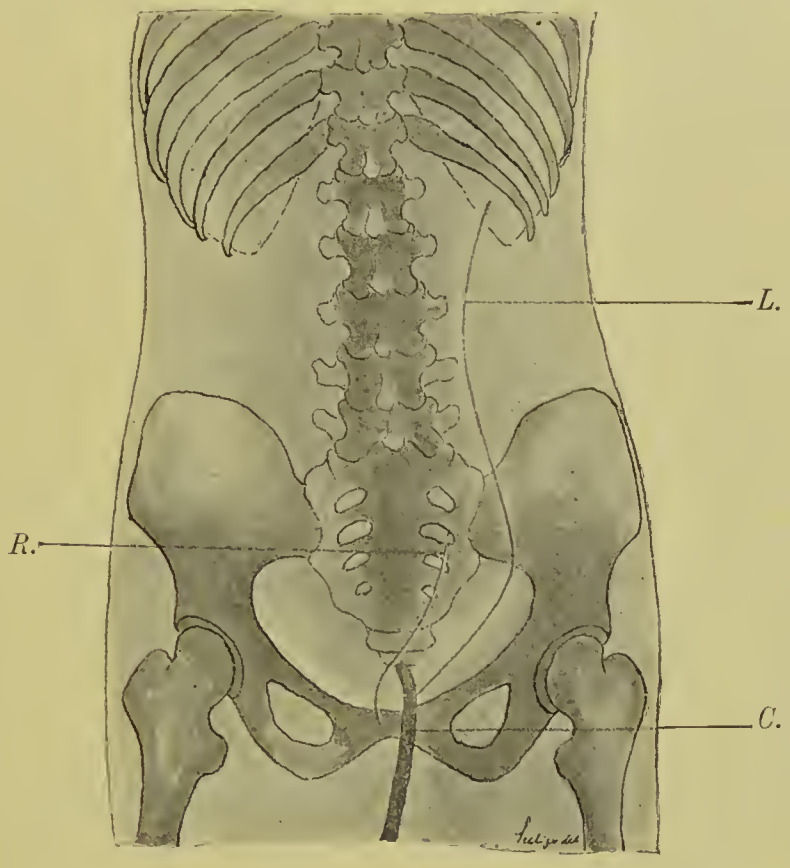

Fig. 87.

L. Katheter im linken Ureter. R. Katheter im rechten lädierten und nach links verzogenen Ureter. C. Cystoskop.

Seitliche Verschiebungen des Cervix bei Lateropositionen und -Versionen führen oft zu starker Verziehung des Blasenbodens und zu unsymmetrischer Lage der Ureterenmündungen, derart, daß im allgemeinen bei starker Seitenabweichung die Uretermündung etwas nach derselben Seite rückt.

Kasuistik. Frau F. Die Blase erscheint ziemlich rund, die Ureterenmündungen weit von der hinteren Falte entfernt, liegen nicht ganz symmetrisch: die rechte ist etwas weiter nach hinten verschoben. Der Uterus liegt retroponiert in leichter Sinistroversion, der Cervix steht etwas rechts von der Mittellinie.

Am auffallendsten sind natürlich die Veränderungen der Blasengestalt bei Prolapsen, die sogenannten Cystocelen. Man sieht den

oberen in situ befindlichen Teil der Blase unverändert in seiner Gestalt, während der unmittelbar an die untere Urethralfalte anstoßende Teil, also der Blasenboden, sieh nach unten aussackt. Den Eingang zur Cystoeele fand ieh in einzelnen Fällen verlegt durch die sieh berührende vordere und hintere Wand, in einem anderen Falle offen, so daß man weit hineinsehen konnte. Ein Ableuchten bis auf den Grund war aueh mit dem tief in die Cystocele eingeführten Instrument nieht möglieh. Dabei trat ein Durchleuchten der Seheidenwand ein, welehe die Cystoeele im schönsten Glühen zeigte.

Diese Durehleuehtung des Septum vesieo-vaginale von der Blase aus ist vielleicht differentialdiagnostiseh verwertbar für die Unterseheidung von Cysten und soliden Tumoren in demselben.

Für die Entseheidung der Frage, ob die Ureteren in den in sich befindliehen Teil der Blase oder in die Cystoeele münden, kann ich nur einen Beitrag liefern; ich sah nur einmal die Mündung der Ureteren gerade auf dem Grenzrand der Cystoeele; in den anderen Fällen kamen sie nicht zu Gesieht.

Kasuistik. Frau K. Blase bietet nach oben keine Gestaltsveränderung. Verfolgt man die Urethralfalte, so sieht man überall den allmählichen Übergang in die anliegende Wand; nach unten dagegen senkt sich hinter dem stark gewulsteten Orificium internum der Eingang zu einer Tasche herunter, welche, so weit man sehen kann, mit Schleimhaut ausgekleidet ist. Ein Beleuchten bis auf den Grund der Cystocele gelingt nicht; Ureterenmündungen sind nicht zu sehen.

Ähnliehe Befunde erhebt Stoeckel (l. e.). Naeh ihm ist „die Blasenableuehtung in allen Fällen von Cystoeele etwas ersehwert. Die Cystoskopbewegungen dürfen nieht naeh dem gewöhnliehen Sehema ausgeführt werden. Der Cystoskopsehnabel muß stark gesenkt werden, wenn der Cystoeelensaek besiehtigt werden soll. Würde man bei horizontaler Haltung des Instrumentes spiegeln, so kämen die deszendierten Partien, ganz besonders aueh die Trigonumgegend, überhaupt nieht zu Gesieht. Bei hoehgradigster Cystoeelenbildung genügt oft aueh die stärkste Erhebung des Cystoskoptriehters nieht, um den Strahlenkegel des Prismas auf das Trigonum zu dirigieren. Selbst wenn man das Prisma bis hart an den Sphinkterrand in der gezeiehneten Stellung zurüekziehen würde, würde die dureh den Sphinkterrand verdeekte Uretergegend nieht gesehen werden können. Selbstverständlieh ist es aber sehr leieht, Abhilfe zu sehaffen, indem man die Cystoeele in die Vagina hineinsehiebt, vorübergehend reponiert. Man kann das dureh Tamponade erreiehen oder aueh dureh einen Stieltupfer."

Stoeckel beseheibt weiter sehr ansehaulieh: „Ieh gleiehe am liebsten den Prolaps durch Zurüekseheben mit dem Finger aus, indem ieh gleiehzeitig cystoskopiere und tuschiere. Das Cystoskop

ruht, passend eingestellt, auf dem Stativ. Während der Beobachtung drängen Zeige- und Mittelfinger der rechten Hand die prolabierte Vaginalwand langsam zurück. Der Blasenboden wird in die Höhe gehoben, der Cystocelensack eingestülpt und abgeflaeht. Die Blasenpartie, die vorher versteekt lag, wird dadurch in den Lichtbereich des Cystoskops gerückt. Die Einwirkung der tusehierenden Finger, die das beobachtende Auge von der Blase aus kontrolliert, läßt sich beliebig und sehr fein abstufen. Bald mehr, bald weniger drückend, vor und wieder zurücksehiebend, die rechte oder linke Seite des Prolaps hochhebend, können sie beliebige Stellen der Blasenwand ans Licht bringen. Es gelingt in allen, auch den vorgesehrittensten Fällen, spielend leieht, die Ureteren einzustellen. Ich kann deshalb nicht recht verstehen, wenn von einigen Autoren berichtet wird, daß die Ureteren bei Cystoeele nicht auffindbar gewesen seien.

Das gleichzeitige vaginale Tusehieren während der Cystoskopie ist überhaupt, wie ich hier nebenbei bemerken möchte, zu empfehlen, besonders dem Anfänger. Es ist durchaus nicht sehr leicht, die korrespondierenden Stellen von vorderer Scheidenwand und Blasenboden zu bestimmen. Hat man z. B. einen Ureter eingestellt und soll ohne Tuschieren genau angeben, welcher Absehnitt der Vaginalwand der beobachteten Blasenpartie anliegt, oder legt man den tuschierenden Finger an eine Stelle der vorderen Vaginalwand und soll ohne Mithilfe des Cystoskops die Stelle bezeichnen, die diesem Berührungspunkte an der Blaseninnenfläche entspricht, so kommen ganz erhebliche Irrtümer vor. Wie sehr man sich hierbei irren kann, lehrt die Kontrolle des Cystoskops durch den in die Vagina eingeführten Finger resp. vice versa ohne weiteres. Nur darf dabei die Blasenwand nie so stark zurückgedrängt werden, daß sie die Lampe berührt. Die Finger müssen durch das fortwährend beobachtende Auge des Untersuehers scharf kontrolliert werden."

Eine gewisse Ähnlichkeit mit diesen Zuständen haben die Formveränderungen der Blase in der Schwangerschaft. Bei einer nieht kleinen Zahl von Graviditäten, welche ich in den ersten vier Monaten untersuchte, fand ieh zunächst eine starke Vorwölbung der oberen Wand durch das auf ihr liegende vergrößerte, meist anteflektierte Corpus. Je nach dem Grad der Impression der oberen Wand findet man alle Übergänge von der leichten Vorwölbung bis zur tiefen Einstülpung mit spaltförmiger Verengerung des Blasenlumens. In letzterem Fall sieht man dann seitlich die obere in die untere Wand mit spitzem Winkel umbiegen und hinter der eingedrückten oberen Wand einen Recessus entstehen, welcher sehwer abzuleuehten ist; in ihm pflegt sich die Luftblase zu verkriechen.

Zwei weitere Veränderungen, welehe ich in der Sehwangerschaft

fand, sind die fast regelmäßig vorhandene stärkere Füllung größerer und kleinerer Gefäße am Blasenboden und eine mir mehrfach aufgefallene größere Dicke des Ureterwulstes. Die erstgenannte Erscheinung, welche von Zuckerkandl[1]) beobachtet worden ist, spricht dafür, daß auch der Blasenboden sich an der allgemeinen Hyperämie der Beckenorgane beteiligt und daß wir höchstwahrscheinlich nicht in der räumlichen Beeinträchtigung der Blase, sondern in der stärkeren Blutfüllung und Schwellung der Schleimhaut die Ursache für den gesteigerten Harndrang in der Schwangerschaft zu suchen haben.

Die Verdickung des Ureterenwulstes ist eine Ergänzung der von Sänger gemachten Beobachtung, daß die Ureteren in der Schwangerschaft anschwellen und dadurch deutlich von der Scheide aus palpierbar werden.

Kasuistik. Frau L. Die obere Wand der Blase ist stark schüsselförmig eingedrückt, so daß zwischen ihr und der unteren Wand hinten ein spaltförmiger Raum sich gebildet hat, in welchem die Luftblase liegt. Auf der linken Seite gehen die beiden Wandungen fast in einem spitzen Winkel ineinander über.

Der Blasenboden ist stark injiziert.

Der im dritten Monat schwangere Uterus liegt in voller Anteflexion dem vorderen Scheidengewölbe dicht auf.

Frau B. Die Blase ist ziemlich gut ausgerundet, nur rechts oben flach eingedrückt, keine spaltförmige Verengerung nach hinten. Starke Injektion am Blasengrunde, beide Ureterenwülste erscheinen stark verdickt. Man sieht deutlich die peristaltischen Darmbewegungen auf der oberen Blasenwand entlang laufen. Der Uterus liegt der Blasenwand nicht auf.

Über die Technik der Untersuchung sagt Stoeckel:

„Die cystoskopische Technik wird durch den schwangeren Uterus etwas erschwert, weil er die Blase zu einer Gestaltveränderung nötigt. Je mehr er wächst, um so mehr beansprucht er die Beckenhöhle für sich, um so mehr verdrängt er die Nachbarorgane — die Blase nach vorn gegen die Symphyse, das Rektum nach hinten gegen das Kreuzbein. Der sagittale Blasendurchmesser wird dadurch immer mehr reduziert, die Hinterwand immer stärker gegen die Vorderwand gedrängt. Dafür buchtet sich die Blase kompensatorisch stärker nach rechts und links aus. Wir haben also mit einer ausgesprochenen Blasenabplattung zu rechnen, die mit der Dauer der Schwangerschaft zunimmt und unmittelbar vor der Geburt bei Erstgebärenden besonders ausgeprägt ist, weil der im Becken feststehende Kopf die Blase ganz an die Symphyse herandrückt.

Es ist dann unmöglich, das Cystoskop gerade nach hinten vorzuschieben. Ist der Blasensphinkter passiert, so stößt der Cysto-

1) Über eine Form der irritablen Blase. Wiener medizinische Presse. Bd. XXXV, S. 757.

skopschnabel sofort gegen die Blasenhinterwand. Die Blase hat vis-à-vis der Harnröhre gar kein Lumen. Sowie man aber den Trichter des Cystoskops nach rechts oder links wendet, findet der Schnabel leicht den Weg in die Seitentaschen, wo nichts die Bewegungsfreiheit des Cystoskops behindert.

Die Kapazität der Blase ist nicht verringert; 150 bis 200 ccm werden bequem gehalten. Ich habe oft aber auch bis 400 ccm einlaufen lassen können, ohne daß die Frauen die geringste Belästigung empfanden. Je mehr die Blase faßt, um so leichter ist die Ableuchtung. Nach rechts pflegt sich die Blase mehr auszubuchten als nach links, rechts ist also die Seitentasche geräumiger. Ich führe deshalb das Cystoskop gewöhnlich so ein, daß ich dem Schnabelende sofort eine Richtung nach rechts gebe, ohne aber stark zu drücken. Gerade hier muß das Cystoskop wie eine Sonde sich den Weg selbst suchen. Weiß man, wie dieser Weg verläuft, gibt man dem Instrument die ungefähre Richtung, so gleitet es spielend leicht vor. Widerstände sind nicht zu überwinden. Fühlt man einen stärkeren Widerstand, so wird das Cystoskop falsch dirigiert und muß diesem Widerstand ausweichen.

Nur wenn man forciert in falscher Richtung schiebt und sich nicht durch das Gefühl leiten läßt, entstehen Schmerzen. Wer einigermaßen geschickt ist, kann die Einführung ebenso wie die spätere Ableuchtung völlig schmerzlos vornehmen. Die letztere ist in den geräumigen Seitentaschen leicht, die Beobachtung der Ureteren ist schwieriger.

Die Uretermündungen pflegen dort zu liegen, wo der durch den Uterus resp. den tiefstehenden vorangehenden Teil komprimierte Blasenteil in die seitliche, durch Kompression nicht beengte und daher entfaltbare Tasche übergeht. Das Cystoskop muß daher aus dieser Tasche zurückgezogen werden, bis diese Partie ins Gesichtsfeld kommt, also aus dem geräumigen Blasenabschnitt medialwärts in den verengten.

Dieses Zurückziehen hat natürlich unter scharfer Kontrolle der immer näher an die Cystoskoplampe heranrückenden Blasenwände zu erfolgen. Ist die Stelle erreicht, wo die Blasenwände sich fast berühren, ohne daß der Ureter zu sehen ist, so darf man weder durch drehende noch durch Seitwärtsbewegungen nach ihm suchen. Der Cystoskopschnabel liegt dann in einem so schmalen Spaltraum, daß jede Änderung der Cystoskoplage die Lampe an die Blasenwände stoßen läßt. Läsionen und Schmerzen sind die Folge. Vielmehr muß das Cystoskop wieder in die geräumige Blasentasche vorgeschoben werden. Hier, wo genügend Platz vorhanden ist, muß der Schnabel etwas mehr nach rechts oder links gedreht und in dieser veränderten

Position dann nochmals gegen die Uretergegend hin zurückgezogen werden.

So kommt man schließlich, ohne Verletzungen oder Schmerzen zu machen, leicht zum Ziel. Der Ureter wird also hier nicht, wie gewöhnlich, von vorn und der medialen Seite, sondern von hinten und der lateralen Seite her beleuchtet und gesehen. Seine Aktion ist meist recht deutlich und gut demonstrabel, weil der in den verengten Blasenraum ausgespritzte Urin kräftig wirbelt.

Nicht sichtbar zu machen, wenigstens bei Erstgebärenden kurz vor der Geburt, ist die Gegend des Ligamentum interureterieum und der größere Teil des Fundus. Diese Partien liegen der inneren Harnröhrenöffnung so nahe, daß sie sich dem Cystoskop dicht anschmiegen, also höchstens diaphanoskopisch und nicht endoskopisch besichtigt werden können. Das verbietet sich, abgesehen von der Wertlosigkeit des durchleuchteten, gleichmäßig rotleuchtenden Bildes, schon wegen des unvermeidlichen Lampenkontaktes mit den besichtigten Abschnitten.

Im Wochenbett ist die Cystoskopie natürlich leicht. Der puerperale Uterus lastet wohl auch noch nach 10—14tägiger Involution schwerer auf der Blase, als der nicht puerperale. Die Blase selbst hat noch die Tendenz, sich vorwiegend nach rechts zu lagern und nach rechts bei der Anfüllung auszusacken. Indessen beeinflussen diese geringen Anomalien die Untersuchung wenig oder gar nicht.

Es ist höchst auffallend, daß sie bisher nicht in systematischer Weise vorgenommen worden ist.

Die Harnverhaltung im Wochenbett findet noch eine sehr verschiedene Erklärung. Unfähigkeit der Frauen, in Rückenlage zu urinieren, Insuffizienz der Bauchpresse, Ausbleiben des Harndranges infolge vermehrter Blasenkapazität, Knickung der Harnröhre, Schwellung der Harnröhre und noch manches andere werden verantwortlich gemacht. Anscheinend hat aber noch niemand versucht, sich die Blasen von Wöchnerinnen cystoskopisch anzusehen und nach nachweisbaren, anatomischen Veränderungen zu suchen. Bei dem gewaltigen Material, bei den Tausenden von Wöchnerinnen, die jährlich in den Entbindungsanstalten behandelt werden, hätte diese Frage schon längst geklärt sein können.

Ich habe bei zahlreichen Wöchnerinnen die Cystoskopie vorgenommen und ganz typische Veränderungen nachweisen können.

Die Blase antwortet auf traumatische Insulte immer in der gleichen, uns schon bekannten Weise, und zwar ganz ebenso wie andere Organe und Körperteile. Wird sie gequetscht oder gedrückt, so werden die gequetschten und gedrückten Abschnitte ödematös; kleine Gefäßrupturen führen zu Sugillationen und Blutextravasaten. Je schwerer

das Trauma ist — sei es, daß ein relativ geringer Druck übermäßig lange anhält, sei es, daß eine kurzdauernde, aber sehr intensive Quetschung statt hat — um so deutlichere Spuren läßt es zurück, um so stärker ist das Ödem, um so ausgedehnter sind die Sugillationen. Wir finden daher in allen puerperalen Blasen ungefähr die gleichen, nur graduell sich unterscheidenden Veränderungen.

Ganz regelmäßig und ausnahmslos ist eine ödematöse Sphinkterschwellung vorhanden, vorwiegend in der unteren, der vorderen Scheidenwand benachbarten Hälfte. Die untere Harnröhrenwand geht nicht flach in den Blasenboden über, sondern die Sphinktermuskulatur resp. die sie bedeckende Schleimhaut ist unregelmäßig gewulstet. Zwischen den ödematösen Wülsten sind mehr oder weniger tiefe Einschnitte zu sehen, so daß bei starker Annäherung des Prismas das Bild eines vielknolligen Tumors vorgetäuscht werden könnte.

Die Farbe des Sphinkters ist verändert. Er sieht nicht rein rot aus, sondern graurot, nicht glänzend, sondern stumpf sammetartig. Häufig bedeckt ihn ein grauer Beleg, der zart wie ein Spinngewebe aussieht und auf Epitheldesquamation beruht.

Dies Ödem kann stark, sogar frappierend stark, es kann aber auch nur angedeutet sein. Vermißt habe ich es nie. Besonders erklärt braucht es nicht zu werden, wenn man sich den Geburtsmechanismus vergegenwärtigt. Der Blasenhals wird immer stark gegen die Symphyse gepreßt im Momente, wo der vorliegende Kindesteil durchschneidet. Dieser Insult ist ein vorübergehender und bei Mehrgebärenden oft kein sehr heftiger. Steht der Kopf lange auf dem Beckenboden, so ist auch die Quetschung intensiver. Ebenso dann, wenn operativ entbunden wird. In solchen Fällen findet man außerdem noch ödematöse Schleimhautschwellung an dem Übergang zwischen Fundus und Blasenhinterwand und Blutungen auf dem Blasenboden. Diese submukösen Blutaustritte sind genau ebenso lokalisiert und sehen ebenso aus, wie die nach Laparotomien und größeren vaginalen Operationen auftretenden und beschriebenen. Es ist klar, daß sie traumatisch entstanden sind, und daß außer den sichtbaren, submukösen Blutaustritten auch cystoskopisch nicht sichtbare, intramuskuläre Extravasate sich bilden. Seit ich bei Autopsien auf diese Dinge achte, konnte ich die gleichen Veränderungen auch an der Leichenblase post partum verstorbener Frauen stets auffinden.

Diese Befunde dürfen bei der Beurteilung der Harnentleerung von Wöchnerinnen keinesfalls außer acht gelassen werden. Erhält jemand einen Schlag auf den Arm, gegen den Leib, so tut die geschlagene Stelle weh. Der Arm kann nicht bewegt, der Rumpf kann nicht ordentlich gestreckt werden. Die Muskelaktion ist durch die

sich bildenden Extravasate, Suggillationen und Schwellungen behindert. Genau so ist es in der puerperalen Blase auch. Die gequetschte Blase tut der Wöchnerin weh, wenn sie sich kontrahieren soll, und sie tut ihr nicht weh, wenn sie untätig ist. Deshalb ist die spontane Urinentleerung mühsam oder schmerzhaft oder beim besten Willen gänzlich unmöglich.

Diese Erklärung hat vor allem das für sich, daß sie anatomisch fundiert ist. Von manchen anderen Erklärungen kann man nicht das gleiche behaupten. Nichtsdestoweniger möchte ich meine Erklärung nicht als die einzig anwendbare bezeichnen. Gewiß wird auch die Harnröhre verletzt und geschwollen sein können, so daß durch die Schmerzen bei der Benetzung der Schrunden und Wunden mit Urin reflektorisch Urinverhaltung eintritt. Ähnlich ist es ja bei Dammrissen. Um die Sphinkterveränderungen zu sehen, muß das Prisma bis an die Harnröhre mit abwärts gerichtetem Schnabel zurückgezogen werden. Zur Betrachtung des Ödems und der Blutungen am Fundus muß das Cystoskop mit tiefgesenktem Trichter ziemlich hoch in die Blase hineingehoben werden."

Ähnliche Veränderungen wie bei der Schwangerschaft entstehen, wenn Myome, Ovarial- und Tubentumoren, Exsudate, große karzinomatöse Tumoren des Cervix der Blase anliegen und sie in ihrem Raum beengen. „Lehrreich freilich, wenn auch nicht gerade von großer praktischer Bedeutung, ist die Cystoskopie bei allen denjenigen Myomen, deren Trägerinnen über Blasenbeschwerden zu berichten wissen. Ihre Zahl ist bekanntlich nicht klein.

Sieht man sich viele derartige Patientinnen cystoskopisch an, so erlangt man eine gute Übung in der Beurteilung der subjektiven Urinbeschwerden. Ein Vergleich der anamnestischen Angaben mit dem Spiegelbefund lehrt, daß bestimmte Beschwerden ihre bestimmte Ursache haben. Der Druck, den Myome oder myomatöse Uteri auf die Blase ausüben, führt zu häufigem Harndrang, und zwar um so eher und um so stärker, je mehr der untere Blasenabschnitt (Blasenboden und Hinterwand) komprimiert, vorgebuckelt oder verschoben ist. Ist dagegen die Blase verzerrt, in die Länge gedehnt, über das Myom hin ausgespannt, steht der Blasenscheitel hoch, so tritt nicht häufiger Harndrang auf, aber die Harnentleerung ist schmerzhaft. Die Blase kann sich nicht ordentlich kontrahieren, sich nicht ganz zusammenfalten, weil der ausgezogene, am Myom adhärente Zipfel hoch oben festgehalten wird und beim Urinieren dem im Blasenkavum sinkenden Niveau des Harns nicht folgt. Die Folge davon sind krampfhafte Blasenkontraktionen gegen Ende der Miktion, die schmerzhaft empfunden werden.

Als anatomisches Substrat dieser verstärkten Blasenkontraktionen finden wir nicht selten in solchen Fällen Andeutungen einer Balkenblase, d. h. starkes Hervorspringen der Muskelbündel unter der Blasenschleimhaut, wodurch die Blasenwand ein gitterförmiges Aussehen erhält. Wirkliche Balkenbildung und eine so starke Hypertrophie der Muskulatur, wie z. B. bei Prostatahypertrophie, kommt allerdings dabei nicht vor. Dazu ist die Behinderung der Blasenentleerung nicht intensiv genug.“ (Stoeckel.)

Ganz andere cystoskopische Bilder beobachtet man, wenn die Blasenwand an der Erkrankung, welche sich ihr von außen nähert, selbst teilnimmt, sei es, daß ein Exsudat sich auf die Blasenwand fortsetzt, ein Pyosalpinx mit ihr breit verwächst und sie in das Bereich der Entzündung mit hineinzieht oder ein Karzinom von außen her die Blasenwand ergreift. Die über diesen Tumoren liegende Wand erscheint dann, abgesehen von ihrer Formveränderung, stark verdickt, geschwollen und in Falten gelegt, welche, meist parallel ziehend, plump und dick aussehen und tiefe Täler zwischen sich lassen. Diese mit stärkerer Injektion einhergehende Veränderung findet sich ganz zirkumskript auf der erkrankten Stelle und setzt sich meistens scharf gegen die gesunde, blaß erscheinende Schleimhaut ab. In einzelnen Fällen führen diese Zirkulationsstörungen in der Blasenwand zum Ödem, und dann sieht man das Epithel durch das Serum zu kleinen transparenten Bläschen abgehoben, welche, namentlich auf der Höhe der Falten stehend, ein reizendes Bild gewähren.

Kolischer[1]) hat deren Zustand als bullöses Ödem bezeichnet, eine Benennung, welche ich als zutreffend bezeichnen möchte.

Kasuistik. Frau L. Links oben in der Blasenwand sieht man eine zirka drei- bis fünfmarkstückgroße lokale Veränderung der Schleimhaut, Falten von verschiedener Dicke, meist parallel ziehend auf der Höhe derselben, stellenweise wie Trauben zusammenstehend, kleine Bläschen, welche durch Abheben der oberen Epithellagen entstanden sind. Bei bimanueller Palpation findet man, an der eben beschriebenen Stelle anliegend, ein parametrisches Exsudat.

Diese Veränderungen zeigen also immer an, daß die Blasenwand selbst in Mitleidenschaft gezogen ist, und pflegen der Perforation eines Exsudats in die Blase voranzugehen. Wenn dieselbe eingetreten ist, so entleert sich längere Zeit Eiter in die Blase, und zwar, wie ich es an einem Fall von parametritischem Exsudat beobachten konnte, durch eine ganz kleine fistulöse Öffnung, welche in dem zirkumskripten Bereich der oben beschriebenen Blasenveränderung liegt. Man sieht

1) Zentralblatt für Gynäkologie XIX, S. 723.

dann reinen Eiter in dünnem Faden sich in die Blase entleeren, aber nicht, wie man annehmen sollte, in dem Füllwasser sich verteilen, sondern in Schnüren sich zu Boden senken und zierlich verschlungene Haufen desselben bilden."

In einem Fall von Exsudatblasenfistel, den ich selbst beobachtet habe, bot sich ein etwas anderes, aber äußerst markantes cystoskopisches Bild dar. Die Dame litt seit anderthalb Jahren an einem parametritischen Exsudat, welches zwischen linkem Rand des Uterus, linkem Scheidengewölbe und Rektum liegt. Sie hat zuweilen heftige Schmerzen beim Harnen, zuweilen ist sie ganz schmerzfrei. Der Harn ist meist blutig tingiert und dickeitrig, zeitweise aber weniger trübe. Sie harnt alle halben Stunden, und zwar nicht mehr als 30—40 ccm.

Mit größter Mühe gelang es, die Blase mit 50,0 g Flüssigkeit zu füllen und die cystoskopische Untersuchung vorzunehmen. Es zeigte sich an der Grenze der oberen und hinteren Wand, etwas seitlich nach links, eine taubeneigroße höckrige Stelle, aus deren Mitte ein stielartiges Gebilde vorspringt nach Art eines Pilzes. Es ist das ein dicker Granulationsknoten, dessen Umgebung hyperämisch gerötet und stellenweise mit Hämorrhagien und Eiterfetzen bedeckt ist. Bei Druck auf das Exsudat wölbt sich diese etwa dreimarkstückgroße Stelle vor, aber es tritt kein Eiter in die Blase durch. In gleichem Sinne berichtet darüber Stoeckel: „Einschmelzende Exsudate brechen gelegentlich auch in die Blase durch. Plötzlich im Urin erscheinende große Eitermengen zeigen diesen Durchbruch unverkennbar an. Sieht man solche Fälle aber später, wenn die Hauptmasse des Eiters sich bereits entleert hat und der Urin wieder klarer geworden ist, so kann man nur cystoskopisch feststellen, ob die Angaben der Patientin richtig sind.

Man findet die Durchbruchsstelle leicht. Das Bild gleicht ganz dem einer Blasenfistel: ein unregelmäßig geformtes, kraterförmig vertieftes Loch, dessen Ränder nach dem Exsudat hin umgekrempelt, ektropioniert sind. Das Loch sieht schwarz aus, weil das Cystoskoplicht nicht in die Tiefe des Kraters fällt. Zuweilen hängt aus diesem Loch ein Eiterpfropf oder ein dünnerer, hin und her flottierender Eiterfaden heraus. Die Umgebung der Perforationsöffnung zeigt entweder nur starke Gefäßinjektion oder gewöhnlich lokalcystitische Veränderungen (Schleimbeläge, Ekchymosen, geschwellte, stumpfe Schleimhaut).

Nach meinen Beobachtungen erfolgt die Ruptur in den Seitenpartien der Hinterwand oder an der rechten oder linken Seitenwand.

Unter Kontrolle des Cystoskops kann die Öffnung sondiert werden. Sie könnte nötigenfalls auch dilatiert werden, wenn Eiterretention besteht. Ich habe es weder versucht noch über solche Versuche gelesen, möchte auch glauben, daß sie nicht empfehlenswert sind.

Vor der Perforation schafft ein großes Exsudat eine ähnliche Raumbehinderung wie ein seitlich entwickelter großer Tumor (z. B. ein Myom). Es liegt nur der Blasenwand noch unmittelbarer an und drängt sie daher noch mehr nach der entgegengesetzten Seite. Hilft die Blase ihrerseits mit, das Exsudat abzukapseln, so stellt sich an der Stelle, die einen Sektor des Exsudatmantels bildet, regelmäßig ödematöse Schwellung ein, und zwar Blasenwandödem in Form von faltiger Wulstung.

Schleimhautödem (Oedema bullosum) habe ich in solchen Fällen nie nachweisen können. —

Perimetritis, Salpingitis, Oophoritis und alle intraperitoneal in der Umgebung des Uterus und der Adnexe sich abspielenden Entzündungsprozesse können auf den peritonealen Überzug der Blase übergreifen. Dadurch entstehen Verwachsungen der Blase mit der Nachbarschaft, die zu einer dauernden Verlötung der Blase an die Adnexe, das Netz, den Processus vermiformis usw. führen.

Die Blase, als das gewöhnlich beweglichere der zusammenwachsenden Gebilde, gibt dem Zuge der entstehenden Narben nach und wird partiell nach oben, nach rechts oder nach links verzerrt. Handelt es sich um strangförmige Bildungen, so wird nur ein kleiner Teil der Blase ausgezogen. Eine grubenförmige Vertiefung, manchmal ein kleiner, trichterförmiger Divertikel bezeichnet die Ansatzstelle der Adhäsion. Bei flächenhaften Verwachsungen bilden sich flachere Ausbuchtungen der Blasenwand.

Die Blaseninnenfläche verliert dann ihre gleichmäßige Rundung. Um die der Zerrung unterworfenen Partien bilden sich Falten und leistenförmige Vorsprünge.

Es ist notwendig, bei der Cystoskopie in solchen Fällen die maximale Blasenfüllung vorzunehmen. Man erkennt die abweichende Blasenkonfiguration nur, wenn man die ganze Blasenkapazität ausnutzt. Alle Falten, Vorsprünge und Vertiefungen, die bei einer mittleren Anfüllung noch hervortreten, bei einer stärkeren sich verkleinern, bei einer noch stärkeren gänzlich verschwinden, sind nicht pathologisch. Sie sind nicht mit Verwachsungen in Zusammenhang zu bringen. Ist aber auch die intensivste Blasenausdehnung nicht imstande, Unregelmäßigkeiten der Blaseninnenfläche auszugleichen, so sind Fixationen, die diese Ausgleichung hindern, vorhanden.

Trägt man diesem Umstand bei der Untersuchung nicht Rechnung, cystoskopiert man immer nur bei einer Normalfüllung von 150 ccm, so werden Irrtümer vorkommen, normale und pathologische Bilder miteinander verwechselt werden. Außerdem können in der mangelhaft entfalteten Blase die pathologisch verzerrten Partien sich hinter normaler Faltenbildung verstecken und übersehen werden.

Daß Blasenstörungen nach den erwähnten Entzündungsvorgängen zurückbleiben, weiß jeder Gynäkologe; daß sie in abnormer Fixation der Blasenwand begründet sind, lehrt eine richtig vorgenommene cystoskopische Untersuchung. Diese deckt die Ursache der oft unklaren Beschwerden auf und gibt Indikationen für eventuelle operative Eingriffe, die eine Lösung der verwachsenen Organe erstreben müssen.

Bullöses Ödem bei Pyosalpinx habe ich bisher nicht beobachten können."

Ich führe dann noch Veränderungen an, die Winter beobachtet hat, welche in der Blase vor sich gehen, wenn sich Karzinome von außen derselben nähern.

„Sie gleichen im allgemeinen den oben beschriebenen. Ich habe mir genaue Aufzeichnungen gemacht bei vierunddreißig Karzinomen und neun Rezidiven; ein Unterschied im Befund zwischen beiden besteht nicht. Wenn sich das Karzinom von außen der Blasenwand nähert, meistens von unten und seitlich her, so wird dieselbe zunächst vorgewölbt bis zur starken Verdrängung des Blasenbodens; dann beginnt die Schleimhaut über der ergriffenen Stelle diffus allmählich anzuschwellen und sich in dicke Falten zu legen, welche zu mehreren parallel nebeneinander verlaufen, oft tiefe Täler zwischen sich lassend. Zuweilen erscheinen die Falten etwas blasig ödematös, während es zur wirklichen Blasenbildung seltener kommt. Dabei findet sich häufig eine stark vermehrte Füllung der größeren Gefäße, seltener diffuse Injektionen, gelegentlich auch wohl Suggillationen. Cystitis fehlt selbst bei hochgradigen Veränderungen der Blasenwand meistens.

Verhältnismäßig selten habe ich Karzinom selbst in der Blasenwand nachgewiesen; einmal sah ich es in Gestalt linsengroßer Knötchen und einmal als fünfzigpfennigstückgroßen flachen Tumor, welcher oberflächlich in der Mitte ulzeriert, an der Peripherie markig glänzend und Gefäße tragend, erscheint.

Kasuistik. Frau Z. Karzinom des Cervix, vordere Wand durch Ulzeration bis nahe an das Parametrium zerstört. Cystoskopie: Urethralfalte in der ganzen Peripherie scharf, nur hinten geht sie in eine Wandpartie über, welche in einer Ausdehnung eines Fünfmarkstückes deutliche Falten von verschiedener Dicke zeigt; einzelne derselben sind sehr gequollen. Epithel scheint noch überall auf

den Falten vorhanden: an einer Stelle sieht man zwischen denselben ödematöse, glasige Wülste, wie Beeren, stehen. Der übrige Teil der Blasenschleimhaut ist normal. Bei der nächsten Untersuchung sieht man an der linken Wand oberhalb der ödematösen Falten eine flache Hervorragung mit weißen gangränösen Schleimhautfetzen bedeckt; es scheint sich um einen in der Blasenschleimhaut entwickelten Karzinomknollen zu handeln.

Es fragt sich nun, in welchen Fällen von Karzinomen man die oben geschilderten Veränderungen findet und welche Bedeutung sie für die Prognose und Therapie des einzelnen Falles haben. Nach dem Vergleich mit dem lokalen Befund des Karzinoms kann ich behaupten, daß die Blasenveränderungen sich nur dann entwickeln, wenn das Karzinom sich von der **vorderen** und **seitlichen** Cervix- und Scheidenwand der Blase nähert, während bei sehr ausgedehnten Zerstörungen in der **hinteren** Wand und hinteren Abschnitten des Parametrium jede Veränderung fehlen kann.

Bei vollständig freien Parametrien, also bei nach allgemeinen Anschauungen operablen Karzinomen, fand ich niemals Blasenveränderungen, muß aber erwähnen, daß sich zufällig kein Fall unter meinen findet, wo isoliert die vordere Wand des Cervix der Ort der Zerstörung war. Im ganzen entstehen diese Blasenveränderungen sehr spät und in meinen bis jetzt beobachteten Fällen nur bei inoperablen Karzinomen.

Diese Veränderungen scheinen mir vor allem einen Wert zu haben für die Beurteilung des Zustandes, in welchem sich das Septum vesico-vaginale befindet. Da dieser Abschnitt des Parametrium sich der sicheren Palpation entzieht und selbst beim Untersuchen auf dem in die Blase eingeführten Katheter nur die Dicke der noch restierenden Gewebsschicht, aber nicht der Zustand des Septum sicher zu beurteilen ist, so glaube ich, sollten wir auf diese Veränderungen Wert legen; sie sind jedenfalls ein viel sichereres Zeichen für die Beteiligung der Blase als Katarrhe und Blasenbeschwerden, welche sich selbst bei hochgradigen Veränderungen durchaus nicht immer fanden.

Wenn man die bei Karzinom auftretenden Veränderungen mit den oben beschriebenen, bei paravesikalen Entzündungsprozessen sich entwickelnden vergleicht, so findet man, daß dieselben bis auf die seltenen Fälle von Karzinomknötchen in der Blasenwand sich ziemlich ähnlich sind; sie beruhen eben in beiden Fällen auf Anschwellung der Schleimhaut durch Zirkulationsstörungen."

Was sodann den Ureterkatheterismus bei der Frau betrifft, so bestehen kaum Differenzen von der Methode, wie sie im vorigen Abschnitt auseinandergesetzt worden ist. Nur ist auch hier zu berücksichtigen, daß das Katheterisieren der Ureteren beim Weib in

noch erheblicherer Weise als beim Cystoskopieren erschwert wird durch die Verschiebung des Blasenbodens mit den Harnleitermündungen, wie sie am häufigsten bei Lageveränderungen des Uterus und der Vagina entsteht. Nach Winter läßt sich durch einen kleinen Kunstgriff das Aufsuchen der Ureterenmündungen und das Einlegen des Katheters erleichtern, indem man eine Kugelzange ins vordere Scheidengewölbe rechts oder links einsetzt und damit den Blasenboden nach Wunsch vorzieht oder verschiebt.

ZEHNTER ABSCHNITT.

Die cystoskopische Therapie.

Geschichte der cystoskopischen Therapie. NITZES erste Publikation. Das Uretercystoskop im Dienste der Therapie: Pelveo-renale Injektionen bei Pyelitis: Indikationen und Kontraindikationen. Steineinklemmungen im Ureter. Harnleiterfistel.

Das Operationscystoskop: der Cystoskopapparat, der Brenner, die kalte Schlinge, die galvanokaustische Schlinge, unbrauchbare und gute Schlingenform, der Schlingenbilder, Armierung des Katheters mit dem Schlingendraht, verschiedene Form der Brenner und Schlingenträger. Lithotriptor und Zange. Das NITZEsche Operationscystoskop. CASPERS neue am Uretercystoskop angebrachte Schlinge.

Operationscystoskop für die weibliche Blase nach MAINZER, KOLISCHER, MIRABEAU und LATZKO.

Leistungen der intravesikalen Therapie: Entfernung von Fremdkörpern. Ulzera ungeeignet. Tumorenabtragung nur bei benignen angebracht. Vorwürfe, die der Methode gemacht werden: Rezidive und Gefahren. Letztere nicht vorhanden.

1. Geschichtliches.

Die Idee, Operationen in der Blase vorzunehmen, ohne dieselbe zu eröffnen, ist schon sehr alt. Der erste, der das versucht hat, war CIVIALE. Es ist bekannt, daß es ihm nach seinen Angaben gelungen ist, mit seinem Trilob durch die normale Harnröhre mehrmals Geschwülste aus der Blase zu entfernen.

Nach ihm hat ANTAL versucht, zunächst mit dem Cystoskop sich über Sitz und Art der Geschwulst in der Blase zu orientieren, um sie nachher um so leichter mit dem Lithotriptor fassen und abreißen zu können.

Diese beiden Forscher haben also im Dunkeln operiert. Die erste Operation in der Blase unter Leitung des Auges ist von GRÜNFELD in Wien ausgeführt worden, dem es glückte, mit Hilfe des offenen endoskopischen Tubus unter Kontrolle

des Auges kleinere Geschwülste per vias naturales gänzlich oder teilweise zu entfernen.

Es zeugt das von meisterhafter Geschicklichkeit. Die Art seines Vorgehens ist aber niemals zur Methode erhoben worden, denn es muß als ein Kuriosum und besonders glücklicher Zufall angesehen werden, der sich aus der günstigen Lage der Tumoren erklärt; auch ist diese Art zu cystoskopieren durch das Nitzesche Cystoskop derart überholt worden, daß Grünfelds Methode obsolet ist und nur noch historisches Interesse beansprucht.

Nachdem wir jetzt mit den modernen Cystoskopen in der Lage sind, jede oder wenigstens fast jede Stelle der Blase genau zu sehen, war es ein naheliegender Gedanke, diese diagnostische Methode auch zu einer therapeutischen zu machen.

Es war im Jahre 1891, als Nitze[1]) eine Veröffentlichung erscheinen ließ, in der er mitteilte, er habe ein Instrument konstruiert, mit dem man in der Blase unter Kontrolle des Auges schneiden, brennen, abklemmen, kauterisieren usw. könne. Allein das in dieser Publikation abgebildete Instrument ersehien niemals im Handel, ja noch im Jahre 1895 war es nicht möglich, ein Operationsinstrument nach Nitze, das mehrfach verändert und verbessert sein sollte, käuflich zu erwerben. Als Ursache wurde angegeben, daß die technischen Schwierigkeiten so groß seien, daß es noch nicht möglich sei, die Instrumente verkaufsfähig herzustellen.

Das war für mich die Veranlassung, mir ein eigenes Instrument zum Zweeke von intravesikalen Operationen zu konstruieren.[2]) Ich hielt mich dazu im Interesse meiner Klientel verpflichtet, um so mehr, als ich aus vollster Überzeugung dem Ideengang Nitzes bezüglich der Indikation für die intravesikale Methode zustimmte.

Die Beobachtung, daß gutartige Tumoren nach ausgeführter Sectio alta rezidivieren und so eine wiederholte Eröffnung der Blase nötig machen würden, spricht ja ohne weiteres dafür, daß es einen großen Fortsehritt im Interesse der Kranken darstellen würde, wenn es gelänge, diese Tumoren per vias naturales auf verhältnismäßig leichte und ungefährliche Weise zu entfernen. Und heute dürfen wir sagen, daß dieser Fortschritt, dank den Anregungen und Bemühungen Nitzes erreicht worden ist.

Dies genüge, um die Entstehungsgeschichte der intravesikalen cystoskopischen Therapie zu illustrieren, und nunmehr wollen wir be-

1) Zentralblatt für Chirurgie 1891, No. 51.

2) Um die Anfertigung hat sich Herr Georg Hirschmann in der Firma W. A. Hirschmann außerordentlich verdient gemacht.

trachten, was wir bis jetzt in dieser Beziehung zu leisten vermögen. Wir verwenden zwei Instrumente, das Ureteroeystoskop und das sogenannte Operationseystoskop, zu therapeutischem Zweck.

2. Das Uretercystoskop im Dienste der Therapie.

Nachdem es mir in überraschend leichter Weise gelungen war, den Ureterkatheter in der Mehrzahl aller Fälle bis zum Nierenbecken vorzuschieben, war der Gedanke, dieses auch in therapeutischer Hinsicht auszunutzen, gegeben. Ich überzeugte mich zunächst, daß es ein Leichtes sei, ein gewisses Quantum Flüssigkeit, bis zu 30 g, in das Nierenbecken einzuspritzen, ohne dadurch dem Kranken Schmerzen zu verursachen. Ich konnte beobachten, daß ein Teil der Flüssigkeit im Nierenbecken blieb, während ein anderer dem Ureter entlang in die Blase zurückfloß. Nur wenn man den Katheter nicht hoch genug heraufgeschoben hat, so daß er noch ein Stück vom Nierenbecken entfernt liegt, entstehen, zwar nicht immer, aber doch öfters beim Einspritzen von Flüssigkeit kolikartige Schmerzen. Das wäre also zu vermeiden.

Eine Indikation nun für diese pelveo-renalen Injektionen bieten chronische aszendierende Pyelitiden und ausnahmsweise auch akute infektiöse Nierenbeckenkatarrhe. Daß die Pyelitis eine viel häufigere Krankheit ist, als man vor der Entdeckung des Ureteroeystoskops geglaubt hat, davon haben wir uns bei häufiger Anwendung desselben überzeugen können. In Ermangelung irgendwelcher charakteristischer Symptome war es vordem in vielen Fällen unmöglich, festzustellen, daß eine Eiterung aus dem Nierenbecken stamme.

Was zunächst die chronischen Pyclitiden betrifft, so habe ich eine Reihe von Fällen mit gutem Erfolge durch das Ureteroeystoskop behandelt. In den meisten Fällen handelte es sich um gonorrhoische, in den selteneren um Coliinfektionen und einmal um eine Pyclitis im Anschluß an eine mit Prostatahypertrophie komplizierte Cystitis. Es bedarf für den Kundigen keiner Auseinandersetzung, daß hier ausschließlich aszendierende oder auf das Becken beschränkte Katarrhe in Frage kommen können. Sobald das Nierenparenchym erkrankt ist, hüte man sich vor jeglichen derartigen Versuchen; man würde das Leiden nur verschlimmern.

Ferner ist noch zu betonen, daß die Mehrzahl aller Pyelitiden spontan oder unter Anwendung der gebräuchlichen Mittel, wie z. B. verschiedener Brunnen, ausheilen. Erst dann, also wenn diese milderen Methoden im Stiche lassen und der langen Dauer der Krankheit wegen keine Aussicht auf Erfolg mehr eröffnen, mögen die Ein-

spritzungen in das Nierenbecken Platz greifen. Ich beschreibe als Prototyp der beobachteten chronischen Fälle, die alle ziemlich gleich verliefen, einen derselben.

Er betrifft den 28jährigen Beamten B., einen kräftigen, großen, bisher stets gesund gewesenen, von gesunden Eltern stammenden Mann.

Im Frühjahr 1894 bekam er eine Gonorrhoe, von der er nie ganz genesen ist. Er wurde mit Injektionen behandelt, und als der Ausfluß verschwunden schien, hielt er sich für gesund und entzog sich der ärztlichen Aufsicht. Seit dem Herbste desselben Jahres merkte er jedoch, daß sein Übel sich wieder eingestellt habe. Er mußte oft und unter Schmerzen harnen. Einspritzungen und Arzneien brachten mehrmals vorübergehende Besserung.

Im Januar dieses Jahres kam er in meine Behandlung, seine Klagen bezogen sich auf Schmerzen beim Urinieren. Häufigkeit der Miktionen, trübes Aussehen des Harnes, Mattigkeit und Abmagerung. Er harnt alle ein bis anderthalb Stunden. Die Schmerzen treten besonders am Schluß der Harnentleerung auf und halten einige Minuten danach an. Sie saßen in der Glans penis und erstreckten sich bis in die linke Nierengegend. Der Harn war trübe, sauer und enthielt große Mengen Pus, Epithelien der verschiedensten Formen, vereinzelte rote Blutkörperchen und vielerlei Mikroorganismen; keine Zylinder, keine Gonokokken, keine Tuberkelbazillen, ziemlich erhebliche Mengen Albumen.

Die Cystoskopie ließ eine schmutzige, stark cystitisch erkrankte Blase erkennen. Auf der hochrot, sammetartig geschwollenen Schleimhaut saßen große Fetzen von Eiter. Die linke Ureterenöffnung ist auffallend groß, erheblich größer als die rechte (siehe Taf. IV, Fig. 12), der Harnleiterwulst stärker ausgeprägt als rechts. Die aus den Ureteren herausspritzende Flüssigkeit konnte nicht als abnorm erkannt werden.

Entsprechend der hiernach gestellten Diagnose, Cystitis gonorrhoica wurden Ausspülungen mit Argentum und Bor, innerlich Salol und Balsamica verordnet. Nach zweimonatiger Behandlung war von einem Erfolg nicht zu sprechen; der Zustand war im wesentlichen derselbe geblieben.

Ich entschloß mich deshalb zum Katheterismus des verdächtigen linken Harnleiters. Es entleerte sich eine mäßig trübe Flüssigkeit von saurer Reaktion, in der das Mikroskop Rundzellen, sehr viele Ureterepithelien und vereinzelte rote Blutzellen nachwies. Der Albumengehalt dieser Flüssigkeit war beträchtlich.

Somit war die Diagnose: Cystitis, Ureteritis, Pyelitis sinistra erwiesen. Es wurde eine Auswaschung mit Borsäure angeschlossen. Wir konnten 60 ccm einspritzen, ein Beweis, daß das Nierenbecken schon dilatiert war, denn neben dem Katheter war nichts von dem Eingespritzten in die Blase entwichen, wie durch Kontrolle des Auges festgestellt wurde. Bei dem Versuch, mehr zu injizieren, entstand ein heftiger Schmerz in der linken Nierengegend. Nach Ablaß der Flüssigkeit wurden Argentumlösungen 1 : 500 eingespritzt und der Patient nach Hause geschickt.

Es wurde nun abwechselnd die Blase und das linke Nierenbecken mit Argentum 1 : 1000 in Zwischenräumen von je zwei Tagen ausgespült, das Nierenbecken im ganzen sechsmal, die Blase gegen zwanzigmal. Gleichzeitig wurde der Kranke angewiesen, viel Wildunger und Fachinger Brunnen und dilnierende Tees zu trinken. Schon beim zweitenmal war der linke Nierenharn gebessert. Pus- und Albumengehalt hatten abgenommen und zeigten sich weiter bei jeder neuen Untersuchung vermindert; beim sechstenmal war der Harn ganz klar und mit Ausnahme von einigen Ureterepithelien frei von Formelementen.

In Übereinstimmung damit besserte sich der Blasenharn und die subjektiven Beschwerden des Kranken. Ende April konnte derselbe als völlig geheilt entlassen werden. Er war frei von jedem Unbehagen, der Harn klar, ohne Pus und Albumen.

Spricht dieser Fall schon für den Erfolg der Therapie, so war er bei einer akuten gonorrhoischen Pyelitis geradezu frappierend.

Er betrifft den 34jährigen Kaufmann K., einen Mann von mittlerer Größe, kräftiger Statur, starkem Knochenbau, der von gesunden Eltern stammt, seiner Militärpflicht genügte und sich guter Gesundheit erfreute, bis er im November 1893 eine Gonorrhoe akquirierte. Dieselbe war im Januar 1894 geheilt.

Im August desselben Jahres konstatierte sein Hausarzt von neuem eine Gonorrhoe und Cystitis leichten Grades, welche er mit dünnen Argentumspülungen behandelte; es wurden acht Spülungen in einem Zeitraum von vier Wochen gemacht. Dieselben hatten eine so günstige Wirkung, daß der Patient, der frei von Beschwerden war, sich gesund fühlte und gegen den Willen seines Hausarztes aus der Behandlung fortblieb.

Anfang Dezember suchte er denselben jedoch wieder auf, da sich sein Leiden in verschlimmertem Maße wieder eingestellt hatte. Herr Dr. Danelius hatte die Güte, ihn mir zuzuführen, und ich verzeichnete folgenden Befund:

Der Kranke hat heftige Schmerzen beim Harnen, die am Ende der Harnentleerung sich gewaltig steigern und auch nach derselben längere Zeit andauern. Dieser Schmerz sitzt fast ausschließlich in der Spitze des Penis und ist so stark, daß der Kranke alle möglichen Manipulationen macht, um ihn zu lindern. Es besteht ausgeprägter Tenesmus sowohl der Blase als des Darmes. Der Patient muß alle Viertelstunden harnen, wobei durch krampfhaftes Pressen ein regelrechter Prolaps der Rektalschleimhaut eintritt. Die Krampfzustände der Blase sucht Patient zu mindern, indem er längere Zeit in gekrümmter hockender Stellung verbleibt. Er berichtet, daß öfters Blut mit dem Urin komme und fast immer am Ende der Miktion.

Unter diesen qualvollen Leiden hat der Allgemeinzustand sehr gelitten, der Appetit ist mäßig, der Schlaf durch das ofte Harnbedürfnis, das auch während der Nacht anhält, gestört. Stuhl erfolgt täglich zwei- bis dreimal, oft unwillkürlich während des Pressens beim Wasserlassen. Herz, Lunge, Leber lassen keine Abnormitäten erkennen; es besteht weder Fieber noch Erbrechen. An dem Orificium cutaneum ist Ausfluß nicht wahrnehmbar. Die Prostata ist normal, die Harnröhre durchgängig.

Der Harn, in zwei Portionen aufgefangen, ist in beiden trübe, dick, von Stücken durchsetzt, reagiert sauer, enthält große Mengen Pus, wenig Albumen, rote Blutzellen, große polymorphe Blasenepithelien, geschwänzte und birnenförmige Epithelien, Bakterien und Kokken verschiedener Art, aber keine Tuberkelbazillen und keine Zylinder; auch wurden Diplokokken, die sich sicher als Gonokokken verifizieren ließen, nicht gefunden. Die Cystoskopie wurde versucht, war aber wegen der geringen Ausdehnbarkeit der Blase, die kaum 30 ccm Flüssigkeit vertrug, nicht ausführbar.

Ich stellte die Diagnose: Cystitis colli gonorrhoica und verordnete Spülungen der Urethra und des Blasenhalses mit Argentum nitricum-Lösungen, dazu reichliches Trinken, Narcotica und Salizylsäure. Diese Maßnahmen waren von geringem und nur vorübergehendem Erfolge. Der Kranke litt sehr und nahm zusehends ab. Er wurde deshalb am 30. Januar dieses Jahres in die Klinik aufgenommen, ein Verweilkatheter eingelegt und stündlich Spülungen der Blase mit Borsäurelösung, jeden zweiten Tag eine solche mit Höllensteinsolution vorgenommen.

Man konnte nie mehr als 40 ccm Flüssigkeit einspritzen, sonst entstand ein heftiger, nach der linken Nierengegend ausstrahlender Schmerz. Das Befinden besserte sich und war erträglich, solange der Katheter lag. Es geschah dies acht Tage lang. Von dem Tage, wo ich den Katheter entfernte, traten die vorher gekennzeichneten Beschwerden wieder auf.

Ich versuchte nun zweiprozentige Argentum nitricum-Instillationen nach Guyon sowohl in den Blasenhals, als auch in die Urethra posterior, innerlich dilnierende Getränke, Salol, Kal. chloric. und Balsamica hintereinander. Da auch dieses ohne Erfolg blieb und der Kranke inzwischen sehr heruntergekommen war — er hatte etwa fünfundzwanzig Pfund verloren —, griff ich wieder zum Verweilkatheter, der schon einmal Linderung gebracht hatte. Diese blieb auch nicht aus; mit dem Entfernen der Sonde à demeure aber traten die wütenden krampfartigen Schmerzen wieder ein. Der Eitergehalt des Harnes war sehr stark. Albumen war mehr, als der Eitermenge entsprechend, vorhanden, rote Blutzellen fehlten selten. Die Blase vertrug nicht mehr als 50 ccm eingespritzter Flüssigkeit, dem entsprachen auch die Mengen des jedesmal spontan gelassenen Harnes. Die Gesamtmenge in vierundzwanzig Stunden betrug durchschnittlich zwei Liter. Es bestand kein Fieber.

Auf Grund dieses Verlaufes und der Erfolglosigkeit der sonst bei gonorrhoischer Cystitis selten im Stich lassenden Therapie, der großen Eiter- und Albumenmenge, den immer ausgeprägter auftretenden, nach der linken Nierengegend ausstrahlenden Schmerzen glaubte ich annehmen zu dürfen, daß der gonorrhoische entzündliche Prozeß durch den linken Ureter in das Nierenbecken aufgestiegen sei.

Um die Diagnose sicher zu stellen, wurde Patient am 3. März unter Assistenz der Herren Kollegen Danelius und Ries narkotisiert und bei einer Füllung der Blase von nur 60 ccm der linke Ureter ohne jede Schwierigkeit katheterisiert. Es entleert sich eine dicke weiße Masse, die nicht wie Harn, sondern wie reiner Eiter aussieht. Tatsächlich besteht sie zum großen Teil aus Rundzellen, darunter befinden sich vereinzelte rote Blutkörperchen und Blutschatten. Bei diesem Ergebnis der Untersuchung beschloß ich, den Katheter zur Drainage liegen zu lassen, schob denselben, der 57 cm lang war, ohne auf Schwierigkeiten zu stoßen, so weit vor, daß er nur 7 cm aus dem Metallinstrument heraussah und entfernte das letztere. Der Harn tropfte aus dem dünnen Katheter, der bis zum Nierenbecken reichte, ab und behielt annähernd das Aussehen, das er zu Beginn gehabt hatte. Nach dem Erwachen war der Kranke frei von Schmerz und klagte nur über ein stechendes unbehagliches Gefühl im Membrum. Er wurde angewiesen, beim Harnen den Katheter vorsichtig festzuhalten. Morphiuminjektion.

4. März. Patient fieberfrei. Pausen der Harnentleerung dreiviertel Stunden. Der krampfartige Schmerz am Ende des Harnens etwas geringer. Der Blasenharn eitrig, trübe; der linke Nierenharn sieht besser aus, als tags zuvor, ist aber noch stark trübe mit hohem eitrigem Bodensatz.

Es werden nun durch den Ureterkatheter 15 ccm dreiprozentige Borsäurelösung in das Nierenbecken eingespritzt, ohne irgendwelchen Schmerz zu verursachen. Nach Abfluß derselben spritzen wir zweimal 15 ccm einprozentiger Argentum nitricum-Lösung in einer Zwischenpause von zehn Minuten in das Pelvis renis, wonach ein leichtes Brennen entsteht, dessen Ort der Kranke nicht genau angeben kann. Appetit befriedigend, Allgemeinbefinden besser als gestern. Der Nierenbecken-Verweilkatheter bleibt liegen; abends normale Temperatur.

5. März. Kein Fieber. Befinden besser; Schmerzen beim Harnen geringer, Harnpausen eine Stunde, der Blasenharn blutig und eitrig, der linke Nierenharn trübe, aber weniger Sediment aufweisend als am vorhergehenden Tage.

Es werden zunächst Borsäure-, dann 20 ccm einprozentiger Höllensteinlösung in das Nierenbecken gespritzt, wobei ein krampfartiger Schmerz entsteht, der sich besonders in der Spitze des Penis markiert. Die eingespritzte Flüssigkeit tropft mit einem Niederschlag von Chlorsilber ab; bei Druck auf die linke Nierengegend verdichten sich die Tropfen zu einem Strahl. Verweilkatheter bleibt liegen. Temperatur abends normal.

6. März. Kein Fieber, Befinden besser, Harnpausen $1^1/_2$ Stunden. Tenesmus alvi bedeutend verringert. Blasenharn trübe und eitrig, der linke Ureterharn sieht erheblich besser aus, die Pusmenge ist viel geringer. Es wird Bor- und darauf 10 g einer zweiprozentigen Höllensteinlösung in das Nierenbecken gespritzt, und es werden weitere 5 g der Silberlösung längs des ganzen Ureters während des Herausziehens des Katheters instilliert. Starker Schmerz an der Spitze des Gliedes und Tenesmus. Abends normale Temperatur.

7. März. Wohlbefinden. Fieberfrei. Tenesmus der Blase und des Darmes hat nachgelassen. Harnpausen $1^1/_2$ Stunden. Urin sieht wesentlich besser aus, so wie ihn Arzt und Patient seit vier Monaten nicht gesehen haben. Der Kranke hat ein stechendes Gefühl im Penis. Spülung der Blase mit Argentum nitricum 1:500.

8. März. Patient fieberfrei, befindet sich besser, Schmerzen geringer. Harnentleerung $1^1/_2$stündlich. Zunge feucht, nicht belegt. Harnmenge zwei Liter, etwas trüber als am 7. März; Albumen wesentlich weniger als am Anfange.

Argentumspülung der Blase 1:1000.

9. März. Temperatur normal. Allgemeinbefinden gut. Schmerzen nach dem Urinieren wesentlich mäßiger als früher; Harn leicht getrübt.

11. März. Wohlbefinden bis auf Stechen im Gliede beim Urinieren. Tenesmus alvi fast verschwunden. Der Harn nur ganz leicht trübe. Patient nimmt täglich zwei bis drei Flaschen Wildunger Brunnen, Oleum Terebinthin. und Tee aus Folia Bucco.

13. März. Patient hält den Urin zwei Stunden, derselbe ist leicht trübe. Die Trübung besteht aus Pus.

14. März. Nachdem der Zustand noch immer nicht ganz befriedigend war, so beschloß ich, in der Annahme, es könnte der aszendierende Prozeß auch die rechte Seite ergriffen haben, auch die rechte Niere zu untersuchen. Katheterismus gelingt leicht und entleert Harn von ganz geringer Trübung, welche auf Anwesenheit von sehr reichlichen Rundzellen beruht. 10 ccm zweiprozentiger Argentum nitricum-Lösung werden in das Nierenbecken gespritzt, 5 ccm im Ureter in seiner ganzen Länge instilliert. Katheter wird sogleich entfernt. Sehr starke Schmerzen nach dem Erwachen, abends kein Fieber.

15. März. Harn trüber als zuvor und blutig.

16. März. Harn klarer, Schmerzen geringer. Patient hält den Harn zwei Stunden.

19. März. Allgemeinbefinden gut. Appetit vortrefflich, Zunge feucht; Harn in seinem oberen Teil ganz klar; auf dem Boden ein Sediment, das aus weißen und wenig roten Blutzellen, Epithelien und Bakterien besteht. Albumengehalt minimal, entsprechend der Menge des Eiters. Der Kranke harnt 150 g auf einmal in Pausen von je $2^1/_2$ Stunden. In der Nacht vom 18. zum 19. hat Patient nur dreimal Wasser gelassen; früher, auf der Höhe der Krankheit, geschah das zehn- bis zwölfmal. Borsäurespülung der Blase.

21. März. Status idem. Bor- und Argentumspülungen der Blase.

22. März. Der Patient erwachte leider mit einer Epididymitis, die offenbar auf die zahlreichen Katheterismen zurückzuführen ist. Eisumschläge; Temperatur 38,8.

23. März. Temperatur 37,5. Kompressivverband für den Hoden. Befinden befriedigend, Harnbeschwerden gering.

In den folgenden Wochen wurde jede lokale Behandlung ausgesetzt, innerlich Diuentien und Balsamica verabreicht.

20. April. Der Kranke fühlt sich wohl, uriniert alle drei Stunden. Der Harn enthält minimale Mengen Pus und etwas Schleim. Albumen nur in Spuren nachweisbar. Es werden nun wöchentlich dreimal Ausspülungen der Blase, abwechselnd mit Bor- und dünnen Argentumlösungen verordnet.

2. Mai. Patient ist ganz schmerzfrei, hält den Harn drei bis vier Stunden. Derselbe ist völlig klar. Nachkur in Wildungen. Patient hat zwanzig Pfund zugenommen, harnt vier- bis fünfmal täglich, nachts gar nicht. Pus und Albumen im Harn nicht mehr nachweisbar. Der Kranke wird als geheilt entlassen.

An diesem Falle ist bemerkenswert die große Ähnlichkeit im Verlauf und im Einfluß der Therapie mit der Cystitis colli gonorrhoica. Ebenso wie die größte Zahl derselben unter allgemeiner Ruhe, Diät und internen kalmierenden Mitteln in das chronische schmerzfreie Stadium übergeht, so ist es auch mit den akuten Pyelitiden der Fall. Dem stehen aber Fälle gegenüber, in welchen trotz der größten Morphiumdosen und allen denkbaren beruhigenden Applikationen die schmerzhaften krampfartigen Anfälle nicht nachlassen. In diesen hilft geradezu zauberhaft eine Durchspülung mit Argentum nitricum-Lösung durch den Blasenhals. Gerade so war es in diesem Falle mit der Pyelitis. Nachdem alles im Stich gelassen hatte, trat von Stund an, nachdem das Nierenbecken abgeätzt worden war, ein Nachlaß der quälenden Schmerzen und eine allgemeine und unverkennbare Besserung ein.

Falsch wäre es aber, aus diesen Beobachtungen die Berechtigung herleiten zu wollen, jeden Fall von Pyelitis in dieser Weise zu behandeln; sowohl von den chronischen wie von den akuten sind es nur die widerstrebenden, die den anderen therapeutischen Mitteln trotzenden, die eine Indikation für die intrapelveo-renalen Spülungen mit oder ohne Verweilkatheter abgeben.

Schon vor mir hat Kelly Nierenbecken-Eiterungen erfolgreich mit Spülungen des Ureters von der Blase aus behandelt und später hat Pawlick[1]) mehrere Fälle von Pyelitis und Pyonephrose beschrieben, in denen er die Affektion durch intrapelveo-renale Ausspülungen zur Ausheilung gebracht hat.

Soweit reichen die Erfahrungen, die bis zum Jahre 1898 vorlagen. Inzwischen sind nun sechs Jahre vergangen, in welchen wir weitere Erfahrungen zu sammeln Gelegenheit hatten. Danach können

1) Pawlick. Revue de Gynécologie et de Chirurgie abdomin. Oktober 1897.

wir bis auf einige Einschränkungen und Präzisierungen an dem eben Ausgeführten festhalten.

Wie schon damals mit Nachdruck betont wurde, eignen sich für die intrapelveo-renalen Ausspülungen nur Pyelitiden, und unter diesen wieder vorzugsweise die gonorrhoischen. Hier ist der therapeutische Effekt ein ganz vortrefflicher. Gelingt es, das Nierenbecken mit Argentum nitricum-Lösung anzufüllen, so erfolgt eine sichere Desinfektion und dadurch eine Klärung des zuvor eitrigen Harnes. Akute Pyelitiden kommen kaum in Frage. Der mitgeteilte Fall ist ein Unikum geblieben. Es gelingt fast immer, durch die besprochenen internen Maßnahmen die heftigen Schmerzen und Tenesmen zu beseitigen, und so entweder die Krankheit zu heilen, oder aber sie in das schmerzlose chronische Stadium überzuführen.

Und für die chronischen Pyelitiden muß ich wiederholen, was ich schon damals gesagt habe, daß eine Nierenbeckenspülungsbehandlung nur unter gewissen Bedingungen angezeigt ist; denn einmal heilen viele dieser Fälle in längerer Zeit nach Anwendung von Trink- und Badekuren ohne lokale Therapie aus, und andere, in denen das nicht der Fall ist, in welchen also der Harn sich nicht klärt, können lange Jahre leben, ohne daß der Prozeß erhebliche Fortschritte macht oder die Niere selbst schädigt. Ist das zu besorgen, oder, mit anderen Worten, liegt Ursache zu der Annahme vor, daß die Niere durch den pyelitischen Prozeß Schaden nimmt, dann ist die lokale Therapie indiziert.

Es würde sich nunmehr die Frage dahin zuspitzen: wie sind wir in der Lage, das zu entscheiden? Die zahlreich beobachteten Fälle von reiner Pyelitis haben gelehrt, daß in ihnen nur so viel Eiweiß vorhanden ist als der Pusmenge entspricht und daß die Funktionswerte der Niere dieser Seite denen der anderen gleichen. Ergibt sich eine auffallende Eiweißmenge des Harnes, oder aber bleibt die Niere des erkrankten Beckens bemerkenswert gegen die andere in bezug auf ihre Funktionskraft zurück, so handelt es sich nicht mehr um eine reine Pyelitis, sondern der Prozeß hat auf das Parenchym der Niere selbst übergegriffen, oder aber das Nierenbecken dehnt sich weiter und weiter aus und schädigt die Niere durch Druck. Um ein weiteres Fortschreiten dieses Prozesses zu inhibieren, sind die Nierenbeckenwaschungen am Platz.

Ja man darf wohl noch einen Schritt weiter in der Indikationsstellung gehen. Da es nämlich einem bestimmten Falle nicht anzusehen ist, ob er diesen oder jenen Verlauf nehmen wird, so würde ich raten, in allen Fällen, in welchen nach längerer Zeit versuchter interner Therapie keine Heilung, das heißt völlige Klärung des Harnes

erzielt worden ist, die Wirkung einiger Nierenbeckenspülungen zu erproben. Das Verfahren ist völlig ungefährlich, nur ist es sehr unbequem für den Kranken und meist auch mit Schmerzen verbunden. Deshalb beschränke ich mich darauf, es zu empfehlen, wenn die milderen Methoden versagen.

Noch eines kommt hinzu, daß sich nämlich sehr schnell entscheidet, ob die Methode nützt oder nicht. Hilft sie überhaupt, so klärt sich der Harn sehr bald, meist schon nach einigen Spülungen. Ist das nicht der Fall, dann stehe man von weiteren Versuchen ab.

Genau so verhält es sich mit den Fällen von eitriger Sackniere, um einen Ausdruck Küsters anzuwenden. Denn der Ausdruck Pyonephrose, den ich selbst damals bei Mitteilung des Verfahrens gebraucht habe[1]), hat zu Mißdeutungen Veranlassung gegeben. Unter Pyonephrose verstehen wir eine Parenchymerkrankung, Abszesse im Nierenparenchym, bei denen das Spülverfahren anzuwenden widersinnig wäre. Diejenigen Fälle, in welchen ich es mit Erfolg benutzt habe, sind solche mit großen ausgedehnten, sackartigen, eiterhaltigen Nierenbecken, die präziser infizierte Hydronephrosen genannt werden, weil zuerst durch irgend eine Stauung (ungünstiger Abgang des Ureters vom Nierenbecken etc.) eine Harnansammlung mit Ausdehnung des Nierenbeckens entsteht und später durch Infektion die Umwandlung in Eiterinhalt vor sich geht. Es handelt sich hier fast immer um die Infektion durch Colibazillen.

Schon in meiner damaligen Publikation[2]) habe ich mich ganz deutlich ausgedrückt, indem ich sagte, nur solche Säcke, die frei mit dem Ureter kommunizieren, so daß die Arg. nitricum-Lösung überall hindringen kann, eignen sich für die Nierenbeckenspülung. In diesen Worten ist implicite enthalten, daß Pyonephrosen (mehrkammerige geschlossene Abszeßhöhlen) von dieser Therapie auszuschließen sind.

Aber auch in den einkammerigen Säcken ist die Spülung nicht immer von Erfolg, weil durch die ungünstige Ureterinsertion zuweilen das Eindringen des Ureterkatheters in das Nierenbecken verhindert wird, weil selbst, wenn sie gelingt, die Stauung des Harnes trotz der Spülung bestehen bleibt und sich daher die Infektion stetig erneut. Aber es gibt einige Fälle, in welchen man damit zum Ziele kommt, und deshalb ist ein Versuch um so lohnender, da die Entscheidung, ob das Verfahren nützt oder nicht, sehr bald fällt und ein schädlicher Einfluß nicht beobachtet worden ist.

In bezug auf diesen Punkt muß man nur über eines

1) Vortrag in der Berliner medizinischen Gesellschaft am 9. November 1898.
2) l. c.

Gewißheit haben: daß keine Tuberkulose vorliegt, denn hier wäre die Methode nichts weniger als nützlich. Diese Gewißheit können wir uns ebenso leicht wie sicher, sei es durch die Untersuchung des Harnes oder durch die Impfung auf Meerschweinchen verschaffen. Ich gestatte Nierenbeckenspülungen nur, nachdem durch Impfungen dargetan ist, daß ein tuberkulöser Prozeß in der Niere nicht vorliegt.

Das Uretercystoskop bei Steineinklemmungen.

Schon in der ersten Zeit des erfundenen Ureterenkatheterismus ist es mir gelegentlich gelungen, einen eingeklemmten Stein durch den Ureterkatheter zu lösen. Ähnliches berichtet Kolischer und neuerdings auch Borchardt, Kreps (Petersburg) und Young (Baltimore). Man schiebt den Ureterkatheter bis zum Hindernis vor und sucht den Stein aus seiner Einklemmung zu lockern. Ein anderes Verfahren hat dann Kolischer empfohlen, das ich gleichfalls mit Erfolg angewandt habe. Nachdem der Ureterkatheter sich am Hindernis befindet, wird Öl oder Glyzerin durch den Ureterkatheter unter ziemlichem Druck eingespritzt, um eine Befreiung des Steines aus seiner Einschnürung zu bewirken.

Allein ich darf nicht unterlassen, diesen Mitteilungen hinzuzufügen, daß es sich nach meiner jetzigen Erfahrung bei den beschriebenen Fällen um glückliche Zufälle gehandelt hat, daß dieses Verfahren zu einer Regel nicht erhoben werden kann. Es dürfte selten zum Ziele führen, weil der Stein meist viel zu fest im Ureter eingekeilt ist. Immerhin möge man es in Anbetracht der Schwere der Affektion und des großen Risikos, das eine blutige Operation bei Anurie durch Steineinklemmung bietet, versuchen.

Viel mehr Erfolg verspreche ich mir von einem Vorgehen, das ich zweimal mit Glück ausgeführt habe. Es besteht darin, daß man bei der Anurie durch Calculosis der einen Seite den Ureterkatheter in den Harnleiter der anderen Seite einführt und die dazu gehörige Niere eventuell durch eine Einspritzung sterilen Wassers zur Arbeit anreizt. Ist die Anurie bei der Anwesenheit von Stein nur auf einer Seite bedingt durch eine reflektorische Anurie, so erscheint es sehr plausibel, daß es auf diese Weise gelingt, dieselbe zu heben, möge sie auf einen Spasmus des Ureters oder darauf zurückzuführen sein, daß die Niere unter dem Einfluß des Steines der anderen Seite ihre Tätigkeit eingestellt hat. Das Verfahren soll um so eher versucht werden, da es sich als absolut unschädlich erwiesen hat, während der blutige Eingriff, wie schon ausgeführt, mit schweren Gefahren verknüpft ist.

Das Harnleitercystoskop bei Harnleiterfisteln.

Albarran[1]) ist es gelungen, durch Einlegen des Dauerkatheters in den Ureter eine Harnleiterfistel zur Heilung zu bringen. Der Katheter blieb zehn Tage liegen. Die Fistel schloss sich. Ich selbst habe hierüber keine Erfahrungen. Erkrankungen dieser Art kommen mehr den Frauenärzten vor. Soweit mir bekannt, liegen noch keine den Albarran-schen Fall bestätigende Mitteilungen vor.



Fig. 88.
Der Cystoskop-apparat des Operationscystoskopes.

3. Das Operationscystoskop.

Das Operationscystoskop sestzt sich aus mehreren katheterförmigen Instrumenten, von denen das eine als galvanokaustischer Brenner, das zweite als kalte Schlinge, das dritte als galvanokaustische Schlinge, das vierte als Lithotriptor und das fünfte als Zange benutzt werden soll, zusammen. Diese katheterförmigen Teile des Instrumentariums sind derartig eingerichtet, daß sie einen Cystoskopapparat, d. h. Glühlampe, Prisma und optischen Apparat, aufnehmen können. Die Cystoskope sind so konstruiert, daß, ähnlich wie beim Güterbocksehen Cystoskop die Lampe (Fig. 88 L) nicht in Winkelstellung der Achse des Instrumentes steht, sondern in der Verlängerung der Achse des optischen Apparates sich befindet, so daß das Cystoskop demnach geradlinig wird (siehe Fig. 88).

Die Einführung in die verschiedenen für operative Zwecke bestimmten Katheter geschieht in der Weise, daß man das Cystoskop durch das Katheterrohr hindurchführt, worauf die Lampe frei in die Blase hineinragt und das Prisma sich so einstellt, daß es die für die operativen Eingriffe bestimmten Brenner resp. Schlingen ins Gesichtsfeld hineinbringt, und zwar derartig, daß die Größe desselben durch diese Teile keinen nennenswerten Verlust erleidet.

Die Form der Katheter entspricht hinsichtlich des Schnabels ungefähr dem Mercierschen Instrument, so daß bezüglich der Einführung des Instrumentariums besondere Vorschriften nicht gemacht zu werden brauchen und besondere Schwierigkeiten nicht vorhanden sind.

1) l'Association française d'urologie. Paris 1896. p. 26 und 27.

a) Der Brenner.

Der galvanokaustische Brenner (siehe Fig. 89) wird gebildet durch einen an der Spitze des Instrumentes befindlichen Porzellanknopf, über den hinüber der zum Glühen zu bringende Platindraht geführt wird. Diese Brenner sind auf- und abschraubbar (bei E), so daß sie nach Bedarf erneuert werden können; sie haben verschiedene Längen, so daß sie verschieden weit in das Blasenkavum hineinragen. Als Stromleiter für den Brenner ist der Außenmantel des Katheters und eine in einem geschlossenen Kanal, der seitlich von dem Katheterrohr verläuft, gelegene isolierte Leitung vorgesehen. Am unteren Ende des Instrumentes (K) werden die galvanokaustischen Kabel angesetzt; sie sind derartig befestigt, daß sie bei Bewegung des Instrumentes eine störende Belastung nicht verursachen. Neben dem Kanal für die isolierte Stromleitung befindet sich ein zweiter, schwächerer Kanal, der am vesikalen Ende des Katheters geöffnet ist und am unteren Ende des Instrumentes mit einem Hahn (W) in Verbindung steht, um nach der Einführung des Instrumentes die Blase beliebig stark füllen oder entleeren zu können. Durch das Anbringen dieser Kanäle wird die Form des Katheters oval. Es ist das für alle diese zu operativen Eingriffen bestimmten Instrumente die übliche Form.

Fig. 89.
Der Brenner.

b) Die kalte Schlinge.

Der Katheter, welcher in Verbindung gebracht ist mit der kalten Schlinge (siehe Fig. 90), besitzt zwei zum Durchführen der die Schlinge bildenden Stahldrähte bestimmte Röhren (d d), die bei S münden, und zwischen diesen ebenfalls wieder ein Leitungsrohr zur Durchführung von Wasser. Auch dieser Kanal ist durch Hahn (W) verschließbar. Als Schlinge für diese Instrumente wird ein 0,4—0,5 mm starker Stahldraht in Anwendung gebracht. Doch habe ich es in letzter Zeit für zweckmäßig befunden, auch für die kalte Schlinge Platindraht anzuwenden. Derselbe ist geschmeidiger, wickelt sich besser auf und läßt sich dadurch leichter handhaben.

e) Die galvanokaustische Schlinge.

Die galvanokaustische Sehlinge (siehe Fig. 91) entspricht in der Ausführung dem Katheter mit kalter Schlinge, nur ist der eine der Kanäle (d d) weiter gewählt. um ein isoliertes Rohr aufnehmen zu



Fig. 90.
Die kalte Schlinge.



Fig. 91.
Die galvanokaustische Schlinge.

können, wodureh die zur Sehlinge führende Rückleitung ermöglieht ist. Die Zuleitung bewirkt wie bei dem galvanokaustischen Brenner der Außenmantel des Katheters. Die Befestigung des Kabels (K) geschieht in der gleichen Weise wie beim galvanokaustisehen Brenner.

Die Hauptaufgabe für die Verwendung der schlingenförmigen Instrumente besteht in der Herstellung einer Schlingenform innerhalb der Blase, welche eine genügende Sicherheit bietet, Tumoren fassen zu können; es ist diese Form dann erreicht, wenn die Schlinge selbst möglichst kreisförmig ist. Da innerhalb des Katheters, der die Schlingendrähte aufnimmt, die beiden Drähte dicht nebeneinander verlaufen müssen, so genügt ein einfaches Vorschieben beider Drähte nicht, um eine Schlinge zu erhalten, weil durch das verhältnismäßig feste Zusammengedrücktsein der beiden Drähte die Elastizität des in Anwendung kommenden Drahtes überwunden ist und eine, wenn auch nicht vollkommene, so doch die selbsttätige Ausbreitung der Schlinge verhindernde Knickung entsteht. Es würde sich beim Vorwärtsbewegen der beiden innerhalb der Kanäle verlaufenden Drähte eine Schlingenform ergeben, welche der Figur 92 entspricht.

Es entsteht nunmehr die Aufgabe, die Knickung, welche die Bildung einer kreisförmigen Schlinge verhindert, zu beseitigen, und zwar selbstverständlich innerhalb der Blase, nachdem das Instrument eingeführt ist. Es ist für diesen Zweck eine Vorrichtung konstruiert worden, welche unabhängig vom Instrument ist und nach der Einführung des Cystoskops auf den unteren Teil (O) hinaufgebracht wird.

d) Der Schlingenbilder.

Dieses Instrument (Fig. 95) hat den Zweck, das eine Ende der durch die Kanäle verlaufenden Drähte festzuhalten, während das zweite Ende durch einen zu beschreibenden Mechanismus nach vorn geschoben werden kann. Der Zweck dieser Bewegung ist, eine Strecke des elastischen Stahldrahtes in die Blase hinein zu transportieren, der infolge seiner Elastizität die Bildung einer guten Schlinge gestattet. Das fixierte Ende des Drahtes wird mittels der Fixierungsvorrichtung selbst aus der Blase herausgezogen und damit auch die innerhalb der Blase liegende Strecke des Drahtes, die vorher die Knickung zeigte, durch welche die Bildung der Schlinge verhindert wurde. Ist die eine Strecke des Drahtes weit genug in den Kanal hineingezogen und das andere Ende des Drahtes weit genug nach vorn transportiert, so hat sich die Schlinge entwickelt und die günstigste Form erreicht, die in Figur 93 dargestellt ist. Wenn der Draht nicht mittels der Fixierungsvorrichtung zurückgezogen wird, würde sich eine Schlingenform Figur 94 ergeben, die besser als die erste, aber immer noch mangelhaft zu nennen wäre.

Erreicht wird diese Beweglichkeit des Schlingendrahtes durch eine verhältnismäßig sehr einfache Vorrichtung. Ein Schieber (siehe

Fig. 95) ist mit dem unteren Teil des Instrumentes verbunden und besitzt zwei Kanäle, die die Verlängerung der innerhalb des Katheterrohres verlaufenden Röhre bilden, so daß also die beiden Drähte innerhalb dieser Röhre verlaufen können. Der eine der Drähte wird durch eine windenförmige Vorrichtung (W) gefaßt und festgehalten. Durch Drehung dieser Winde mittels der Scheibe (K) wickelt sich der innerhalb des Kanals verlaufende Draht auf und kann somit aus dem Rohr herausgezogen werden. Die zweite Seite des Schiebers besitzt eine zangenförmige Vorrichtung (P), die einen Draht bei E fassen kann und ihn durch Bewegen der Zange nach vorn schiebt. Die Zange wird nur nach einer bestimmten Richtung hin, nämlich vorwärts schiebend, bewegt, so daß bei jedem Fassen des Drahtes der Draht selbst etwa 4 mm nach vorn gehoben und mit jeder Bewegung des Drahtes 4 mm weiter in die Blase hineingebracht wird.

Fig. 92.
Unbrauchbare Schlingenform.

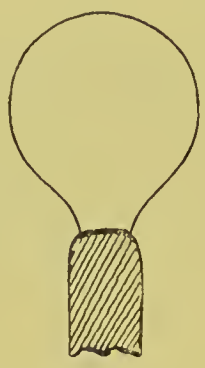

Fig. 93.
Gute Schlingenform.

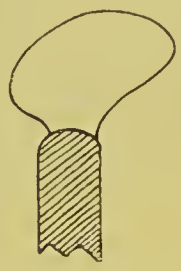

Fig. 94.
Mangelhafte Schlingenform.

Es läßt sich daher ohne weiteres durch einfaches Zählen ermessen, wie groß die Schlinge sein muß, die innerhalb der Blase liegt. Ist demnach bei der Entwickelung der Schlinge der Draht durch achtmaliges Anspannen und Vorwärtsbewegen der Zange, das ohne irgendwelche Kraftaufwendung und Zeitverlust vor sich geht, 32 mm in die Blase hineintransportiert worden, so kann man durch die windenförmige Vorrichtung durch einige Umdrehungen schon eine Strecke des Drahtes wieder aus der Blase herausziehen, um die Knickung, welche noch innerhalb der Blase liegen muß, heraus zu befördern. Weiteres Vorwärtsschieben des Drahtes um vielleicht 20 mm gestattet dann ein abermaliges Zurückziehen einer kürzeren Strecke des Drahtes, so daß man dann eine absolut gleichmäßige Drahtstrecke, welche die Schlingen gebildet hat, in der Blase besitzt. Die Manipulation selbst geht sehr leicht vor sich, das Formieren der Schlinge gelingt mit absoluter Sicherheit.

Die Armierung des Katheters mit dem Schlingendraht erfolgt in der Weise, daß man den Schlingendraht zuerst, bevor das Instrument

eingeführt wird, ohne besondere Hilfsmittel in das genügend weite Rohr des Katheters hineinführt. Ist er durch das Rohr hindurchgegangen und an dem vesikalen Ende des Cystoskops herausgetreten, so zieht man ihn weit genug durch, um ihn durch das andere Rohr wieder zurückzuschieben. Es ist für diesen Vorgang kein weiteres Instrument nötig. Man kann den Draht mit den Fingern genügend festhalten. Will man das nicht, so genügt es, den Draht mit einem kleinen Stückchen ganz feinen Schmirgelpapiers zu fassen, was besonders bei etwas feuchten Händen die Vorwärtsbewegung des Drahtes erleichtert, oder aber man kann den Draht mittelst einer flachen Zange fassen und auch so durch die Röhre hindurchschieben. Ist der Draht aus dem zweiten Rohr herausgetreten und überragt er dasselbe um ungefähr 3—4 cm, so bringt man den Schlingenformer auf das Cystoskop hinauf. Derselbe gleitet in der Hülse (u Fig. 95) auf einem viereckigen Stab, der fest mit dem unteren Teil des Cystoskops in Verbindung steht (siehe Fig. 90 und 91 O). Es wird das lange Ende des Drahtes, aus dem rechten Rohr heraustretend, in die rechte Öffnung des Schlingenformers hineingebracht und durchgezogen, wobei es auch gleichzeitig durch die Öffnung der Zange bei E Figur 95 geht. Dann wird der Schieber auf einen Führungsstab hinaufgebracht, der ihn festhält und an den er durch eine Fixierungsschraube befestigt wird. Das kurze Ende des Drahtes geht in die andere Öffnung des Schlingenformers hinein und wird durch die Winde gefaßt. Einige Umdrehungen derselben ziehen dann die Schlinge vollständig fest, so daß sie am vorderen Ende des Katheters nicht mehr fühlbar ist und somit die Einführung nicht erschwert.

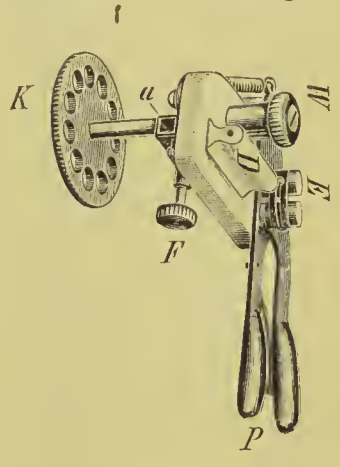

Fig. 95.
Der Schlingenbilder.

Die einzelnen Handgriffe, welche diese Formation der Schlinge ermöglichen, sind langsamer beschrieben als in Wirklichkeit ausgeführt. Es ist selbstverständlich, daß bei der Benutzung eines derartigen Instrumentariums der Operateur sich vorher erst an die Handhabung etwas gewöhnen muß. Jedenfalls ist sie nicht schwer zu erlernen und ergeben sich die einzelnen Griffe leicht durch Übung, wenn man den Zweck im Auge behält, den die ganze Vorrichtung haben soll, nämlich nur eine einfache Schlinge in günstigster Form innerhalb der Blase zu formieren.

Die Prinzipien, nach denen bei diesen Instrumenten verfahren wurde, bestimmten die Absicht, die Operationsinstrumente unabhängig von dem Cystoskop einführen, sie liegen lassen und das Cystoskop für

sich herausnehmen zu können, um den Störungen zu entgehen, welche durch Trübung des Blaseninhalts, Beschmutzung des Prismas und Durchbrennen der Lampe gegeben werden können. Es wurde deswegen das Cystoskopinstrument geradlinig gewählt, so daß ein freier Durchgang durch den Katheterkanal möglich ist.

Liegt demnach der zu den operativen Eingriffen bestimmte katheterförmige Teil des Instrumentariums in der Blase, so kann vor der Entfernung des Cystoskops ohne weiteres eine ausgiebige Spülung vorgenommen werden. Wenn auch an dem Cystoskop selbst noch ein Kanal für Wasserzuleitung und -ableitung vorhanden ist, so würde jedoch für eine ausgedehnte Spülung eine zu große Zeit verloren gehen; auch sonst gestattet ein so enger Kanal nicht eine Reinigung der Blase, wie sie für unsere Zwecke wünschenswert ist. Bestimmt sind derartige Kanäle eigentlich nur dazu, den Inhalt der Blase beliebig verringern, eventuell vergrößern zu können.

Die Einführung der verschiedenen Operationskatheter geschieht mittelst Mandrins, durch welchen die am vesikalen Ende befindliche, den Durchtritt ermöglichende Öffnung geschlossen wird.

Die galvanokaustischen Brenner, welche abschraubbar sind, besitzen verschiedene Längen, so daß man imstande ist, je nach Bedürfnis die längere und kürzere Form in Anwendung zu bringen. Für die Fälle, in welchen es wünschenswert ist, ohne das Instrument zu entfernen, dem Instrument näher liegende Flächen galvanokaustisch zu behandeln, genügt es, um die Gesamtform des in der Blase liegenden Teiles für diesen Fall günstig zu verändern, das Cystoskop selbst etwas zurückzuziehen, so daß es weniger weit aus dem Operationskatheter herausragt. Es rückt dann selbstverständlich der Brenner mehr in das Gesichtsfeld hinein. Jedoch ist das weniger störend, nachdem einmal das Operationsfeld übersehen und der erstrebte zu ätzende Punkt lokalisiert worden ist.

Ebenso hat es sich als zweckmäßig herausgestellt, auch Schlingenträger in verschiedener Länge zu benutzen; wir haben deren drei anfertigen lassen: einen ganz kurzen für Tumoren nahe dem Blasenhals, einen mittleren und einen mit langem Schnabel, der besonders für die an der hinteren Wand sitzenden Neoplasmen geeignet ist.

Der cystoskopische Lithotriptor ist in Figur 96 und 97 dargestellt. Er ist so gearbeitet, daß durch den Schaft das eigentliche Cystoskop (A P L Fig. 96) durchgeschoben wird. Dann liegen die Arme des Lithotriptors O derart, daß der weibliche in das Gesichtsfeld des Prismas (P) fällt und von der Lampe (L) erleuchtet

wird. Die Zusammenführung der beiden Arme geschieht durch die am äußeren Ende des Instrumentes befindliche Schraube (R).

Der Lithotriptor hat den Übelstand, daß man nur den einen Arm sieht, während der zweite durch den ersten verdeckt wird.

Das ist vermieden bei der cystoskopischen Zange, die in Figur 98, 99 und 100 dargestellt ist. Es erübrigt sich eine Beschrei-



Fig. 96.
Der cystoskopische Lithotriptor.

Fig. 97.
Lithotriptor nach Herausnahme des Cystoskops.

bung, da das Instrument nach dem Vorangegangenen aus den Zeichnungen vollkommen verständlich ist.

Man sieht, daß die Branchen der Zange seitlich auseinandergehen, so daß sie beide beim Auseinandergehen dem beobachtenden Auge sichtbar bleiben. Das Zusammenschrauben geschieht durch die am äußeren Ende des Instrumentes befindliche Schraube (siehe Fig. 98 und 99).

Die Kraft dieses Instrumentes ist eine ziemlich beträchtliche, und es gelingt leicht, damit nicht allzufeste Konkremente zu

zerdrücken. Ebenso eignet sie sich zum Fassen von Fremdkörpern, z. B. von Seidenligaturen, Bougies, Katheterstücken usw.

Einige Zeit nachdem ich mir mein Operationscystoskop hatte anfertigen lassen, erschien auch das Nitzesche im Handel. Es wird von der Firma L. & H. Löwenstein in Berlin fabriziert und hat folgende Konstruktion. Es besteht aus zwei Hauptteilen: dem eigentlichen Cystoskop (a, siehe Fig. 101) und den Hülsen, welche Schlingen, Galvanokauter und Lithotriptor tragen. Das Cystoskop wird mandrin-

Fig. 98.
Die cystoskopische Zange.

Fig. 99.
Zange nach Entfernung des Cystoskops.

Fig. 100.
Cystoskop zum Durchschieben durch die Zange.

artig in diese einzelnen Hülsen eingeschoben. Galvanokauter, kalte und warme Schlingen sind gemeinsam in einer Hülse (b) vereinigt und können somit nacheinander in einer Sitzung verwendet werden. Zur Bildung der Schlingen dient ein Schlingenführungsapparat (f), eine zweite Hülse dient für den Lithotriptor (d), in einer dritten befindet sich eine kleine Zange (e).

Im wesentlichen besteht der Unterschied dieses Operationscystoskops von dem meinigen darin, daß auf das Cystoskop, nachdem es ohne Lampe durch die Hülse gesteckt worden ist, eine Lampe aufgeschraubt wird, welche sich den Schlingenbrennern usw. so anfügt,

daß die beiden Instrumente zusammen einen gemeinschaftlichen Schnabel bilden. Bei dem meinigen ragt das mit der Lampe geradlinige Cystoskop über die eigentlichen Operationshülsen hinaus.

Beide Instrumente, sowohl das meinige wie das Nitzesche, soweit es sich um die Schlingen handelt, sind ziemlich kompliziert und schwer

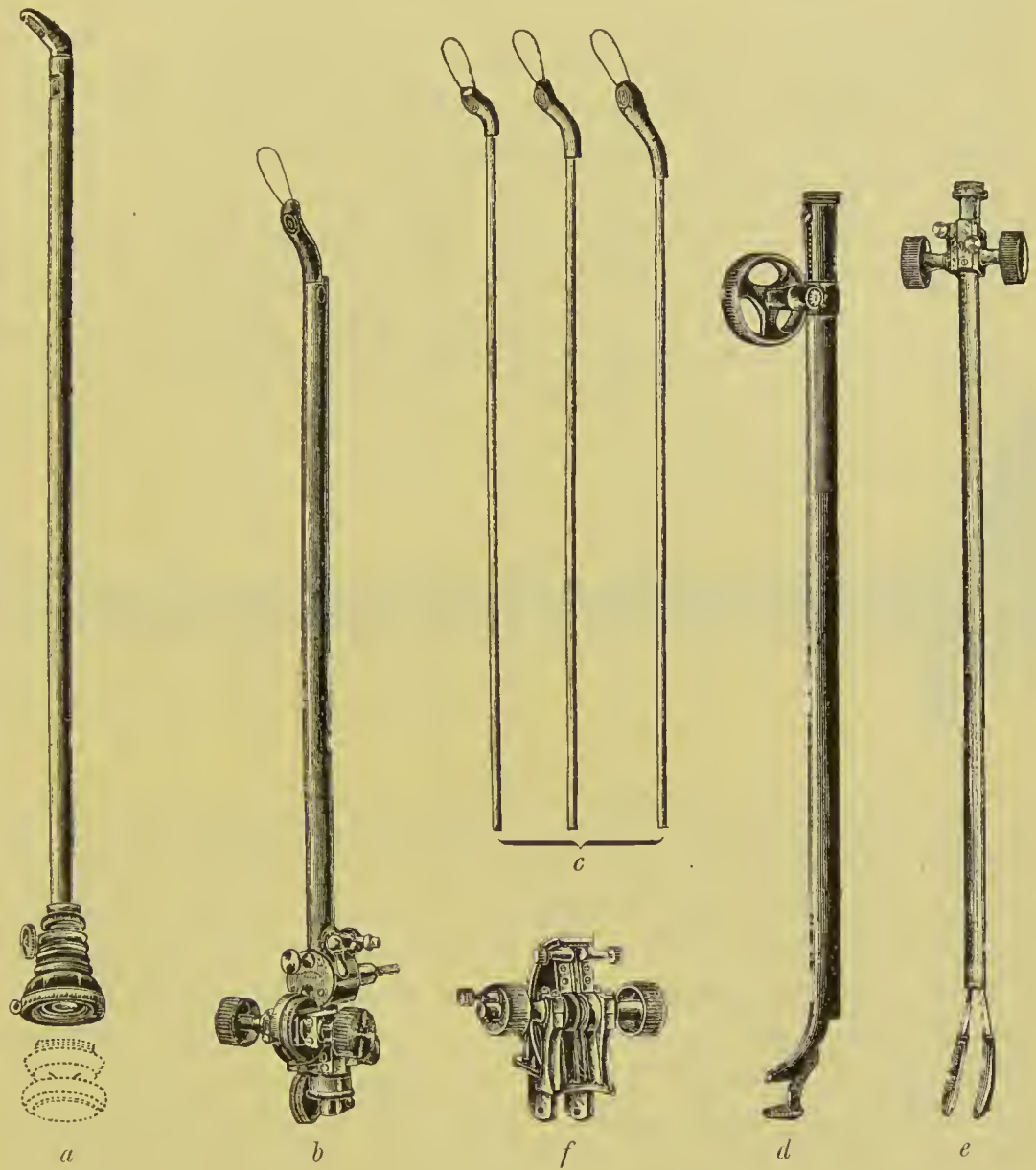

Fig. 101.

zu handhaben. Es gehört eine große Übung und Technik dazu, um mit ihnen erfolgreich zu arbeiten. Daher wird es für alle Interessenten angenehm sein, wenn ich sie mit einer neuen Operationsschlinge bekannt mache, die erst kürzlich beschrieben wurde,[1]) und die sich durch ihre außerordentliche Einfachheit und leichte Handhabung auszeichnet.

1) Medizinische Klinik 1905, No. 4.

Ich gelangte zu ihr in ganz einfacher Weise, indem ich die Rinne, welche mein Uretercystoskop hat, mit einem Schlingenträger versah.

Aus der Figur 102 ist die Konstruktion ohne weiteres verständlich. Mein bekanntes Uretercystoskop (mit Lampe L, Okular O) trägt in seiner Rinne einen Schlingenträger T, der in einen scharnierartigen Hebel H ausläuft. Beim Einführen des Instrumentes liegt dieser Hebel H in der Cystoskoprinne. Sobald es in der Blase ist, wird er von außen so vorgeschoben, daß er in die Blase frei hineinspringt und seine Spitze in den Gesichtskreis des Prismas fällt. Durch diesen Schlingenträger T und den hohlen Hebel H entwickelt sich nun vermittelst eines Schlingenbilders B die Schlinge Sch, die unter Leitung des Auges beliebig vergrößert und wieder zugezogen werden kann.

Dieses Schlingeninstrument ist meiner alten komplizierten Schlinge an Einfachheit und leichter Handhabung wesentlich überlegen. Es ermöglicht auch, da der Hebel ziemlich weit vorgeschoben werden kann,



Fig. 102.

an ungünstiger gelegene Tumoren besser heranzukommen als mit den früheren Cystoskopen. Es ist bisher nur für die kalte Schlinge konstruiert worden, da die Erfahrung gelehrt hat, daß eine galvanokaustische Schlinge vollkommen überflüssig ist. Man braucht die Schlinge zum Abtragen von Tumoren und hatte mit Recht die Vorstellung, daß es für die Blutstillung vorteilhafter sein müsse, dies mit heißer als mit kalter Schlinge zu tun. Schon als ich mit der heißen Schlinge arbeitete, gewann ich den Eindruck, daß die Hitze gar keine Rolle spiele und daß die Blutstillung durch die energische Abschnürung erreicht werde. Dieser Eindruck hat sich im Laufe der Jahre zur Gewißheit verdichtet. Ich habe eine große Zahl von Geschwülsten mit der kalten Schlinge stückweis abgeschnürt und niemals eine erhebliche Blutung danach gesehen; sie war genau so groß oder klein wie früher, als ich mit der galvanokaustischen Schlinge arbeitete.

Was die Technik der Operation betrifft, so läßt sich eine solche nicht beschreiben. Diese muß man durch Übung lernen. Man sieht den Tumor, man sieht die Schlinge, man kann also direkt mit dem Auge kontrollieren, ob sich der Tumor in der Schlinge fängt.

Wenn das geschehen ist, so zieht man unter möglichster Ruhehaltung des Cystoskops die Schlinge zu.

Ich empfehle, daß man sich an einem durchgeschnittenen Osterei vermittelst durchgesteckter Stecknadeln kleine Fremdkörper, etwa ein Gummistückchen, befestigt und diese durch die Schlinge abzuschnüren versucht. Man vergesse nicht, daß man es mit einem Spiegelbild zu tun hat. Im allgemeinen ist es zweckmäßig, mit der Schlinge möglichst nahe an den Tumor heranzugehen. Daß man zu diesem Zwecke das Cystoskop an seinem äußeren Anteil heben oder senken muß, je nachdem der Tumor an der unteren oder oberen Wand liegt, daß man es nach rechts oder links wenden muß, je nachdem er der linken oder rechten Blasenwand anhaftet, ist demjenigen geläufig, der das Kapitel über die Technik des Ureterenkatheterismus studiert und diesen selbst praktisch geübt hat.

Ist der Tumor abgeschnürt, so schließe man eine Argentumwaschung an. Häufig kommen schon durch diese die Tumorstückchen mit heraus. Andernfalls gehen sie später mit dem Harn ab.

Die technische Ausführung dieser neuen Schlinge meiner Idee hat Herr Georg Hirschmann von der Firma W. A. Hirschmann mit großem Geschick besorgt. Die anderen Apparate, die Zange und der Galvanokauter, sind bis jetzt an diesem Instrument nicht angebracht worden. Als Zange und Kauter benutzen wir das alte Verfahren, das sich für diese auch gut bewährt hat.

e) Das Operationscystoskop für die weibliche Blase.

Für die weibliche Blase hat Dr. F. Malnzer das Operationscystoskop modifiziert. Die von ihm gebrauchten Instrumente bestehen aus dem eigentlichen Cystoskope und den durch dies hindurchzusteckenden Teilen: Pinzette, Curette, Schere und Schlinge.

Das Instrument (Fig. 103) ist nach dem gleichen Prinzip gearbeitet wie das Brennersche, so daß man mit demselben geradeaus sieht. Der optische Apparat kann gleichfalls verschoben und isoliert entfernt werden. Jedoch ist nach dem bei meinem früheren Uretercystoskop verwendeten Prinzip der optische Apparat durch ein Doppelprisma gekniekt, so daß der Leitkanal für die Operationsinstrumente geradlinig verläuft und bequeme Handhabung derselben gestattet.

Das Instrument ist außerdem mit Wasserspülung versehen und in seinem Umfang so dünn gehalten, daß es ohne Erweiterung oder Kokainisierung der Urethra eingeführt werden kann (24 Charrière).

Die dazu gehörigen Instrumente bestehen in einer einfachen Pinzette zur Extraktion von Fremdkörpern, einer scharfen

Doppeleurette zur Entnahme kleiner Partikel zwecks mikroskopischer Untersuchung und endlich einer kleinen, scharfen Schere zur Abtragung gestielter Tumoren. Ebenso kann mit dem Instrument eine kalte Schlinge in Anwendung gebracht werden. Das ganze Instrumentarium (gleichfalls von W. A. Hirschmann, Berlin, hergestellt) ist nicht wesentlich kostspieliger, als die gewöhnlichen Cystoskope.

Auch Kolischer (Wien) hat sich von Leiter (Wien) ein Operationsinstrument anfertigen lassen, welches eine große Zahl endovesikaler Eingriffe bei weiblichen Individuen gestattet. Es sind dies Zängelchen und Scherchen zur Entfernung von in die Blasenwand eingewanderten Ligaturen, ferner schneidende Instrumente und schlingentragende zur Abschnürung kleiner polypöser Geschwülste; weiter zur Behandlung von der Argentumtherapie trotzenden Geschwüren kleine Curetten mit geradem oder abknickbarem Stiele; schließlich ein Galvanokauter zur Verglühung von Fissuren am Blasenhalse.

Mirabeau hat sein Operationsinstrumentarium völlig vom Cystoskop getrennt. Es besteht aus einem Träger und verschiedenen Einsatzstücken, die in die Führungsröhre des Trägers eingeschoben werden (Pinzette, Messerchen, Curette, Lapisträger, Schere). Der große Vorteil dieser Anordnung ist, daß der Apparat zu jedem Cystoskop zugefügt und neben jedem in die Blase eingeschoben werden kann, daß also ein besonders konstruiertes Operationscystoskop gar nicht angeschafft zu werden braucht. Die großen Vorzüge des Mirabeauschen Instrumentariums für die Frau sind einleuchtend. Es ist einfach, billig und leicht zu handhaben. Ein Untersuchungscystoskop wird zunächst eingeführt, sodann wird längs des Cystoskopschaftes, der als Führungslinie dient, das betreffende Instrument, das gedeckt in der 2,5 mm dicken Leitungsröhre liegt, nachgeschoben. Dafür ist genügend Platz in der Harnröhre vorhanden. Instrument und Cystoskop können unabhängig voneinander bewegt und unabhängig voneinander entfernt werden. Die Anschaffungskosten sind erheblich geringer als die eines Operationscystoskopes, was auch recht erheblich ins Gewicht fällt. Auch die Latzkoschen cystoskopischen Operationsinstrumente (Fremdkörperzange, Kornzange, Sonde, Curette, scharfer Löffel) sind mit jedem beliebigen Untersuchungscystoskop anwendbar. Latzko benutzt sogar gar kein besonderes Uretercystoskop, sondern ein neben dem Untersuchungscystoskop eingeführtes Katheterleitungsrohr, durch welches der Harnleiterkatheter vorgeschoben wird.

Nachdem wir nun das Instrumentarium, das zu intravesikalen Operationen zur Verfügung steht, kennen gelernt haben, wollen wir uns mit der Frage beschäftigen: „Was leistet die intravesikale

Therapie, in welchen Fällen ist sie indiziert, und in welchen soll man von ihrer Anwendung abstehen?

Ganz ausgezeichnete Dienste leistet uns das intravesikale Instrumentarium für die Herausschaffung von Fremdkörpern. Die meisten derselben wird man mit der Zange fassen können. So habe ich eine ganze Anzahl von Kathetern, Bougies und Seidenfäden mit demselben entfernt. Eine Haarnadel damit herauszuschaffen, wollte mir nicht gelingen. Wohl konnte ich dieselbe leicht fassen, aber sie stellte sich immer quer ein, so daß ich beim Herausziehen die Blase lädiert hätte. Ich nahm die neue Schlinge zu Hilfe und konnte sehr bald die Haarnadel so in derselben fangen, daß sie mit ihrer Biegung auf der Schlinge ritt. Nun wurde die Schlinge zugezogen, und die Haarnadel folgte dem Zuge des Schlingenträgers und legte sich in die Rinne des Cystoskops hinein. So gelang die Entfernung sehr leicht.

Sollte die solche Zustände meist begleitende Cystitis so stark sein, daß sich die Blase nicht genügend füllen läßt, dann schicke man Ausspülungen der Blase mit Argentum nitricum 1 : 2000 bis 1 : 500 voraus. In wenigen Tagen pflegt sich die Empfindlichkeit der Vesika so weit zu legen, daß man die kleine Operation ausführen kann.

Fig. 103.
Mainzers Operationscystoskop.

Diese vorbereitenden Argentumausspülungen kann ich ganz allgemein empfehlen: sie bessern das Leiden des Kranken und erleichtern dem Arzt die Untersuchung und die Operation. Die Beschwerden der Patienten werden in den meisten Fällen vielmehr durch die Cystitis als durch den Tumor, Stein oder Fremdkörper verursacht.

Durchaus abraten möchte ich von der intravesikalen Behandlung von Geschwüren der Blase. Man hat versucht, die Geschwüre lokal zu ätzen oder Arzneistoffe direkt auf dieselben aufzutragen. Angesichts des Umstandes, daß die Blase stets mit mehr oder weniger Flüssigkeit gefüllt ist, erscheint das Verfahren schon theoretisch nicht rationell. Die Praxis hat gezeigt, daß es sich um Spielereien handelt.

Was die Blasenfisteln anlangt, die ja fast ausnahmlos Frauen betreffen, so habe ich darüber keine eigenen Erfahrungen. Kolischer[1]) hat mit seinem Instrument eine Blasenscheidenfistel zur Heilung gebracht. Sein Fall und die Art seines Vorgehens seien mit seinen eigenen Worten beschrieben:

„B. Marie, 22 Jahre alt, wird am 4. November 1897 auf die Klinik aufgenommen.

Patientin, die vorher immer gesund gewesen sein soll, hat ein einziges Mal, und zwar am 3. September 1897, geboren, und wurde die Geburt durch einen praktischen Arzt mittelst Forceps beendigt. Vierzehn Tage post partum bemerkte Patientin, daß der Urin fortwährend, und zwar durch die Scheide abgehe. Nur wenn Patientin außer Bett war, konnte sie etwas Urin halten und dann geringe Quantitäten durch die Harnröhre entleeren.

Genaueres über das Wochenbett weiß Patientin nicht anzugeben; ihre gegenwärtige Klage geht dahin, daß sie fortwährend aus der Scheide Urin verliere, trotzdem sie zeitweise per urethram willkürlich Harn entleere.

Stat. praes. gyn. Vulva und Analfalte mäßig gerötet und exkoriiert; die Portio stark zerklüftet, besonders die hintere Lippe, welche durch einen tiefen Spalt in zwei Teile zerlegt ist; in der rechten, vorderen Scheidewand eine gegen den Fornix ziehende, nach oben zu trichterförmig eingezogene Narbe, an deren oberstem Ende eine eben für eine dieke Sonde passierbare, in die Blase führende Fistel sitzt; die Fistelumrandung ist weich, beweglich, das innere Genitale normal. Der Austritt von Urin aus der Fistel geschieht nur tropfenweise.

Die Existenz der Fistel als Blasenscheidenfistel wurde nachgewiesen: durch Einspritzung von Milch in die Blase und Austreten der Milchtröpfchen aus der oben bezeichneten Öffnung.

Die letzte Untersuchung fand am 7. Dezember 1897 statt.

Das als Einziehung noch zu erkennende vesikale Fistelende ist cystoskopisch noch recht gut neben der rechten Ureteröffnung zu sehen, für eine Sonde jedoch absolut nicht mehr entrierbar; die Schorfe sind abgefallen, die Narbe glatt; trotz ad maximum mit Wasser gefüllter Blase tritt kein Tropfen in der Vagina aus; auch vermag man in das vaginale Fistelende durchaus nicht mehr einzudringen.

Patientin gibt an, keinerlei Störung in der Urinentleerung bemerken zu können oder je durch spontan abfließenden Urin benäßt zu werden.

Es ist also aus subjektiven und objektiven Gründen Heilung zu konstatieren."

Wir gehen wohl nicht fehl, wenn wir diesen Fall als einen ungewöhnlich seltenen Ausnahmefall ansprechen. Ich glaube, man wird mit intravesikalen Maßnahmen bei Blasenfisteln für gewöhnlich nichts ausrichten. Die blutige Therapie derselben wird viel sicherer Heilung bringen.

Gehen wir nun zum Kernpunkt der intravesikalen Therapie, zur Behandlung der Tumoren, über. Hierauf konzentriert sich die ganze Frage; denn alle die genannten Krankheitsfälle sind ja selten gegenüber den Blasentumoren.

Vor allem ist hier der Unterschied zwischen gutartigen und bösartigen Tumoren hervorzuheben. Der Unterschied be-

1) Wiener medizinische Presse 1897, No. 52.

zieht sieh auf die Schwere der Erkrankung und die anzuwendende Therapie. Während benigne Tumoren eine gute Aussicht auf Heilung oder lange Lebensdauer geben, ist gerade das Umgekehrte bei malignen Geschwülsten der Fall. Während die ersten meist ein günstiges Objekt für die intravesikale Therapie darbieten, sind die letzteren in dieser Beziehung ein noli tangere.

Wie wir schon früher auseinandergesetzt haben, ist diese Unterscheidung aber nicht in allen Fällen leicht. Manches sagt uns das cystoskopische Bild: die häufigste Form der gutartigen Tumoren sind die einfachen papillomatösen Gewächse, die Papillome. Hierbei muß man sich aber erinnern, daß auch die krebsartigen Gewächse an der Oberfläche zottenartige Auswüchse haben können, daß es Geschwülste gibt, die an der Oberfläche den Namen gutartig verdienen, während sie in der Tiefe und an der Basis sich als maligne entpuppen.

Der Grundsatz, der für alle Gebiete der Medizin gilt, daß man sich niemals auf eine Untersuchungsmethode beschränken soll, sondern daß man alle Mittel, die zur Aufklärung des Falles dienen können, verwerten möge, hat auch hier Geltung. Eine genaue klinisehe Beobachtung des Falles und des Verlaufs helfen uns mit, die Entscheidung zu treffen, ob die vorliegende Neubildung gut- oder bösartig ist.

Die Art der Blutung pflegt bei beiden verschieden zu sein. Kann man auch nicht aus der Stärke der Blutung auf die Beschaffenheit des Tumors schließen, so hat doch die Erfahrung gelehrt, daß gutartige Tumoren zwar öfters bluten, daß aber die einzelnen Blutungen durch lange, sich bis auf Jahre erstreckende Pausen charakterisiert sind. Ein Tumor dagegen, der ständig blutet und bei dem die Blutung nur von wenigen Tagen blutfreien Harnabgangs unterbrochen wird, ist fast immer malign. Schmerzen sind häufiger bei malignen Tumoren als bei gutartigen. Bei den letzteren fehlt oft jede cystitische Reizung, bei den ersteren ist die Cystitis eine fast ständige Begleiterin. Die Kranken mit gutartigen Tumoren sind fast stets in trefflichem Allgemeinzustand, bei den malignen Geschwülsten läßt die Kachexie nicht lange auf sich warten. Aus dem Abgang von Gewebspartikelchen kann zuweilen ein Schluß gezogen werden. Die bekannten Zotten stammen meist von gutartigen Bildungen, doch darf man über die Regel die Ausnahme nicht vergessen. Werden andererseits die für Krebs typischen Zellnester und atypischen Zellformationen gefunden, so ist die Diagnose nicht länger zweifelhaft.

Ist man zu dem Resultat gekommen, es handelt sich um einen gutartigen Tumor, so mag man dreist die intravesikale Abtragung mit der Schlinge versuchen.

Diese Methode ist vielfach angegriffen worden. Man hält sie für gefährlich und nutzlos. Meine Erfahrung, die sich auf einige 30 Fälle stützt, ist folgende. Zunächst hat sich das Abtragen von Geschwülsten mit der Schlinge als ungefährlich herausgestellt. Ich habe keinen einzigen Unfall, speziell keine gefährliche Blutung danach auftreten sehen. Es ist geradezu erstaunlich, wie wenig es blutet. Man muß den Tumor fest umschnüren und ihn dann abreißen.

In denjenigen Fällen, in welchen man ordentlich an den Tumor und seinen Stiel herankommt, in welchen er also günstig sitzt, ist die Methode auch nicht nutzlos. Ich habe eine ganze Reihe von vollkommenen Heilungen zu verzeichnen.

Allein es muß die Einschränkung gemacht werden, einmal, daß der Tumor nicht immer vorteilhaft für die intravesikale Entfernung gelegen ist, daß man zuweilen schlecht an seine peripheren Teile und gar nicht an den Stiel herankommt. Ungünstig in diesem Sinne liegen die Tumoren, die nahe dem Blasenhals sitzen, günstig die auf dem Blasenboden und der hinteren Blasenwand befindlichen.

Weiterhin muß nachdrücklich betont werden, daß man gelegentlich mit dem intravesikalen Hantieren schaden kann, wenn der Tumor, den man für einen benignen gehalten hat, maligner Natur ist. Ich habe einige Male danach schwere Reizerscheinungen der Blase auftreten sehen.

Man hat der Methode auch den Vorwurf gemacht, daß sie nicht radikal sei, daß es leicht zu Rezidiven käme. In dieser Beziehung verhält es sich genau wie mit der Lithotripsie: 1. Werden in einer großen Reihe von Fällen die Tumoren radikal beseitigt; nach Abtragung mit der Schlinge kann man den Boden, wo der Tumor aufsaß, mit dem Kauter ätzen; 2. aber, selbst wenn ein Rezidiv kommen sollte, so ist der Eingriff ein so kleiner, daß er ohne Schaden, ja ohne große Unbequemlichkeit für den Kranken wiederholt werden kann.

Eher ist der Standpunkt zu verstehen, daß man einen gutartigen Tumor überhaupt nicht angreifen soll. In dieser Frage ist meine Ansicht folgende: Tumoren, die gar keine Beschwerden machen, nicht bluten, keine cystitische Reizung hervorbringen, keine Neigung zu Wachstum haben, möge man, besonders wenn es sich um alte, dekrepide Leute handelt, in Frieden lassen. Wenn aber der Kranke viel und oft blutet, die Geschwulst anhaltend wächst und dadurch das Kavum der Blase verkleinert wird, oder wenn wiederholt Cystitiserscheinungen auftreten, so ist die operative Entfernung am Platze. Häufiger allerdings hilft die Natur in der Weise, daß einzelne Tumorteile sich von selbst abstoßen; die Kranken bluten sehr selten und wenig und haben keine Schmerzen.

Ich habe einen Patienten, der seinen Tumor 15 Jahre, einen zweiten, der den seinigen 28 Jahre hat, ein- bis zweimal im Jahre etwa 8 Tage lang blutet, im übrigen sich aber absolut wohl fühlten. Ein anderer meiner Tumorkranken ist 85 Jahre alt. Derselbe hat gelegentlich mal Reizerscheinungen der Blase und auch zuweilen Blutungen. Beides wurde bisher 5 Jahre hintereinander durch einige Blasenwaschungen beseitigt. Der Kranke erholt sich jedesmal schnell. Er hat vor kurzem in voller Frische seine goldene Hochzeit gefeiert.

Nach alledem ist die Indikation für die endovesikale operative Therapie bei gutartigen Tumoren ganz und gar von der Art des Falles abhängig. Man darf hier nicht schematisieren, sondern muß streng individualisieren.

Doch kann man, allgemein gesprochen, mit Rücksicht auf die absolute Ungefährlichkeit der intravesikalen Abtragung, den meisten Kranken mit benignen Neoplasen anraten, die Entfernung derselben vornehmen zu lassen.

ELFTER ABSCHNITT.

Die Photographie der Blasenbilder.

Geschichte der Blasenphotographie. Erfolglose Versuche Béla Hermanns. Kutners Bemühungen um die Blasenphotographie. Nitzes Photographiercystoskop. Das von Hirschmann konstruierte Photographiercystoskop. Das neue gleichzeitig als Untersuchungs-Photographier- und Demonstrationscystoskop zu benutzende Instrument.

Der Versuch, photographische Bilder des Blaseninneren zu gewinnen, wurde zuerst von Béla Hermann, einem Assistenten Antals, gemacht; vorher hatte Nitze in seinem Lehrbuch schon theoretisch einen Weg angegeben, auf welchem es möglich sein solle, derartige Bilder zu erlangen. Dieser Weg wurde jedoch praktisch von ihm nicht beschritten, und ebenso verlief Béla Hermanns Versuch erfolglos insofern, als er keine Bilder gewann, die auf praktische Verwertbarkeit Anspruch erheben konnten.

Die ersten leidlichen Bilder des Blaseninneren (und hiermit des Inneren von Körperhöhlen überhaupt) erzielte mittelst der von ihm erdachten Methode R. Kutner (Berlin).[1]) Er gab u. a. die ersten photographischen Darstellungen der Trabekelblase, des Steins und der normalen bezw. pathologisch (z. B. durch Prostata-Hypertrophie) veränderten Schleimhautfalten, welche am Orificium internum die Harnröhre nach der Blase zu abgrenzen.

Seine Methode ist gekennzeichnet durch eine zum Anschrauben an die Cystoskopmündung eingerichtete Camera und durch einen für diese Zwecke konstruierten Bildzeiger; Kutner photographiert das

1) „Über Photographie innerer Körperhöhlen (insbesondere der Harnblase und des Magens)." Deutsche medizinische Wochenschrift 1891, No. 48 und Therapeutische Monatshefte 1892, Januar.

unfern der äußeren Mündung des Cystoskops befindliche, im Rohre desselben frei schwebende kleine Bildchen des Blaseninneren, nachdem er die Stelle, wo es schwebt, durch den Bildzeiger genau ermittelt hat. Die gewonnenen kleinen Photogramme werden dann vergrößert.

Diese Methode wurde von Nitze später verbessert, indem er ein Instrument von größerem Kaliber mit stärkerer Lampe und starkem optischen Apparat konstruierte, welches die photographischen Aufnahmen bei vorheriger Beobachtung des Objektes gestattet. An dem Trichterende des Cystoskopes No. 1 befindet sich eine dem Cystoskopschaft exzentrisch aufsitzende Kamera in Form einer flachen Schachtel (s. Fig. 104). Auf der Fläche derselben befindet sich eine mit Löchern versehene drehbare Scheibe. Die Löcher entsprechen in ihrer Größe genau dem Lumen des Instrumentes, so daß bei gewissen Stellungen der Scheibe das Loch derselben gerade auf der Lichtung des Cystoskopes ruht.

Legt man nun eine runde, in die Schachtel passende photographische Platte mit ihrer lichtempfindlichen Seite nach unten, so fällt bei gewisser Drehung der Schachtel das zu fixierende Bild auf die Platte. Durch Umdrehen der Schachtel kann man nun mehrere Kreise



Fig. 104.
Nitzes Photographiercystoskop.

der Platte, die sich mit dreht, auf der Cystoskoplichtung einstellen, so daß auf einer Platte eine Reihe von Aufnahmen gemacht werden können.

Das Okular ist durch ein Doppelprisma seitlich verlegt und kann durch eine drehbare Vorrichtung ein- und ausgeschaltet werden. Wird es eingeschaltet, so sieht man das zu photographierende Bild der Blase und stellt es nun scharf ein. Dann wird das Okular ausgeschaltet, und es fällt nun das eingestellte Bild auf die lichtempfindliche Platte. Jetzt schließt man den Strom, um der Lampe Licht zu geben, exponiert einige Sekunden, manchmal bis zu 30 Sekunden, unterbricht den Strom, bringt den nächsten Kreis der lichtempfindlichen Platte durch Drehung der Schachtel auf das Cystoskoplumen und verfährt wie vordem. So gewinnt man eine Reihe von Aufnahmen, die dann vergrößert werden. Die damit zu erzielenden Bilder sind tatsächlich recht gut. Die Mehrzahl unserer in diesem Buch gegebenen Bilder sind mit diesem Apparat gewonnen.



Fig. 105.
Hirschmanns Photographiercystoskop.

Die Technik ist eine außerordentlich einfache. Vor allem gilt es, das Objekt scharf einzustellen und dann das Cystoskop möglichst unbeweglich zu fixieren. Dazu bedienen wir uns eines Stativs, das von dem Instrumentenmacher Hirschmann konstruiert worden ist. Eine weitere Vorbedingung für ein Gelingen der Photographie ist eine möglichst feinkörnige Platte.

Hat man nun das Objekt eingestellt und das Cystoskop sicher fixiert, dann schraubt man das Okular beiseite, so daß nunmehr die vorher aufgesetzte Camera, da, wo sich Loch No. 1 befindet, das Lumen des Cystoskopes deckt. Die Stärke des Lichts ist vorher mit dem Akkumulator ausprobiert worden. Man schließt nun den Strom, exponiert einige Sekunden, etwa zehn bis zwanzig genügen, macht von demselben Objekt eine zweite Aufnahme, nachdem man die Scheibe auf No. 2 gedreht hat, und so fort. Die weitere Behand-

lung des Negativs geschieht nach den allgemeinen photographischen Regeln.

Ein gutes, auf denselben Prinzipien beruhendes Photographiercystoskop (siehe Fig. 105) mit etwas einfacheren und bequemeren Einrichtungen hat Instrumentenmacher W. A. Hirschmann konstruiert.

Die zur Aufnahme der photographischen Platte bestimmte Kassette hat eine rechteckige Form und dementsprechend auch die photographische Platte, die innerhalb der Kassette in einem besonderen Rahmen liegt. Die Kassette ist mit vier Löchern versehen, die der Reihe nach vor die Cystoskopöffnung gebracht werden können. Die Bewegung der Platte geschieht durch ein Zahnrad, so daß, wenn eine Feder vorspringt, die Platte vor der Cystoskopöffnung liegt.

Die Erneuerung der Platte geschieht ohne Schwierigkeit, ebenso kann man nach jeder Aufnahme sofort wieder das Okular einstellen, um das Bild zu kontrollieren.

Der Vorteil der Verwertung rechteckiger Platten ist darin zu suchen, daß dieselben für das Cystoskop passend aus großen geschnitten werden können.

Es ist sehr schwer, kleine lichtempfindliche Platten so herzustellen, daß die empfindliche Schicht absolut gleichmäßig ist. Es sollen vielmehr die kleinen Platten aus den großen herausgeschnitten werden.

Auch fällt zur Einstellung und Beobachtung des Bildes dank dieser Konstruktion das Doppelprisma fort.

Wir sind nun in letzter Zeit noch einen Schritt vorwärts gekommen. Waren auch die bisher erzielten Erfolge bei genügender Übung verhältnismäßig günstig, wie die Nitzeschen und meine Photogramme beweisen, so machten sich doch öfter Schwierigkeiten geltend. Diese Schwierigkeiten beim Photographieren des cystoskopischen Bildes lagen erstens in der Unmöglichkeit, absolute Ruhe der zu photographierenden Organe zu schaffen, zweitens in der sich daraus ergebenden Notwendigkeit, mit äußerst kurzer Expositionszeit zu rechnen, und drittens in der Unsicherheit, ob das beobachtete Bild während der Zeit der Ausschaltung und der Einschaltung der photographischen Platte auch tatsächlich im Bildwinkel des Cystoskop-Objektives bleibt. Man konnte bisher bei allen gebräuchlichen Photographier-Cystoskopen nicht gleichzeitig sehen und photographieren. Während der Aufnahmezeit wurde das Okular ausgeschaltet. Gesetzt nun, das Cystoskop wurde durch das Stativ oder den Arm des Untersuchers absolut ruhig gehalten, so war man darum doch nicht sicher, ob wirklich das eingestellte Bild auf die Platte gekommen war, weil ja die Blase selbst unabhängig von äußeren Einflüssen Spontanbewegungen macht.

Auf Grund einer Anzahl von Versuchen, die dahin zielten, ein großes, dem Lumen des Cystoskopes entsprechendes Bild zu schaffen, hat sich eine Konstruktion ergeben, die es möglich macht, eine cystoskopische Aufnahme anzufertigen, während das Bild selbst beobachtet wird und die photographische Camera mit der lichtempfindlichen Platte zur Aufnahme bereit ist. Ist das zu photographierende Bild eingestellt, so wird, ohne daß das Auge das Bild verliert, der Momentverschluß der Camera geöffnet und das Bild fixiert. Man ist auf diese Weise in der Lage, jede Aufnahme nicht nur vorher, sondern im Augenblick des Photographierens selbst kontrollieren zu können. Die Möglichkeit bietet den Vorteil, daß man niemals unsicher ist, ob auch tatsächlich das Bild von der photographischen Platte aufgenommen wird, welches das Auge gesehen hat.

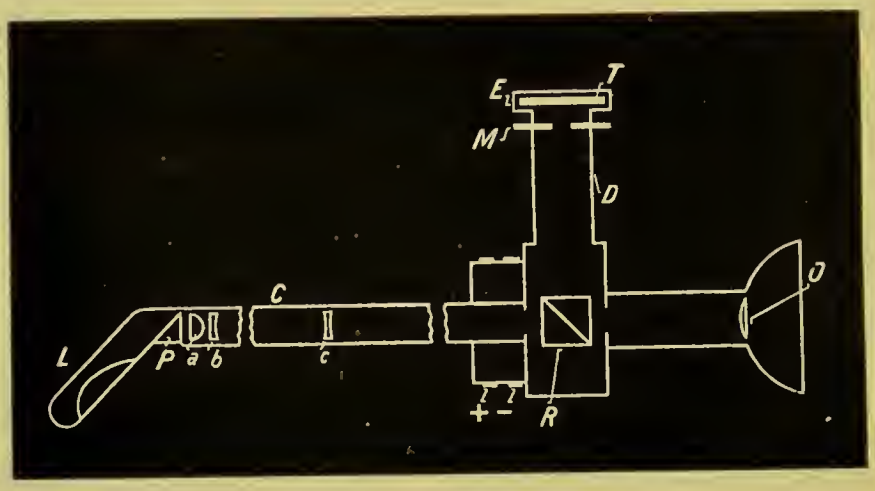

Fig. 106.

Die Zeichnung Figur 106 gibt eine Darstellung des Prinzips, nach dem das Instrument gearbeitet ist. Das Cystoskoprohr C mit der Beleuchtungslampe L umschließt, wie alle übrigen Cystoskope, das Prisma P mit den Objektivlinsen a und b, sowie die das Bild umkehrende Linse c. Am Okularende befindet sich ein Doppelprisma R, welches den für die optischen Verhältnisse günstigsten Winkel besitzt und den Zweck verfolgt, daß das Bild einmal in der Richtung zum Okular O und zweitens in der Richtung zur photographischen Platte T, also im rechten Winkel zum ersten Bilde, entsteht. Durch richtige Form und Größe des Prismensystemes R besitzen die bei O und T beobachteten Bilder fast die gleiche Lichtstärke; bei T ist das Bild etwas heller als bei O.

Das in einem ungefähr rechten Winkel zur Achse des Instrumentes stehende Rohr D, welches die die Trockenplatte T einschließende Kassette E trägt, besitzt bei M einen Momentverschluß, der es in

einfacher Weise ermöglicht, die Expositionszeit länger oder kürzer wählen zu können. Das Okular O dient zur Einstellung des Bildes. Das Instrument kann ganz wie jedes gewöhnliche Cystoskop benutzt werden und ist auch die Art der Zuleitung des Stromes bei Plus und



Fig. 107.


Fig. 109.

Fig. 108.

Minus die bei den neueren Cystoskopen übliche. Die photographische Camera E läßt sich um die Achse des Cystoskopschaftes drehen, so daß sie bei jeder Stellung des Beobachtungsprismas P in einer für die Benutzung des Momentverschlusses geeigneten Stellung bleiben kann.

Das Prinzip, nach welchem die photographischen Aufnahmen während der Beobachtung vorgenommen

werden können, liegt demnach darin, daß das Doppelprisma R einmal das Bild in der Richtung der Achse, d. h. in gerader Linie zum Okular durchtreten läßt, während das Bild gleichzeitig ungefähr im rechten Winkel abgelenkt wird und so zur photographischen Platte gelangt. Das bei T (Fig. 106) entstehende Bild besitzt eine Größe von annähernd 6 mm, so daß im allgemeinen eine Vergrößerung um das Vierfache genügt, um das Bild in natürlicher Größe wiederzugeben. Die bei dem Cystoskop benutzten Glühlampen haben bei geringer Spannung eine sehr große Lichtstärke, ohne sich übermäßig zu erwärmen. Die Kassette E macht es möglich, vier Aufnahmen hintereinander vornehmen zu können. Es würde keine Schwierigkeiten machen, eine größere Anzahl von Aufnahmen anzufertigen, jedoch wird das praktisch kaum jemals wünschenswert sein, besonders weil durch das Auge jede Aufnahme kontrolliert wird und Bedenken, ob auch tatsächlich das richtige Bild photographiert ist, nicht vorhanden sind.

Das Photographieren mit dem Instrument Figur 107 geschieht in der Weise, daß das Bild bei normaler Lichtstärke eingestellt wird. Ist letzteres geschehen, so wird ebenfalls unter Leitung des Auges die Lichtstärke, soweit es die Lampe zuläßt, gesteigert. Die maximale Steigerung der Lichtstärke dauert, um die Lampe zu schonen, nur so lange an, als man den Momentverschluß zur Belichtung der Platte geöffnet hält. Man kann das Cystoskop in irgend einer Weise fixieren, unbedingt notwendig ist das jedoch nicht. Nach einiger Übung wird man es erreichen, das Instrument für die kurze Zeit der Exposition mit unterstützten Armen völlig ruhig halten zu können. Die Dauer der Exposition soll im allgemeinen drei Sekunden nicht überschreiten. Sollte ausnahmsweise infolge besonderer Umstände eine längere Exposition bis zu vier und fünf Sekunden notwendig werden, so ist es wichtig, mit oder ohne mechanische Fixierungsmethoden das Instrument tunlichst ruhig zu halten.

Das Prinzip, das Bild vor dem Okular rechtwinklig abzulenken, ohne dadurch den geraden Durchtritt desselben zu stören, bietet noch den Vorteil, das Instrument auch als Demonstrations-Cystoskop benutzen zu können, indem statt der Kassette E (Fig. 107) ein Okular B (Fig. 108) aufgesetzt wird, welches die gleiche Brennweite wie das Okular O besitzt, wodurch es möglich wird, daß ein zweiter Beobachter dasselbe Bild sieht, welches der Untersuchende einstellt.

Dieses Demonstrations-Cystoskop hat gewisse Verschiedenheiten von dem Demonstrations-Cystoskop, das Kutner auf der „Ausstellung ärztlicher Lehrmittel“ demonstriert und in Gemeinschaft mit Dr. A. Köhler (Jena) im Zentralblatt für die Krankheiten der Harn- und Sexual-

organe 1903, Heft I beschrieben hat (siehe S. 37). Um nur zwei Punkte hervorzuheben, so wirft statt der von Kutner verwendeten planparallelen Glasplatte ein Doppelprisma das Bild nach zwei Richtungen, zwei bei der Kutnerschen Konstruktion benötigte Okulare fallen fort. Beide Beobachter sehen das Bild in fast **gleicher Lichtstärke**, und zwar so wie bei jedem gewöhnlichen Cystoskop.

Durch die Drehung des Okulars um die Achse des Cystoskopes kann der zweite Beobachter stets an derselben Stelle, am zweckmäßigsten links neben dem Untersuchenden stehen, der seinerseits wieder durch Drehung des Cystoskopschaftes jedes Bild einstellen kann. Die übrigen Teile des Instrumentes sind im wesentlichen nicht komplizierter als diejenigen der gewöhnlichen Cystoskope. Man kann die einfachen Cystoskope in der Stärke No. 21 sowohl mit einem gewöhnlichen Okular (Fig. 109), wie auch mit beiden Okularen zu Demonstrationszwecken verwenden, so daß es keine Schwierigkeiten bietet, ein Cystoskop sowohl als einfaches Untersuchungsinstrument, als auch für Demonstrationszwecke zu verwerten. Es können demnach nach dem gleichen Prinzip Instrumente hergestellt werden, die als einfaches Untersuchungs-Cystoskop, als Photographier- und Demonstrations-Cystoskop benutzt werden, wie auch Instrumente nur zur Untersuchung und zur Demonstration angewandt werden können.

ZWÖLFTER ABSCHNITT.

Verwertbarkeit der Röntgenstrahlen für die Diagnose der Krankheiten der Harnorgane.

Erfahrungen von Dr. Levy-Dorn, Albers-Schoenberg. Aktinographie besonders wichtig für Nierensteine. Versuche von Dr. Cowl: Darstellbarkeit der Phosphate, Oxalate und Uratsalzsteine.

Blasensteine leichter darstellbar.

Irrtümer: Verknöcherung und Verkalkungen der Rippen. Reine Harnsäuresteine schwer darstellbar. Verwertung für den Nachweis des Ureterverlaufes und etwaiger Unterbrechung desselben.

Nicht lange nach der epochemachenden Entdeckung der Röntgenstrahlen wurde vielfach die Hoffnung ausgesprochen, daß es nunmehr möglich werden würde, die cystoskopische Untersuchungsmethode durch die der Skiagraphie zur Aufdeckung von dunklen Fällen (Blasen- und Nierensteine) zu ersetzen.

Aus diesem Grunde gehört es in den Rahmen dieses Buches, daß wir prüfen, inwieweit sich diese Hoffnungen erfüllt haben und ob die Cystoskopie tatsächlich durch diese neue Untersuchungsmethode eine Einschränkung erfahren hat oder ob wir ihrer nach wie vor nicht entraten können.

Da es sich um ein Gebiet handelt, in welchem die spezielle Technik eine besondere Rolle spielt, so erscheint es mir wünschenswert, vorerst die Ansicht einiger anerkannten Röntgographen wiederzugeben.

Die Erfahrungen des Herrn Dr. Levy-Dorn lauten folgendermaßen:

„In der ersten Zeit nach dem Bekanntwerden der Röntgenschen Entdeckung waren wohl viele überzeugt, daß nunmehr der Schlüssel für die Diagnose der Steinkrankheiten gefunden sei. Man dachte sich, daß die harten Gebilde, welche man mit dem Namen Stein belegt, besonders schwer für X-Strahlen durchgängig seien und sich daher

in Röntgenbildern von den Weichteilen deutlich abheben müßten. Aber die genaue Forschung deckte bald die großen Schwierigkeiten auf, welche auch der neuen Methode durch jene Crux der ärztlichen Diagnostik bereitet wurden und es sind erst wenige Jahre verflossen, seitdem es gelang, einigermaßen diese Schwierigkeiten zu besiegen.

Die einzelnen chemisch reinen Körper, aus denen sich die Steine in den menschlichen Harnwegen aufbauen, verhalten sich gegen die X-Strahlen sehr verschieden. Während die Kalksalze, und zwar in absteigender Reihe die kohlensaure, oxalsaure und phosphorsaure Verbindung, tiefe Schatten geben, läßt die Harnsäure und das seltene Cystin die Röntgenstrahlen sehr leicht hindurch. Die phosphorsaure Ammoniak-Magnesia steht in der Mitte zwischen beiden Gruppen. Nichtsdestoweniger zeigen die Röntgogramme der Steine selbst, die ja immer Gemische aus jenen eben genannten chemisch reinen Körpern bilden, wenn man gleiche Dicken derselben gegenüberstellt, verhältnismäßig geringe Unterschiede. Die Ansicht, daß die sogenannten Oxalatsteine usw. im Röntgenbilde wesentlich besser zum Ausdruck kommen als die sogenannten Urate, läßt sich daher nach den neuesten Erfahrungen nicht mehr als allgemeingültiger Satz aufrechterhalten.

Wie schon angedeutet, wurde seit dem Druck der ersten Auflage dieses Buches das Röntgenverfahren so weit vervollkommnet, daß es in der Regel auch an Lebenden gelingt, die Nierensteine röntgenographisch nachzuweisen. Allerdings ist es dazu nötig, eine gewisse Methodik innezuhalten. Vorausgesetzt, daß diese zuverlässig geübt wird, kommt heute auch negativen Ergebnissen großer Wert zu. Selbst bei dickeren Personen geben Steine von einer Größe, welche ihren Abgang per vias naturales unmöglich erscheinen läßt, wie sie also für die Frage der Operation in Betracht kommt, noch brauchbare Bilder. Nur besonders große Körperfülle, ein ungewöhnlich starkes Vorherrschen der leicht durchgängigen Körper im Stein (insbesondere der Urate) und verhältnismäßig unbedeutende Größe desselben schaffen Schwierigkeiten, die man auch heute noch nicht genügend sicher mit den Röntgenstrahlen überwinden kann, wenn es gilt, die Anzeige für eine Nierenstein-Operation zu begründen oder abzuweisen.

Ein Nierensteinbild, das brauchbar befunden werden soll, muß jene Eigenschaften aufweisen, welche dartun, daß Röntgenstrahlen von nicht zu großer Durchdringungskraft oder, wie der terminus technicus lautet, von nicht zu großer „Härte“ benutzt wurden und etwaige Steine durchsetzten und gleichsam ihre Schatten aufhellten. Es müssen daher die Querfortsätze der Lendenwirbel, der dreieckige Schatten des Psoas und, wenn das Bild genügend weit nach der Brust hinaufgeht, die letzten Rippen deutlich zu erkennen sein. Natürlich ist es nur bei negativen Ergebnissen nötig, auf diese Nebenzeichen des

Bildes zu achten. Es empfiehlt sich, auch anscheinend gelungene Aufnahmen zu wiederholen, damit keine Plattenfehler oder andere Zufälligkeiten Täuschungen veranlassen.

Der Kranke, der auf Nierensteine untersucht werden soll[1]), muß vorher seinen Darm ordentlich entleert haben. Hat er eine Medizin eingenommen, die Röntgenschatten geben kann, z. B. Bismutum subnitricum, so denke man daran, daß eine solche, wie ich es aus Versuchen weiß, wochenlang im Darm verharren kann. Einige Stunden vor der Röntgenuntersuchung stelle man den Darm des Patienten durch einige Tropfen Opium ruhig.

Die Aufnahmen zerfallen in Übersichts- und Teilbilder. Die Übersichtsbilder haben, wie schon der Name besagt, ein genügend großes Gesichtsfeld und enthalten die Gebiete beider Nieren und Ureteren bis zur Blase, also die ganze Körpergegend von der elften Rippe bis gegen die Symphyse. Die Teilbilder geben nur kleinere Ausschnitte der Nieren oder Ureteren, aber mit größerer Schärfe als die Übersichtsbilder wieder. Nach meinen Erfahrungen lohnen sich die Übersichtsbilder nur bei mäßig dicken Kranken. Sonst fallen sie zu undeutlich aus, als daß sie ein überzeugendes Urteil zulassen.

Sehr wichtig ist bei beiden Arten der Aufnahme die richtige Lagerung der Patienten. Meist empfiehlt sich die Rückenlage mit in Hüften und Knie gebeugten Beinen und etwas erhobenem Oberkörper, damit die Lordose der Lendenwirbelsäule gut ausgeglichen oder gar überkompensiert wird und der zu radiographierende Körperteil der Platte gut anliegt.

Bei Übersichtsbildern kann man dann noch durch quer über den Körper gelegte Bleibleche von mindestens 2 mm Dicke die überflüssigen Röntgenstrahlen abblenden, falls man nicht über Blendenapparate verfügt[2]), welche die Abblendung leicht ermöglichen, ohne den Patienten zu berühren. Es sei aber hervorgehoben, daß ein Bild von dem Umfang der Übersichtsaufnahmen nach meinen Erfahrungen durch die Blendentechnik nicht sehr verbessert wird.

Die Teilaufnahmen werden mit Blendenöffnungen von zwölf oder weniger Zentimeter langen Durchmessern ausgeführt. Die schönsten Bilder erhält man, wenn man zugleich eine Zusammenpressung des Leibes, wie es die Kompressionsblenden[2]) ermöglichen, damit verknüpft. Es sind bei mittelgroßen Personen für jede Körperseite drei solche Blendenaufnahmen nötig, um alle in Betracht kommenden Teile

---

1) Ich beschreibe den Gang der Untersuchung, wie er sich mir bewährt hat. Die wesentliche Ausbildung der Methodik verdanken wir Leonard, C. und A. Slaberia, Albers-Schoenberg, Rumpel.

2) Ich benutze dazu den von mir angegebenen Universalblendenkasten.

zu untersuchen. Ich beginne gewöhnlich damit, das schräggestellte Rohr der Kompressionsblende mit seiner Öffnung halb über und unter den Rippenbogen zu stellen und später die ergänzenden Aufnahmen anzufügen. Man denke daran, daß die Lage des vorderen Rippenbogens zu den letzten Rippen nicht immer dieselbe ist.

Wer sich mit einer Aufnahme begnügen muß, wird natürlich diejenige Stelle unter die Blendenöffnung zu bringen suchen, wo der Stein vermutet wird.

Bei den Aufnahmen mit der Kompressionsblende kommt meist nur die Rückenlage in Betracht. Bei den anderen Arten der Abblendung wird man unter Umständen bessere Resultate in einer Seitenlage erhalten, weil dann die Gedärme von der zu untersuchenden oberen Niere nach unten gleiten. Die ruhige Haltung des Patienten ist aber in einer solchen Stellung schwer zu sichern.

Kleine Steine können bisweilen dadurch besser zur Anschauung gebracht werden, daß man mit dem Röntgenrohr möglichst nahe an die Platte herangeht; dadurch werden die Steine erheblich vergrößert auf die Platte projiziert. Doch sollte man nur ausnahmsweise zu diesem Hilfsmittel greifen, weil dadurch die Gefahr der Verbrennung für die dem Rohr nächsten Hautstellen vergrößert wird.

Die genannten Vorkehrungen reichen aus, um einwandfreie Bilder zu erzielen. Nur in den seltensten Fällen wird man gezwungen sein, noch andere Maßnahmen, wie Aufblähung der Gedärme mit Luft, zu ergreifen.

Das Wichtigste für die Aufnahmen der Nierensteine ist natürlich der Gebrauch eines dauerhaften Röntgenrohres, das fähig ist, genügend lange weiche oder mittelweiche Strahlen in genügender Menge herzugeben.

Die Röntgendiagnose auf Nierensteine sollte stets aus den Platten gestellt werden. Auf den Abzügen gehen oft Feinheiten verloren oder können ohne große Kunst von Interessenten leichter vorgetäuscht werden, wo sie nicht vorhanden sind. Die Negative werden am besten geprüft, indem man sie gegen eine beleuchtete Mattscheibe hält.

Die Nierensteinbilder brauchen und können auch nicht immer kontrastreich sein, müssen aber die oben angeführten Charaktere zeigen. Der bei einer Aufnahme erreichbare Kontrast hängt unter anderem von dem Verhältnis der Durchlässigkeit der darzustellenden Körperteile untereinander, wie von der Körperfülle ab.

Die Steinschatten bilden mehr oder weniger regelmäßige Flecke, die sich von ihrer Umgebung deutlich abheben. Ich sah nur einmal Geschwulstknollen, die sehr blutreich waren, ähnliche Radiogramme geben.

Pyo- und Hydronephrosen, größere Tumoren markieren sich im allgemeinen, wenn sie sich überhaupt im Röntgenbilde verraten, durch mehr diffuse, unbestimmtere Schatten. Besonders fällt an gut gelungenen Übersichtsbildern der Unterschied zwischen der gesunden und kranken Seite auf.

Untersuchungen auf Blasensteine mittelst Röntgenstrahlen werden selten verlangt. Doch verfüge ich über zwei Fälle, in welchen das Radiogramm einen erbsengroßen Schatten zeigte, den ich auf Anwesenheit eines Blasensteins beziehen mußte, obwohl die Sondenuntersuchung ein negatives Ergebnis lieferte. Eine Operation wurde nicht ausgeführt.

Albers-Schönberg weist in seinem Lehrbuch darauf hin, daß sich bei vielen in Rückenlage aufgenommenen Beckenaufnahmen ein erbsengroßer runder weißer Fleck findet, der von Nichtkennern leicht mit einem Blasenstein verwechselt werden kann. Der Fleck liegt auf der linken Seite des Kranken dicht oberhalb des horizontalen Schambeinastes, etwa 3 cm von der Mittellinie entfernt. Die Ursache dieser Erscheinung ist noch nicht aufgeklärt.

Es verlohnt sich also wohl, zumal da die verbesserte Technik auch den Aufnahmen der Blasensteine zugute kommt, häufiger, als bisher geschehen, dieselben zu Rate zu ziehen. Bisher geschah es meist nur, wenn man die anderen, den Kranken lästigeren Untersuchungsmethoden aus irgendeinem Grunde nicht anwenden wollte oder konnte. Die X-Strahlen lassen sich ferner für die Analyse entleerter oder durch Operation gewonnener Steine vorteilhaft verwerten. Ob der Stein gleichmäßig zusammengesetzt, ob er geschichtet ist, einen Kern besitzt, kann das Skiagramm verraten und dadurch unter Umständen verhüten, daß ein kostbarer Sammlungsgegenstand zertrümmert wird.

Für Röntgenstrahlen schwer durchgängige Fremdkörper, besonders also metallische bilden, wie in den übrigen Körpergegenden, so auch im Urinaltraktus eine Anzeige für die Röntgenuntersuchung. Auch abgebrochene Stücke weicher Katheter können jetzt unter nicht zu ungünstigen Verhältnissen zum Ausdruck gebracht werden.

Die Aufnahme normaler Nieren gelingt auch bei mageren Leuten noch nicht regelmäßig. Das gleiche gilt natürlich für verlagerte oder deforme Nieren. Die Lage der Ureteren läßt sich, wie Casper gezeigt hat, durch Einführung metallischer Sonden im Radiogramm veranschaulichen.

Nach der gegebenen Darstellung ist also das Röntgenverfahren zur Untersuchung des Urinaltraktus angezeigt, wenn an folgende Möglichkeiten gedacht wird:

1. Nierenstein,
2. Ureterstein,

} ganz besonders, wenn eine Operation geplant ist;

3. Blasensteine — nicht allein, falls aus irgendeinem Grunde nicht sondiert werden soll, sondern auch zur gelegentlichen Ergänzung der anderen Untersuchungsmethoden;

4. Fremdkörper von höherem Atomgewicht;

5. Tumoren, Erkrankungen, Verlagerungen, Deformitäten der Nieren (gelegentlich);

6. Verlagerung der Ureteren;

7. Die Untersuchung des Baues und der chemischen Zusammensetzung entleerter Steine mit Röntgenstrahlen kommt in Betracht, wenn die Steine unversehrt bleiben sollen. Auch ihre Lage in einer herausgenommenen Niere läßt sich leicht mit Hilfe der Radiographie festhalten."

Etwas abweichend von diesen Ausführungen äußert sich Albers-Schönberg[1]) (Hamburg):

„Der früher üblichen Technik, welche darin bestand, daß Patient auf die photographische Platte gelegt und mit einer Röhre mittelweicher Qualität mehr oder weniger lange durchstrahlt wurde, gelang es nur in 5 % aller Fälle, Konkremente zu finden. Die Mißerfolge wurden auf die chemische Zusammensetzung der Steine gehoben, indem man annahm, daß nur Oxalatsteine ihrer großen Dichte wegen nachweisbar wären, während sich die anderen Steine, welche man als weiche Steine bezeichnete, dem Nachweis entzögen.

Diese Ansicht hat sich indessen nicht halten lassen, da man mit verbesserter Technik sehr bald harnsaure Steine, Phosphatsteine und Cystinsteine nachwies, wodurch der Beweis erbracht wurde, daß die chemische Beschaffenheit wenig oder gar nichts für das Gelingen der Untersuchung zu besagen hatte. Indessen behauptete sich die Ansicht, daß, wenn auch die Steine sämtlich darstellbar wären, doch gewisse Sorten günstigere Chancen als andere böten. Man fand heraus, daß die Darstellbarkeit der Steine abhängig sei von ihrem spezifischen Gewicht sowie von dem Atomengewicht ihrer Bestandteile.

Unter Berücksichtigung des Gesagten bieten also die Oxalatsteine die günstigsten Aussichten, in zweiter Reihe stehen die Phosphatsteine, in dritter die harnsauren und Cystinsteine.

Als erschwerendes Moment galt früher die Dicke des Patienten, die derartig störend wirken konnte, daß man in Fällen, wo es sich um große Steine handelte, nicht das geringste Resultat mit der Röntgenuntersuchung erzielte. Der Grund für diese Mißerfolge liegt darin, daß die Röntgenstrahlen im menschlichen Körper je nach der Dicke des letzteren eine mehr oder minder erhebliche Diffusion erleiden, wodurch eine Verschleierung des Bildes auftritt, die zu negativen

1) Zeitschrift für ärztliche Fortbildung 1904.

diagnostischen Ergebnissen führen muß. Auch heute spielt die Korpulenz des Patienten noch immer eine Rolle, indessen hat man gelernt, dieselbe bis zu gewissem Grade unschädlich zu machen, so daß man imstande ist, auch bei fettleibigen Personen Steine bis zur Größe von Kirschkernen mit ziemlicher Sicherheit nachzuweisen. Bei minder starken oder dünnen Patienten ist das Gelingen der Untersuchung bei Anwendung einer guten Technik gesichert. Selbst kleine Konkremente bis zu Linsengröße werden kaum dem Nachweis entgehen können.

Die Steinuntersuchung mittels Röntgenstrahlen findet vorwiegend ihre Aufgabe darin, die Entscheidung zu liefern, ob ein vorhandenes Konkrement bereits eine derartige Größe erreicht hat, daß es den Harnleiter nicht mehr spontan zu passieren imstande ist.

Es ist selbstverständlich, daß sich der Chirurg nicht einzig und allein durch die Röntgenuntersuchung leiten lassen wird, daß er vielmehr auch die übrigen klinischen Methoden zu Rate ziehen und erst unter Berücksichtigung sämtlicher Ergebnisse einen eventuellen chirurgischen Eingriff vornehmen wird.

Auch für den Röntgenologen kommen die klinischen Untersuchungsmethoden sehr wesentlich mit in Betracht. Wenn beispielsweise in einem Fall von Nierensteinverdacht die Röntgenplatte negativ ausfällt und trotzdem Blut im Harn gefunden wird, so kann man sich mit dem Ergebnis der Röntgenuntersuchung ohne weiteres nicht zufrieden geben, sondern man wird durch Wiederholung der Aufnahme feststellen müssen, ob dauernd Nierensteinschatten auf den Platten fehlen. Es ist überhaupt nicht angezeigt, sein Urteil auf dem Ergebnis einer einzigen Untersuchung aufzubauen, da es genügend Fehlerquellen gibt, welche auch dem geübten Untersucher verhängnisvoll werden können. Demnach sollte in allen Fällen, wo das Resultat ein negatives oder zweifelhaftes ist, eine oder mehrere Nachuntersuchungen vorgenommen werden.

Die Steinuntersuchungen werden in rationeller Weise folgendermaßen vorgenommen.

Nachdem die Urinuntersuchungen oder eventuelle Sondierungen abgeschlossen sind, läßt man den Patienten gründlich abführen (Einläufe). Sodann wird in der zu beschreibenden Weise die rechte und linke Niere, sowie der rechte und linke Harnleiter und schließlich die Blase untersucht. Ich halte es durchaus für erforderlich, beide Seiten der Kranken vorzunehmen, da ich Fälle beobachtet habe, in welchen die Steine sich in der den Schmerzen entgegengesetzten Seite befanden. Überdies ist es nicht ausgeschlossen, daß beiderseits Steine vorhanden sind, während nur die Konkremente der einen Seite Beschwerden machen. Eine komplette Nierensteinunter-

suchung muß daher beide Seiten mit Einschluß der Harnleiter und der Blase umfassen.

Zur Aufnahme der Radiogramme bediene ich mich der von mir angegebenen Kompressionsblende, deren Hauptprinzip darin besteht, einen Hohlzylinder unter leisem Druck in die Nierengegend vorzuschieben, um hierdurch den Abstand der Röntgenröhre, welche vom oberen Teile des Zylinders getragen wird, zu der photographischen Platte nach Möglichkeit zu verringern.

Die Kompression des Abdomen kann auch bei korpulenten Personen mit großer Leichtigkeit und ohne Belästigung des Kranken ausgeführt werden.

Es wird beispielsweise bei Untersuchungen der linken Niere zunächst der Zylinder auf die Bauchhaut links unter dem Rippenbogen gesetzt. Hierauf wird mit leisem Druck der erstere, nachdem man ihm eine etwas schräge Richtung gegeben hat, eingedrückt, so daß die Achse des Zylinders, schräg unter dem Rippenbogen durchlaufend, genau die Niere trifft. Ebenso gut wie der Patient das Palpieren der Nierengegend verträgt, kann man auch mit Vorsicht mittels dieses Zylinders in die Tiefe dringen. Nur wenige Kranke halten den Druck nicht aus, so daß man sich mit geringerer Kompression begnügen muß. Nachdem das Maximum der Kompression erreicht ist, wird die Röhre eingeschaltet und etwa eine bis zwei Minuten belichtet. Eine längere Durchleuchtungsdauer ist bei guten Röhren vollständig überflüssig. Auf der Platte erscheint nach der Entwickelung ein runder Belichtungskreis, innerhalb dessen man die letzte Rippe, einen Teil der Wirbelsäule und den schräg verlaufenden Psoas erkennt. Etwaige im oberen Teile der Niere oder im Nierenbecken liegende Konkremente wird man auf der Platte als helle Schatten erkennen. Die zweite Aufnahme wird derart gemacht, daß man statt in schräger in senkrechter Richtung unter dem Rippenbogen komprimiert. Die Platte zeigt die Gegend des unteren Nierenpols und das Nierenbecken, die nächste Aufnahme wird in gleicher Weise in Nabelhöhe gemacht, die folgende in der Höhe der Synchondrosis sacroiliaca und die letzte, welche die Blasengegend zeigt, hart am oberen Rand der Symphyse. Je nach der Größe des Patienten wird man für eine Seite drei, höchstens vier Aufnahmen brauchen, um das ganze in Betracht kommende Gebiet genau abzusuchen.

In gleicher Weise verfährt man mit der anderen Seite des Patienten. Nachdem so sechs oder acht Platten fertiggestellt und entwickelt sind, werden dieselben einer kritischen Musterung bei Tageslicht unterzogen. Die Platte muß, um maßgebend zu sein, gewisse Kriterien erfüllen. Es müssen die Processus transversi der Wirbelsäule sich deutlich abheben. Ferner soll die letzte Rippe Struktur

zeigen, desgleichen die etwa vorhandene Crista ossis ilei; ferner muß sich der Psoas in seinem schrägen Verlauf markieren und eventuell auch der Quadratus lumborum. - Zeigen Platten von derartiger Güte keine Konkrementschatten, so stehe ich nicht an, das Vorhandensein von Steinen in Abrede zu stellen. Zeigen dagegen die Platten diese Qualität nicht, so wird man je nach dem Einzelfalle eine oder mehrere Aufnahmen wiederholen, jedoch ist anzuraten, dieses nicht an demselben Tage zu tun, sondern erst nach Ablauf von vier bis fünf Tagen, da eine zu intensive Bestrahlung eine eventuelle Verbrennung der Bauchhaut hervorrufen könnte.

Bei der Anwendung meiner Kompressionsmethode ist allerdings die Möglichkeit einer Verbrennung auf ein Minimum herabgemindert, da durch den Apparat alle die zur Untersuchung kommenden Körperteile durch Bleiplatten geschützt sind, und da ferner die Röhre ihren Stand ca. 28—30 cm von der Körperoberfläche unveränderlich einnimmt. Schließlich bedarf ich bei meiner Methode nur einer Expositionszeit von zwei, höchstens drei Minuten, eine Zeit, die zu gering ist, um bei 28 cm Entfernung Verbrennungen hervorrufen zu können. Eine längere Exposition als höchstens drei Minuten oder gar das nähere Heranrücken der Röhre an den Körper, wie solches früher öfter geschah, ist durchaus zu verwerfen, da man den Patienten einer schweren Verbrennung aussetzen würde. Die Untersuchung an verschiedenen Tagen hat den Wert, daß die Füllungszustände im Darm verschiedene sind, man somit eventuell Aussichten hat, das zweite Mal unter günstigeren Umständen zu arbeiten. Die Ergebnisse können nun entweder positiv, d. h. auf den ersten Anblick erkennbar, oder zweifelhaft ausfallen. In den letzteren Fällen wiederhole man die Aufnahme und vergleiche die Platten aufs genaueste im durchfallenden Tageslicht. Bei einiger Übung wird man sehr bald dahin gelangen, auch auf weniger klar ausgefallenen Platten etwaige schwach angedeutete Konkrementschatten als solche zu erkennen. Sehr große Steine geben derartig markante Schatten, daß auch der Laie ohne weiteres die Diagnose aus der Platte stellen kann. Es gibt sogar Steine, welche man schon auf dem Leuchtschirm, namentlich wenn es sich um magere Personen handelt, erkennt. Es sind dieses äußerst seltene Fälle. Kleine Schatten sind häufig nicht so leicht zu erkennen, namentlich wird der Ungeübte bisweilen im Zweifel sein, ob es sich um Plattenfehler oder um Steine handelt.

Schließlich ist einiger Fehlerquellen dieser Untersuchungsmethode zu gedenken.

Ich untersuchte einen Fall, bei welchem die photographische Aufnahme einen pflaumengroßen Schatten dicht oberhalb der Crista ossis ilei ergab. Kontrollaufnahmen bestätigten den Befund, sogar auf dem Leuchtschirm konnte man den

Stein deutlich demonstrieren. Derselbe hatte eine ovale Form und einen dunklen länglichen Kern. Die Diagnose wurde auf Nierenstein entweder im erweiterten Nierenbecken oder im oberen Teil des Harnleiters gestellt. Die Operation ergab eine völlig normale Niere ohne Steine, auch die Sondierung des Harnleiters von oben ließ keine Konkremente nachweisen. Der Befund war zunächst sehr überraschend und unbegreiflich. Es mußte ein Stein vorhanden sein, dafür sprachen die äußerst prägnanten Schatten. Der weitere Verlauf des Falles erklärte dann das Bild. Nach der Operation war in der Nierengegend eine nicht zur Heilung kommende Fistel übrig geblieben. Als diese nach geraumer Zeit sondiert wurde, fühlte man einen deutlich rauhen Körper. Es war zweifelhaft, um was es sich hier handelte. Die Möglichkeit, daß die Beckenschaufel sondiert wurde, lag vor. Sehr bald gelang es indessen, aus der Fistel mittelst Kornzange einen Stein herauszuziehen, dessen Größe genau dem auf der Platte erhobenen Befunde entsprach. Der Stein enthielt in seinem Innern eine Höhlung, welche mit Haaren usw. ausgefüllt war. Seine Schale bestand aus Kalk. Es handelte sich um einen perforierten Kotstein, welcher extraperitoneal hinter der Nierengegend lag und somit Veranlassung für einen Nierenstein angesprochen zu werden, gab. Der Verlauf war im übrigen ein guter.

Vor solchen Irrtümern wird man sich nur schwer schützen können. Zum Glück werden derartige Fälle außerordentlich selten sein. Ich möchte jedoch darauf hinweisen, daß schon auf der Röntgenplatte der Stein einen dunklen Kern zeigte. Es läßt dieses auf einen Hohlraum schließen, ein Merkmal, welches man eventuell differenzialdiagnostisch gegenüber den Nierensteinschatten, welche diese Hohlräume nicht zeigen, benutzen kann. Der Fall lehrt ferner, wie wichtig es ist, neben der Röntgenuntersuchung die übrigen klinischen Methoden aufs genaueste zur Anwendung zu bringen. Im vorliegenden Falle fehlte Blut im Urin. Trotzdem würde wohl kein Chirurg, auch beim Fehlen von Blut, Bedenken getragen haben, bei derartig markanter Platte zu operieren.

Nicht selten kommen Patienten zur Untersuchung, bei welchen die knorpeligen Teile der Rippen teilweise oder ganz verknöchert sind. Diese anormalen Rippenpartien können sich bei der Nierensteinuntersuchung sehr wohl auf der Platte in Gestalt von weißen Flecken markieren und dadurch Veranlassung zur Annahme von Nierensteinen geben. Wenn man indessen die Anordnung der Flecke beachtet, so wird man sehen, daß dieselben stets dem Verlauf der knöchernen Rippen, die ja meist angedeutet sind, folgen. Außerdem liegen sie zu peripher, um als Nierensteine gedeutet werden zu können. Gewöhnlich bemerkt man ihre Schatten im letzten Interkostalraum.

Fehlerquellen treten ferner bei dem Nachweis der Ureterensteine auf. Die Lage der letzteren entspricht genau dem Verlauf der Harnleiter. Man findet sie also oben rechts resp. links neben der Wirbelsäule, sodann in der Gegend der Synchondrosis sacro-iliaca und schließlich innerhalb des Beckens bis dicht oberhalb der Symphyse. Es

kommen in dieser Gegend Schatten vor, welche leicht mit Ureterensteinen verwechselt werden können. Sie sehen fast kreisrund aus und haben Linsen- bis Erbsengröße. Sie liegen indessen weiter nach außen als die Harnleitersteine. Sie treten hart an der Linea innominata und bisweilen dicht oberhalb des horizontalen Schambeinastes auf. Auf Darminhalt können diese Schatten nicht zurückbezogen werden, denn wir finden sie auch dann, wenn der ganze Mastdarm durch gründliche Einläufe entleert worden ist. Ob es sich um Venensteine handelt, muß ich, da bis jetzt keine Sektionsbefunde vorliegen, dahingestellt sein lassen. Tatsache ist, daß diese Schatten, besonders die über dem horizontalen Schambeinast liegenden, sehr häufig auftreten und zu schwerwiegenden diagnostischen Irrtümern Veranlassung geben können. Man kann sich nur dadurch vor Fehldiagnosen schützen, daß man sich genau die Lage, in welcher Ureterensteine vorzukommen pflegen, einprägt. Schließlich muß noch erwähnt werden, daß auch Ureteren-Divertikelsteine vorkommen, welche eine mehr exzentrische Lage haben.

Blasensteine.

Der Nachweis von Blasensteinen hat eine weniger große praktische Bedeutung als der der Nierensteine, was daran liegt, daß man die genannten Konkremente fast stets mittels Sonde oder Cystoskop nachweisen kann. Indessen gibt es Patienten, welche man nicht zu sondieren wünscht, so z. B. Kinder. Hier ist der röntgenographische Nachweis von großer Bedeutung und, da ohne Schwierigkeiten auszuführen, ein sehr dankbarer. Neuerdings ist von Cowl, Wittek und Eppinger empfohlen worden, vor der Röntgendurchleuchtung die Blase mit Luft anzufüllen. Ich halte die Idee an und für sich für sehr richtig, da hierdurch die Durchstrahlungsverhältnisse wesentlich verbessert werden, indessen ist wegen der Gefährlichkeit des Einblasens von Luft in die Blase Vorsicht geboten.

Die Blasensteinuntersuchung mit Röntgenstrahlen kann unter Umständen der Sondierung überlegen sein, besonders in denjenigen Fällen, wo die Steine vollständig in die Schleimhaut eingebettet sind oder in Divertikeln liegen.“

* * *

So sehen wir, daß diese zwei angeführten Röntgenologen, die zu den erfahrensten Vertretern ihres Faches gehören, in ihren Ansichten über die Darstellbarkeit der Nierensteine doch etwas auseinandergehen. Die Frage ist für uns von großer Wichtigkeit, weil — wie der aufmerksame Leser der vorigen Kapitel erfahren haben wird — sich

Steine der Niere bisweilen durch nichts verraten; alle subjektiven und objektiven Symptome können fehlen, die Cystoskopie zeigt völlig normale Verhältnisse, der Ureterenkatheterismus, verbunden mit der funktionellen Untersuchung, liefert Harne, die aus völlig gesunden Nieren stammen könnten. Angesichts dieser Sachlage habe ich der Frage besondere Aufmerksamkeit zugewendet und Herrn Dr. Cowl, den bekannten und bewährten Fachmann auf dem Gebiete der Skiagraphie, zu einigen entsprechenden Versuchen angeregt, deren Resultate kurz folgende sind:

Man muß Nierensteine innerhalb feuchter Massen nach Röntgen untersuchen, denn die Untersuchung der von trockener Luft umgebenen

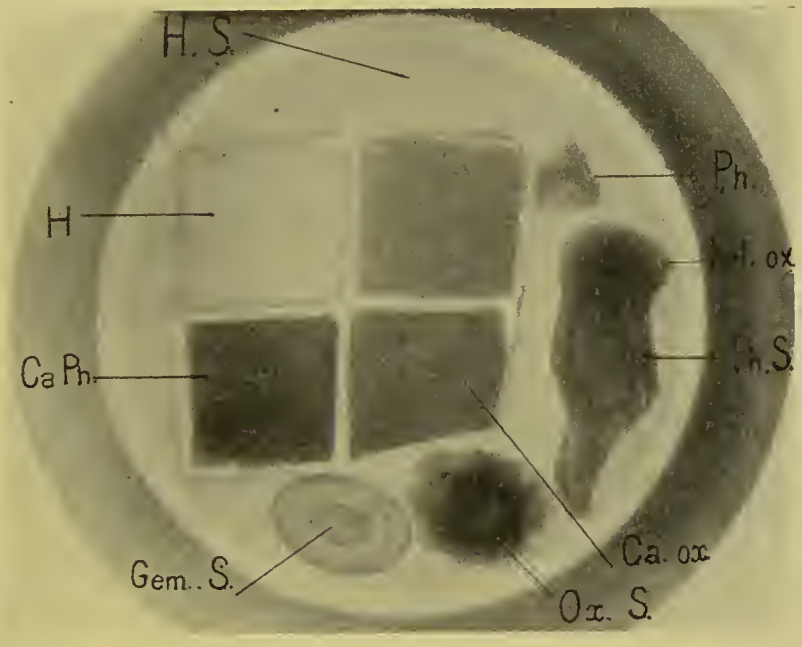

Fig. 110.

H. S. Harnsäurestein. H. Harnsäure (Pulver). Ph. S. Phosphatstein. Kal. ox. Oxalsaures Kali (Pulver). Ca. Ph. Phosphorsaurer Kalk (Pulver). Ca. ox. Oxalsaurer Kalk (Pulver). Ox. S. Oxalatstein. Gem. S. Gemischter Stein.

Steine entspricht nicht den Verhältnissen im Organismus. Es wurden deshalb die meiner Sammlung entstammenden Nierensteine in Wasserbehälter verschieden tief versenkt und dann Röntgenaufnahmen von ihnen gemacht. Wasser ist deshalb geeignet, weil kein großer Unterschied zwischen Wasser und Körpergewebe gegenüber dem großen Unterschied zwischen Wasser und Luft in bezug auf Röntgenaufnahmen besteht. Das Körpergewebe besteht zu etwa $^4/_5$ aus Wasser, dem bekanntlich die Formel H_2O zukommt. O_2 hat ein Atomgewicht von 16, H von 1. Was die einzelnen Gewebsteile betrifft, so gilt bezüglich der Durchlässigkeit für Röntgenstrahlen als festgestellt, daß die Undurchlässigkeit sich verhält 1. für Knochen, 2. für drüsige Organe und festes Bindegewebe, 3. für Fettgewebe wie 40 : 2 : 1. Die große

Undurchlässigkeit der Knochen ist auf ihren Gehalt an Calcium und Phosphor mit den Atomgewichten von 40 und 31 zurückzuführen.[1])

Dies vorausgeschickt, werden die Resultate der Untersuchungen leicht verständlich sein. Es ließ sich feststellen, daß kleine wie große Phosphat- und Oxalatsteine in wässriger Flüssigkeit mit großer Deutlichkeit sich abbilden, dagegen daß Steine, bestehend aus reiner Harnsäure, auch bei nur 5 cm Wassertiefe einen noch sehr schwachen Schatten werfen.

Fig. 111.
V. Ein mächtiger Korallenstein (phosphorsaurer Kalk).

Weiter wurden neben den Nierensteinen und innerhalb desselben Behälters (mit dünnem Holzboden) Pulver von je 5 g Calciumphosphat, Calciumoxalat und Kaliumoxalat in Würfelform gelagert (siehe Fig. 110), die auf die photographische Platte etwa gleich starke

1) Lehrbuch der klinischen Untersuchungsmethoden Eulenburg-Kolle-Weintraud 1903. IV. Diagnostik und Untersuchungsmethoden mittels Röntgenstrahlen von Dr. W. Cowl.

Schatten wie die Phosphat- und Oxalatsteine warfen, während 5 g reine Harnsäure überhaupt keinen Schatten gaben.

Da nun bei der Harnsäure und Oxalsäure der Sauerstoff den schwersten und überwiegendsten Bestandteil mit einem Atomgewicht von 16 bildet, so dürfte ihre Durchlässigkeit für Röntgenstrahlen ohne weiteres als einander gleich angenommen werden, woraus ersichtlich



Fig. 112.
K. Oxalsaurer Kalk mit Phosphatüberzug.

ist, daß in den oben erwähnten Salzen bezw. Steinen das Calcium, das Phosphor und das Kalium mit Atomgewichten von 40, 31 und 39 für den Schattenwert verantwortlich sind. Steine, welche teils oder ganz aus harnsaurem Natron bezw. Kali bestehen, dürften daher Schatten werfen, deren Stärke von der Beteiligung des Kaliums bezw. Natriums (Atomgewicht 23) abhängt.

Hiernach wird man bei Röntgenbildern der Nieren, wie auch der Harnblasengegend, vorausgesetzt, daß die Merkmale einer gelungenen

Aufnahme dieser Körperteile vorhanden sind auf dem Bilde, gegebenenfalls nur die Anwesenheit von Oxalat- oder Phosphatsteinen oder solcher aus harnsauren Salzen mit festem Alkali erwarten dürfen. Steine aus reiner Harnsäure, dadurch charakteri-

Fig. 113.
Oxalsaurer Kalk.

siert, daß sie vollkommen auf dem Platinspatel verbrennen, dürfte die Platte nicht wiedergeben.

Die Merkmale einer gelungenen Röntgenaufnahme der Nierengegend sind deutliche Ränder der letzten Rippe und der Querfortsätze der Lendenwirbel, sowie ferner in vielen Fällen der Rand des M. psoas.

Der häufigste „Plattenfehler“ (bei sachgemäßer photographischer Arbeit), der den Schatten eines Steins beim ersten Blick vortäuscht, sind runde bis erbsengroße Dellen an der Oberfläche der Gelatine des Röntgen(glas)bildes, die aber bei einer sehr schiefen Beleuchtung der Plattenoberfläche leicht erkenntlich sind.

Das, was Dr. Cowl bei seinen Untersuchungen herausgefunden hat, entspricht vollständig den praktischen Erfahrungen, die wir an den

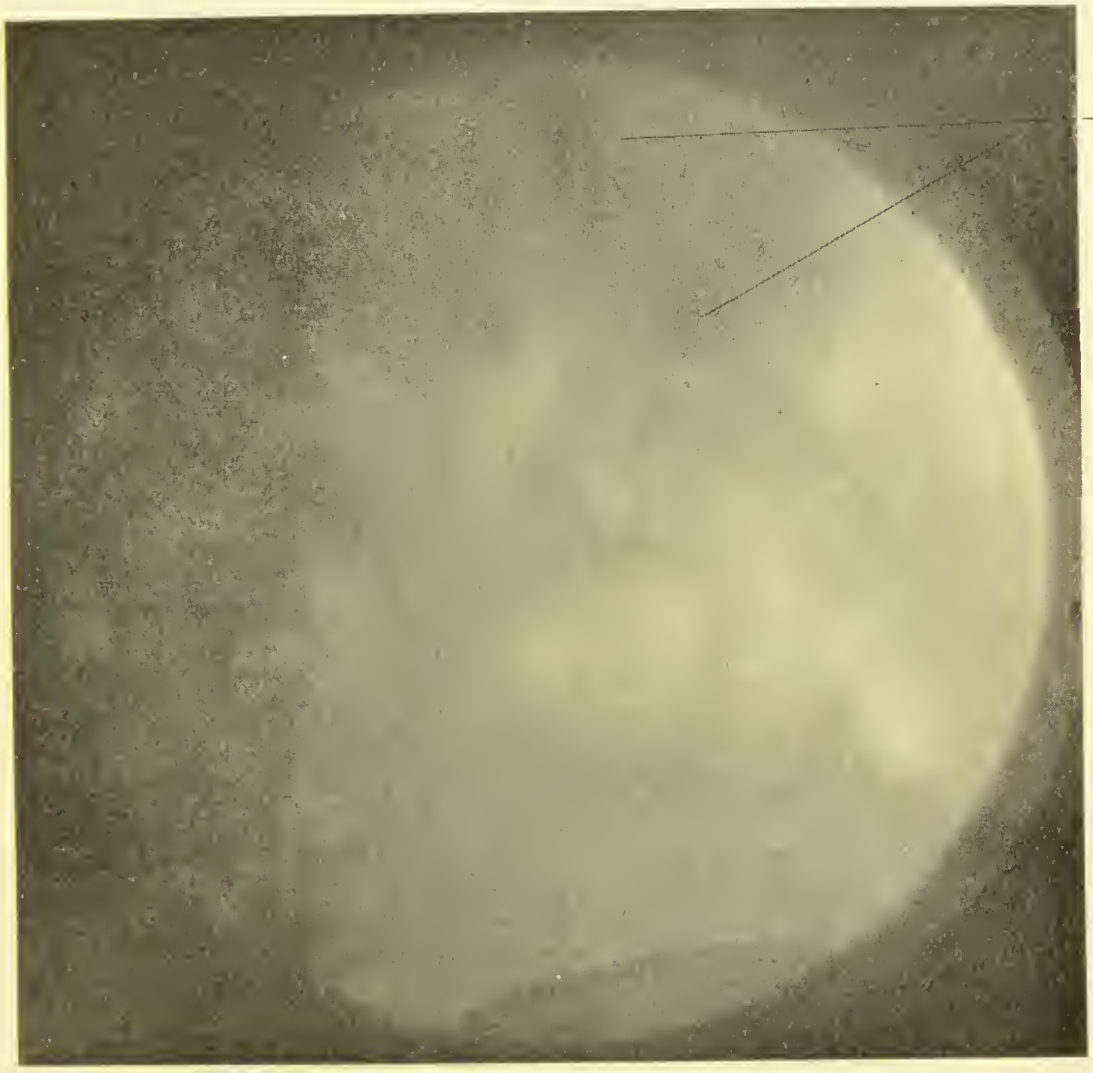

Fig. 114.
K. Verknöcherungen der Rippe.

Kranken gemacht haben. Die besten und sichersten Bilder geben große Phosphatsteine. Figur 111 zeigt einen solchen schweren Korallenstein. Die Verhältnisse lagen zudem günstig, da es sich um eine magere Person handelte (Bestätigung durch die Operation). (Aufnahme von Dr. Levy Dorn.)

Einen oxalsauren Kalkstein, der mit Phosphatschichten überzogen ist, demonstriert trefflich Figur 112. (Aufnahme Dr. Cowl.)

Einen reinen Oxalat (oxalsauren Kalk) gibt Figur 113 wieder.

Der Schatten ist aber weniger stark als bei den Phosphaten. (Aufnahme Dr. Cowl.)

Blasensteine sind leichter darzustellen, da die bedeckenden Gewebe dünner sind. Figur 116 zeigt einen Stein (Oxalate) bei einem Kinde.

Diese positiven Befunde dürfen aber eine gewisse Schwäche der Methode nicht hinwegtäuschen: Einige Male haben wir Steine (Urate)

Fig. 115.

R. XII. Rippe. S. Rundlicher Schatten, von einer Rippenverkalkung herrührend, einen Stein vortäuschend. A. R. Akzessorische Rippenspange.

bei der Operation der Patienten gefunden, die auf einer guten Aufnahme nicht sichtbar wurden. Andererseits täuschen zuweilen Schatten Steine vor, die tatsächlich nicht vorhanden sind. Albert Schoenberg hat auf die Verknöcherungen an den Rippen aufmerksam gemacht, die steinähnliche Flecke geben. Figur 114 läßt zwei solche Schatten erkennen. (Aufnahme Dr. Immelmann.) Sie liegen gerade auf der

Rippe und wurden als Verknöcherungen angesprochen. Dagegen entnahmen wir aus der Figur 115, welche einen runden Schatten an der senkrecht nach unten ziehenden akzessorischen Rippenspange zeigt, daß ein Stein vorhanden sei. Die Operation lehrte, daß kein Stein vorhanden war. Es handelte sich um Verkalkung der Rippe, die zufällig runde Form hatte und daher den Calculus vortäuschte.

Nach alledem darf man sagen, daß uns die Röntgographie in bezug auf Nierensteinerkennung wesentlich gefördert hat. Deutliche

Fig. 116.
Blasenstein eines siebenjährigen Kindes.

positive Befunde beweisen, negative schließen das Vorhandensein eines Urates nicht aus. Bei zweifelhaften Bildern muß man zwei Aufnahmen hintereinander machen. Zweifelhafte Schatten sind nur dann als Steine anzusprechen, wenn bei beiden Bildern der Schatten an derselben Stelle und von gleicher Gestalt ist. An die herdweise Verkalkung der Rippen möge man denken.

Wie die Radiographie vorteilhaft zur Darstellung des Verlaufs der Ureteren, zur Diagnose der Ureterenläsionen und eventuell der Dystopia renis gebraucht werden kann, wurde früher dargetan. Vergleiche hierüber die Figuren auf Seite 217 und 307.

Sachregister.

Akkommodationsfähigkeit der Niere 238. 262.
Akkumulatoren 19.
Albuminurie 207. 222.
Alkalischer Harn 210.
Ammonium sulfuricum 59.
— —, Sterilisation mit 59.
Amyloidniere 224.
Antipyrin 55.
Antiseptik 60.
— bei der Cystoskopie 60.
Anuria calculosa, Lösung des Steines bei 331.
—, reflektorische 331.
Argent. nitricum 202.
Arterien der Blasenschleimhaut 83.
Arteriosklerose der Blase 118. 130.
Asepsis 59.
— der Cystoskopie 59.

Balkenblase 105.
Ballotement rénal 213.
Bas fond 48. 49.
Batterie, elektrische 19.
Bewegungen der Blase 92.
Bilharzia vesicae 168.
Blase, Ausdehnbarkeit 54.
—, Distension der 55.
—, die normale 79.
—, Füllungsflüssigkeit der 58.
—, Kapazität der 65.
—, Kokainisierung der 56.
—, prophylaktische Spülung der 65.
—, reizbare 55.
—, Schrumpfung der 57.
Blasenboden 47. 49. 93.
Blasenfisteln 301. 346.
Blasengangrän 295.
Blasenharn 206.
Blasen in der Vesica 158.
Blasenschleimhaut 81.
—, Farbe der 82.
—, Glanz der 82.
Blasenschließmuskel 88.
Blasensteine 131. 368.
Blutextravasate 117.
Blutgefäße der Blase 83.
Blutkoagula 137. 146.
Blutung bei Geschwülsten der Blase 153.
Blutungen in der Blase 111.
Brenner, cystoskopischer 333. 338.
Brenngeschwüre in der Blase 158.
Bullöses Ödem 161.

Calculus vesicae 132.
Cap-Hämaturie 169.
Carmen caeruleum 215.
Chromocystoskopie 215.
Chylurie 169.
Civiale 322.
Coliinfektion 330.
Condylomata vesicae 167.
Cowpersche Drüsen 66.
Cysten der Blase 159. 162.
—, — Niere 288.
Cystenniere 280.
Cystitis 107. 211.
Cystitis acuta 56. 110. 116.
— ammoniacalis 116.
— calculosa 116.
— chronica 111. 116.

Cystitis colli 116.
— colli proliferans 117.
— corporis 116.
— dissecans gangraenosa 295.
— e strictura 116.
— gonorrhoica 116.
— granulosa 121.
— haemorrhagica 116.
— mucosae 116.
— parenchymatosa 116.
— purulenta 116.
— tuberculosa 118. 120.
Cystocele 307.
Cystocollitis 110. 116.
Cystoskop, Bewegungen desselben in der Blase 74.
— nach Fenwick 28.
— — Güterbock 30.
— — Lohnstein 29.
— — Nitze-Leiter 6. 7.
— Nitze No. 1 16. 17.
— — No. 2 22.
— — No. 3 22.
— mit Glühlampe 9.
—, retrogrades 129.
—, retrogrades, nach Schlagintweit 39.
— zur Demonstration nach Kutner 36.
— — Irrigation nach Casper 35.
Cystoskope Leiters 19.
Cystoskoptypus von Schlagintweit 39.
Cystoskopie, Antisepsis bei der 60.
—. Asepsis bei der 59.
— beim Weibe 294.
—. die moderne 11.
—. erste Epoche 1.
—. zweite Epoche 4.
—, Technik der 53.

Dampfsterilisation 59.
Dampftopf 60.
Decapsulatio renis 277.
Dégénérescence polycystique 163.
Demonstrationscystoskop 355.
— nach Kutner 36.
Diaphanoskopie 5.
Divertikel 105. 115.
— angeboren 106.
Divertikelbildungen 66.
Divertikelstein 134.
Dritter Prostatalappen 129.
Drüsen in der Harnblase 160.
Drüsenpapillen der Harnblase 160.
Durchleuchtung der Blase 5.
Dystopia renis 217.

Ecchymosen 120.
Echinokokken 164.
Ectopia vesicae 99.
Edisonlampe 9.
Eingekapselter Stein 134.
Eiterflocken 114.
Eiterklumpen 144.
Eitermenge 212.
Eiterzellen 205.
Eiweiß im Nierenharn 207.
Elektrizität in der Heilkunde 4.
Endoskop Desormeauxs' 3. 4.
Epididymitis 125.
Epithelien 206. 212.
Erythrocyten 205.
État vesiculé 163.
Eucain 56.
Evakuationscystoskop 32. 137.
Exkreszenzen der Schleimhaut 143.
— polypartige 117.
Exsudatblasenfistel 316.

Fernrohr, cystoskopisches 12.
—, terrestrisches 6. 12. 13.
Fibrome 142.
Fremdkörper in der Blase 154.
Füllung der Blase 50.
Füllungsflüssigkeit der Blase 58.
Funktionelle Nierendiagnostik 226.

Gallensteinkolik 288.
Galvanokaustik 4.
Gazogen 3.
Gefrierapparate 231.
Gefrierpunkt 230.
— des Blutes 234.
— — Harnes 236.
Geschichte der Cystoskopie 1.
Geschwülste, benigne 149. 151.
— der Blase 138.
— maligne 149. 151.
Geschwüre der Blase 119. 345.
— tuberkulöse 119.
— traumatische 119.
Gesichtsfeld, äußeres 14.
—, inneres 13.

Gleichgewichtslage des Cystoskops 51.
Gleitmasse, aseptische 64.
— Caspers 60.
Glühlampen 69.
—, kalte 70.
— mit federndem Kontakt 70.
Glykosurie 244.
Glyzerin 63.
Granularatrophie 245.
Grawitzscher Tumor 271.
Gummata vesicae 167.

Haematuria vesicalis 168.
Haemophil. renal. 282.
Hämorrhagien 169.
— in der Blase 112.
Harnblase 46.
—, Anatomie und Physiologie 49.
Harngries 102.
Harnleiterfisteln 302.
Harnleiterkatheterismus 173.
Harnleitermündung 95.
—, Aufsuchen derselben 97.
Harnmenge 203.
Harnröhre, Anatomie und Physiologie 48.
—, Kokainisierung der 56.
—, Länge der 44.
—, Lichtung der 54.
—, Richtung der 45.
—, Striktur der 54.
Harnröhrendrüsen 66.
Harnsäuresteine 132.
Harnstoff 227.
Harnwirbel 99.
Herpes mucosae vesicae 159.
— tonsurans 122.
Hindernis im Ureter 218.
Homeseher Lappen 129.
Hydatideneysten 164.
Hydrämie 235.
Hydrargyrum oxycyanatum 58. 65. 203.
Hydronephrose, infizierte 273. 330.
Hydrops renum cystieus 279.
Hyperglykämie 244.
Hypernephrom 271.
Hypertrophie der Prostata 105. 124. 130.
Hyposthenurie 237.

Ischuria paradoxa 296.
Indigokarmin 98. 215. 227.
Infektionscystitis 125.
Inkrustierter Tumor 135.
Jodkalieinspritzung 211.
Irrigationscystoskop nach Berkley-Hill 26.
— — Casper 35.
— — Lohnstein 27.
— Nitze 26.
Irritable Bladder 159.

Karbolsäure 62.
Karzinome 135. 141. 144. 150.
Katarrh der Blase 114.
Katheter, Koehen der 60.
—, Sterilisierung der 60.
Katheterpurin 64.
Knötchen 120.
— in der Blase 85.
Kokain 56.
Kokainisierung der Blase 56.
— der Harnröhre 56.
Kompressionsblende 365.
Krampf des Ureters 197.

Lanolin 63.
Latente Steine 136.
Leergehen des Ureters 101.
Leukocyten 205.
Leukoplakia vesicae 165.
Leukoplasie 166.
Lichtleiter Bozzinis 1.
Ligamentum interureterieum 49. 93.
— suspensorium 52.
Litholapaxie 134.
Lithotripsie 32.
Lithotriptor, cystoskopiseher 339.
Lues der Blase 167.
Luftblase 91.

Magnesiumlicht 3.
Maulbeersteine 133.
Megaloskop 28.
Methylenblau 98. 215. 227.
Mignonlampe 9.
Mikroorganismen im Harn 206.
— in der Harnröhre 63.
Modell für die Cystoskopie 24.
Molekulare Konzentration 230.
Myome 142.
— des Uterus, Cystoskopie bei 314.

Narben der Blase 157.
Neoplasmen der Blase 138.
Nephralgie 289.
Nephritis 224. 284.
— haemorrhagica 258.
Nephrolithiasis 269.
Nephrophthisis 119. 266.
Nierenbecken, doppeltes 291.
Nierenbeckenepithelien 206.
Nierenbeckenspülung 323.
Nierendiabetes 245.
Nierenepithelien 206.
Nierenharn 206.
Niereninsuffizienz 235.
Nierensteinbilder 359.
Nierensteinkolik 286.
Nierentumoren 290.
Noduli vesicae 85.
Normalwerte für die Phloridzinglykosurie 248.

Oberfläche der Blasenschleimhaut 84.
Objektiv des cystoskopischen Fernrohrs 12.
Oedema bullosum 117. 121. 143. 161. 315.
Öl 63.
Oligurie 290.
Operationscystoskop 332.
— für die weibliche Blase 343.
— nach Casper 335.
— — Nitze 391.
Optischer Apparat 12.
Orificium urethrae internum 87.
Osmose 230.
Ostium ureteris 95.
Ovarialtumoren, Cystoskopie bei 314.
Oxalate 132.

Palpation der Niere 212.
Papilloma fimbriatum 140.
— vesicae 140.
Parametrisches Exsudat, Cystoskopie bei 316.
Paralyse der Blase 118.
Parasiten in der Blase 168.
— im Harn 206.
Parese der Blase 105. 118.
Pelveorenale Injektionen 323.
Perityphlitischer Abszeß 288.
Petechien in der Blase 112.
Phantom zum Ureterkatheterismus 197.
Phantome der Blase 80.
Phlegmone der Blase 145.
Phloridzin 243.
Phosphatsteine 132.
Photographie der Blase 350.
Photographiercystoskop 355.
— Hirschmanns 352.
— Nitzes 351.
Platinglühlicht 5.
Plaques der Blase 165.
Plattenfehler 372.
Polypen 113. 140.
Polyskop Trouvés 5.
Polyurie 262.
— nervöse 255.
— trouble 212.
Prävesikaler Abszeß 162.
Prisma 16. 17. 18.
Procédé de pouce 213.
Prolaps des Ureters 145.
Prostata 52.
Prostatahypertrophie 54. 71. 124.
Prostatatumoren 142.
Prostatavergrößerung 130.
Prostatitis 125. 127.
Pseudopolypen 298.
Psoriasis mucosae urethrae 165.
Pyelitis 108. 211.
— acuta 325.
— chronica 324.
— granulosa 121.
Pyelonephritis 275.
Pyo-Hydronephrosis 256. 257.
Pyonephrosis 108. 330.
Pyosalpinx, Cystoskopie bei 315.

Radiographie 358.
Reflektorische Anurie 218.
Reizbare Blase 160.
Ren mobilis 281.
Resorption durch die Blase 211.
Retroflexio uteri 306.
Rheostat 19.
Rippenverkalkung 374.
Röntgenphotographie 216.
Röntgenstrahlen 358.
Rosanilin 215. 227.
Rote Blutzellen 205. 212.

Salze im Harn 206.
Salzniederschläge auf der Blasenwand 102.
Sarkome 150.
Saurer Harn 210.
Schatten in der Blase 102.
Schleimhautfalten 87.
Schleimhautwülste 113.
Schlinge, cystoskopische 333. 342.
—, galvanokaustische 334.
—, kalte 333.
Schlingenbilder 335.
Schlingenform 336.
Schrumpfblase 57. 107. 119.
Schwangerschaft, Cystoskopie während der 309.
Schwellung der Schleimhaut 112.
Sectio alta 147.
Segregatoren 189.
Seidenligaturen in der Blase 154. 299.
Seitenlappen der Prostata 130.
Séparateure 191.
Soor der Blase 169.
Spasmen des Ureters 216.
Spezifisches Gewicht des Harnes 204.
Sphineter internus, Einlagerungen in denselben 127.
— — vesicae 88.
—, ödematöser 313.
Sphincterrand, glatt 89.
— zackig 90.
Spiegelbelag des Prismas 16.
Spiegelbild 23.
Steeknadel in der Blase 157.
Stein der Niere 256.
Steineinklemmung im Ureter 218. 331.
Sterilisation der Cystoskope 60.
— — Katheter 60.
— nach Gerson 62.
— — Kutner 60.
— mit Seifenspiritus 62.
Stiel des Tumors 148.
Stomatoskop 5.
Strikturen der Harnröhre 105.
— — Urethra 54.
— des Ureters 219.
Strongylus gygas 169.
Syphilis der Blase 167.

Täuschungen, cystoskopische 143.
Taschen der Blase 86. 106.
Terrestrisches Fernrohr 6.
Trabekel der Blase 106.
Trabekelchen 85.
Trabekuläre Hypertrophie 105. 115.
Tragakanth 64.
Trigonum 48. 49.
Tuberkelknötchen 120.
Tuberkulose der Blase 119.
— — Niere 331.
Tumoren der Blase 138.
—, endovesikale Therapie der 347.

Ulcera der Blase 119.
Ulcus cystoscopicum 57. 157.
— diphthericum 158.
— simplex 158.
— traumaticum 158.
— tubereulosum 158.
Unsauberkeiten auf dem Prisma 67.
Urämie 234.
Urate 132.
Ureteraffektionen 170.
Ureter bifidus 291.
Uretercystoskop nach Albarran 187.
— — Brenner 176.
— — Brown 179.
— — Casper 183.
— — Nitze 181.
— doppelläufiges 187.
— für Kinder 186.
Ureterenkatheterismus beim Weibe 319.
Ureterenkatheterismus 172.
—, Geschichte des 173.
Ureterepithelien 206.
Ureterfistel 303.
Ureter, Fistel des 171.
—, Leergehen des 170.
—, Prolaps des 171.
—, Stein im 171.
Ureteritis 200.
Ureterkatheter 60.
Ureterkatheterismus, Asepsis beim 201.
—, Blutungen beim 198.
—, Gefahrlosigkeit des 199.
— in normalen Fällen 203.
—, Infektion beim 200.
—, Reizung beim 199.
—, Technik des 193.
Ureterkontraktionen 99.
Ureterläsion 304.
Uretermündung 93.

Uretermündung, Aufsuchen der 97.
Ureterocele 145.
Urethroskop Brucks 5.
Ureterostium, ulceriertes 123.
Ureterpalpation 214.
Ureterspasmus 197.
Ureterstein 218.
Ureterwaschung 202.
Ureterwulst 93.
—, verdickter 310.
Urina spastica 255.
Uteruskarzinome, Cystoskopie bei 318.

Vaselin 63.
Venen der Blasenschleimhaut 83.
Vergrößerung durch das Fernrohr 13.
Verkleinerung durch das Fernrohr 13.
Verletzungen der Blase 157.
Vesikulation 117.
Vessie à colonnes 105.

Wachsklumpen in der Blase 156.
Wasser im Cystoskop 62. 68.
Weiße Blutzellen 205.
Wochenbett, Cystoskopie im 312.

Xerosis mucosae 165.
X-Strahlen 362.

Zange, cystoskopische 339.
Zellen der Blase 106.
Zottengeschwülste 139.
Zottenpolypen 140.
Zylinder 206.

Autorenregister.

Achard 215. 227. 246. 247.
Alapy 59. 60.
Albarran 160. 164. 173. 187. 200. 215. 228. 237. 259. 332.
Albers-Schoenberg 360. 362. 363.
Antal 8. 120. 165. 322.
Aschoff 160.
Avery 2.

Balthasar 237.
Balthazard 252.
Bardeleben 47.
Bardier 259.
Beckmann 231.
Bénèche 6. 11.
Berkley-Hill 26.
Bernard 215. 228.
Bierhoff 188.
Boissean du Rocher 28. 175. 178.
Bombalgini 2.
Borchardt 331.
Bouchard 215.
Bozemann 173.
Bozzini 1. 2.
Bransford Lewis 188.
Brenner 9. 175. 176. 343.
Brick 165. 166.
Brown, James 175. 178.
Bruck 5. 6.
Burckhardt 156.

Castaigne 215. 227.
Cathelin 191. 192. 193.
Chiari 163.
Claude 232. 237.
Cohn 192.
Collin 5.
Cowl 368.
Cruise 2.
Czermak 2.

Danelius 325.
Davidsohn 276. 283.
Delamare 244. 246.
Désormeaux 23.
Dittel 8. 9. 16. 144. 146. 165.
Downes 190.

Ebermann 173. 174.
Edebohls 277.
Edison 9.
Emmet 173.
Eppinger 368.
Eve 168.

Fedorow 259.
Fenwick 28. 83. 113. 134. 136. 158. 161. 167. 168. 174.
Fillenbaum 156.
Finger 117.
Fischer 2.
Frank 80.
Frenkel 259.
Freudenberg 59. 60.
Friedenthal 231.
Frisch 169.
Fürstenheim 2.

Gerson 62. 63.
Goebell 254. 261.
Goldschmidt 201.
Grünfeld 2. 156. 322.
Güterbock 30. 54. 146.
Gumpertz 212.
Guyon 64. 173. 202. 212.

Hahn 162.
Hallé 166.
Harris 190.
Harrison 168. 173.
Hartmann 192.

Hawill 175.
Hays 2.
Hegar 173.
Hermann 350.
Hey 160.
Hirschmann 70. 322. 343. 353.
Hirst 175.
Holländer 223.
Home 129.

Illyes 262.
Immelmann 374.
Janet 80.
Josef 215.
Joseph 98. 229.
Israel 223. 224. 225. 235. 259.
Iversen 173.

Kapsammer 259.
Kayserling 81.
Kelly 175. 293. 328.
Klemperer 245.
Köhler 36. 356.
Kövesi 238. 240. 262.
Kolischer 143. 161. 215. 293. 315. 331. 343. 346.
Kollmann 188.
Korányi 231. 235. 236. 237. 239.
Kraus 64.
Kreps 331.
Küster 330.
Kutner 36. 60. 350. 356.

Lambotte 190.
Latzko 343.
Leber 166.
Le Fort 156.
Le Fur 158.
Legueu 192.
Leiter 6. 8. 80. 179. 343.
Leonard 360.
Lépine 215.
Levène 244.
Levy-Dorn 358.
Lewandowsky 6.
Lewin 201.
Limbeck 163.
Lindemann 237.
Litten 163.
Lohnstein 29. 51. 125. 166. 188.
Luys 191. 193.

Mac Gowan 167.
Magnus-Levy 245.
Mainzer 293. 343.
Manasse 164.
Margulies 167.
Matzenauer 117. 161.
Mercier 16.
Mering 244.
Middeldorpf 4.
Miknlicz 288.
Mirabeau 343.
Moritz 237.
Müller, F. 5.
—, P. 173. 174.
Müllerheim 216.

Neumann 189.
Newman 175.
Nicoladoni 8. 157.
Nicolich 190.
Nitze 5. 6. 8. 10. 26. 32. 80. 175. 188. 322.

Oswald 252.

Paderi 244.
Pallanda 190.
Paltauf 169.
Pawlick 173. 328.
Péan 5.
Pize 164.
Pöhl 237.
Poirier 175.
Polk 173. 174.
Portner 268. 270.
Posner 164.

Rehfisch 194.
Richter 252.
Ries 326.
Rochet 190.
Röntgen 358.
Rokitansky 166.
Rose 189.
Roth-Schulz 238. 240.
Rovsing 264.
Rumpel 235. 360.

Sänger 173.
Saniter 81.
Sappey 176.

Savage 164.
Schlagintweit 32. 33. 39. 55. 67. 78. 129. 146. 188.
Schlifka 188.
Schmidt 215.
Schoenborn 137.
Schustler 8. 134.
Ségalas 2.
Segond 164.
Senator 235. 237. 282. 284.
Silcock 161. 163.
Simon 175.
Slaberia 360.
Stein 2.
Stöckel 23. 293. 295. 297. 299. 301. 308. 315. 316.
Strauss, Fr. 259.
—, H. 235.
Suarez 163.
Suter 192.

Tilden Brown 188.
Trélat 5.
Trouvé 5.
Tuchmann 48. 49. 173. 174.
Türck 2.

Ultzmann 118.

Veit 23. 160. 170.
Viertel 23. 101. 160. 170. 293.
Virchow 166.
Völcker 98. 215. 229.

Waldvogel 253.
Warkalla 173.
Warschauer 264.
Winter 161. 170. 293. 306. 318.
Wittek 368.
Wossidlo 80.
Wullstein 81.

Young 128. 129. 331.

Zaufal 8.
Zechmeister 117.
Zeiss 38.
Zeller 166.
Zuckerkandl 310.
Zuntz 244.

TAFEL I.

Erklärung zu Tafel I.

Fig. 1. Die normale Blase mit feinem netzartigem, zartem Blutgefäßsystem. Links der Sphincter als zarte sichelförmige Falte sichtbar. Der Rand der Falte ist glatt, gegen die hellere Blasenwand scharf absetzend und leicht konkav gebogen.

Es befindet sich bei dieser Aufnahme der hintere Teil des Prismas in der Urethra.

Das gemalte Bild zeigt die gelblich graue Farbe der Blasenschleimhaut und die dunklere tiefrot erscheinende des Orificium urethrae internum. Es ist der linke Anteil desselben, der im linken Gesichtsfeldabschnitt (vom Beschauer aus gerechnet) sichtbar ist.

Fig. 2. Normale Blase mit dem oberen Sphincteranteil in der unteren Gesichtsfeldpartie. Die Sphincterfalte ist gleichmäßig dicht, scharf gegen die Blase abschneidend und nach oben konkav.

Die Blutgefäße zeigen eine mehr astartige Form, die Blasenwand ist leicht rötlich.

Hier liegt ein etwas größerer Teil des Prismas in der Harnröhre als bei Figur 1, deshalb sieht man mehr vom Sphincter und weniger von der Schleimhaut der Blase.

Fig. 3. Unterer Sphincteranteil einer normalen Blase. Der Übergang von der Blase in den Sphincter ist nicht so scharf markiert wie an dem oberen und den seitlichen Abschnitten (vergl. Fig. 1 und 2).

Der untere Sphincterteil liegt im oberen Gesichtsfeld; man sieht von ihm ein großes Stück, der Übergang zur Blase ist durch einen helleren Streifen markiert; die Niveaudifferenzen zwischen Sphincter und Blase sind geringer als in den vorigen Bildern.



1.

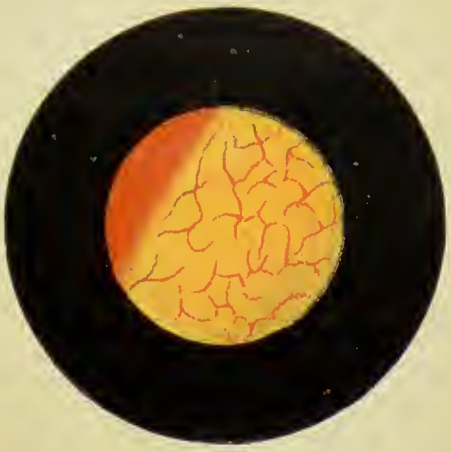



2.



3.



Verlag von Georg Thieme in Leipzig.

TAFEL II.

Erklärung zu Tafel II.

Fig. 4. Normale Blase mit kräftig ausgeprägtem Blutgefäß. Das Prisma lag bei dieser Aufnahme der Blasenwand sehr nahe, sodaß der Gefäßast stark vergrößert erscheint.

Die Farbe der Blase ist graugelb mit einem Stich ins rötliche.

Fig. 5. Normale Blase mit scharfkantigem Sphincterrand, der einen helleren Saum zeigt. Der Rand verläuft ziemlich gradlinig. Die Blasenwand ist vollkommen glatt.

Auf dem linken Teil des Sphincters sieht man eine wasserhelle durchsichtige Blase schweben in Gestalt einer halben Bohne und ebensolcher Größe. Sie glänzt nicht wie eine Luftblase, sitzt auch nicht auf der Blasenwand, wo diese sich stets befinden, sondern entspringt vom Sphincter und sieht aus wie eine farblose Seifenblase. Am linken Sphincterrand saßen zwei kleinere wasserhelle Bläschen. Alle drei Blasen wurden bei drei in größeren Zwischenräumen vorgenommenen Untersuchungen gesehen.

Diese Bläschen haben keine pathologische Bedeutung, sind Schleimhautabhebungen. Ich nenne sie Herpes vesicae.

Fig. 6. Normale Blase. Gegenüber dem vorigen Bild (Fig. 5) mit glatter Wand fällt hier eine leichte Strichelung auf, die im großen und ganzen von der einen Seite zur anderen verläuft. Es sind leichte querverlaufende Streifen, eine Andeutung von Balkenblase; doch liegt diese ganze Faltung der Blasenschleimhaut noch innerhalb der Grenzen des Normalen.

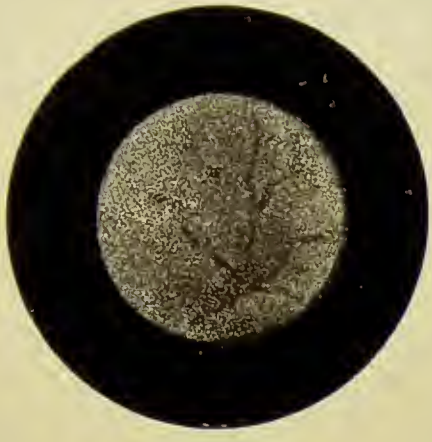

4.



5.



6.

Verlag von Georg Thieme in Leipzig.

Erklärung zu Tafel III.

Fig. 7. Vessie à colonnes mit dünnem Gebälk. Hier sieht man deutlich vorspringende Bälkchen, die zum Teil von links oben nach rechts unten, zum Teil von rechts nach links verlaufen. Die Vorsprünge sind noch mäßig, sodaß nur flache Ausbuchtungen zwischen denselben wahrgenommen werden.

Fig. 8. Vessie à colonnes mit starken dickkalibrigen Balken, die in den verschiedensten Richtungen die Blasenwand kreuzen. Hier sieht man deutlich Berg und Tal, Vorsprünge und Buchten.

Im oberen Gesichtsfeld liegt ein deutliches schwarzes, im bunten Bild braunschwarzes Divertikel, dessen linke Wand durch einen gradlinigen Balken begrenzt wird und deshalb gradlinig verläuft, die andere Begrenzung bildet ein bogenförmig auf dem ersten sich aufsetzender Balken.

An den Seiten der hellen Vorsprünge sieht man die tiefer liegenden dunkleren Schatten.

Fig. 9. Vessie à colonnes mit starken Balken und zahlreichen Divertikeln. Der von oben nach unten verlaufende Balken links verdickt sich in der Mitte zu einem Knoten, von dem drei Fortsätze auslaufen.

7.

8.

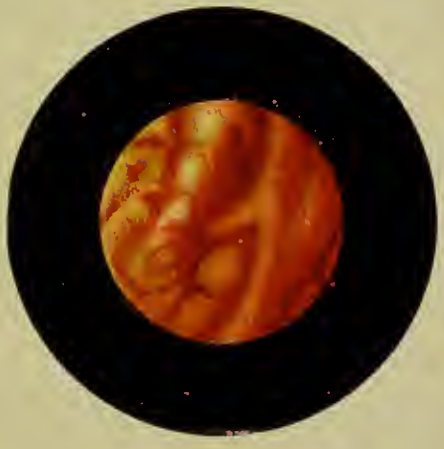

9.

Verlag von Georg Thieme in Leipzig.

Erklärung zu Tafel IV.

Fig. 10. Dreieckiger Ureterwulst mit der Uretermündung nahe der Spitze des Dreiecks. Das Dreieck hat seine Basis rechts, die Spitze links, es ist stärker gerötet als die umgebende Blasenwand.

Fig. 11. Uretermündung, lippenförmig, rechts, unmittelbar vor der Kontraktion des Ureters behufs Entleerung. Der Schlitz verläuft von links oben nach rechts unten. Man sieht in die Uretermündung hinein, die Umgebung derselben, besonders der untere Abschnitt erscheint kuglig vorgewölbt.

Die Blasenwand in der Nachbarschaft der Uretermündung zeigt unten diffuse fleckige Cystitis mit Wulstung der Schleimhaut, während nach oben hin die Wand normale Verhältnisse aufweist.

Fig. 12. Enorm große Ureteröffnung, links, bei einem Fall von Pyelitis. Die Öffnung klafft, hat eine ovale Gestalt und liegt auf dem ziemlich gut ausgeprägten Ureterwulst.

Gleichzeitig besteht Cystitis, die Schleimhaut ist ganz undeutlich und verwaschen, man sieht keine Zeichnung auf ihr.

10.

11.

12.

Verlag von Georg Thieme in Leipzig

Erklärung zu Tafel V.

Fig. 13. Uretermündung links. Dieselbe hat schlitzförmige Gestalt, der Schlitz verläuft von links unten nach rechts oben.

Der Ureterwulst hebt sich als ein in gleicher Richtung ziehender Balken besonders gegen die darunter befindliche helle Blasenwandfläche gut ab. Die Mündung des Ureters liegt nicht am äußersten Ende des Wulstes wie in Bild 12 sondern etwas mehr medianwärts.

Im oberen Gesichtsfeld sieht man leichte cystitische Schwellung, der untere Abschnitt ist verhältnismäßig normal.

Fig. 14. Uretermündung links. Sie hat lochförmige Gestalt und ist von der Größe eines starken Stecknadelkopfes. Ein Ureterwulst ist nicht wahrzunehmen.

Diffuse fleckige Cystitis, das Bild der Blasenwand erscheint undeutlich, man sieht keine Gefäße, eine abnorme Röte nimmt fast das ganze Gesichtsfeld ein, nur ein kleiner Umkreis rechts und unterhalb vom Ureter erscheint verhältnismäßig wenig affiziert.

Fig. 15. Katheter im linken Ureter liegend: der Katheter zieht in einem leichten nach oben konkaven Bogen von links nach rechts, seine Spitze verschwindet in der Blasenwand, so dass in dem rechten Teil des Gesichtsfeldes nur Blasenwand zu sehen ist. Die Ureteröffnung ist lochförmig und wird von dem Katheter völlig ausgefüllt.

Oberhalb des Katheters sieht man in aller Deutlichkeit den seine Gestalt nachahmenden Schatten in gleicher Richtung verlaufen.



13.





14.



15.

Verlag von Georg Thieme in Leipzig.

Erklärung zu Tafel VI.

Fig. 16. Hypertrophia Prostatae eines 57jährigen Mannes, stark eitrige Cystitis.

Die Seitenlappen der Prostata springen als zwei an den einander zugekehrten Flächen konvexe Wülste in das Blasenkavum hinein, sie verengern den Blaseneingang sichtlich, man vergleiche denselben mit demjenigen auf Figur 1 und 2. Der obere Sphincteranteil verläuft im unteren Gesichtsfeld als eine ziemlich gradlinige Kante.

Die Prostatawülste sind tief rot, sammtartig, sie erscheinen sulzig und geschwollen.

Auf dem glatten Schliessmuskelanteil sitzen schleimig-eitrige Auflagerungen von weißer Farbe; in der Mitte der Blase liegt ein großer, zackig ausgefranster Eiterklumpen, in dessen Umgebung einige kleine Eiterflöckchen; die Wand der Blase ist diffus gerötet und läßt keine deutliche Zeichnung erkennen.

Fig. 17. Cystitis tuberculosa eines jungen Mädchens. Die Blasenwand selbst ist cystitisch nur unerheblich erkrankt, sie ist wenig gerötet, glatt, im unteren Gesichtsfeld sieht man zwei parallel verlaufende Falten, die einen helleren Streifen Blasenwand einschließen.

In dieser Partie befindet sich ein isoliertes Tuberkelknötchen, nahe demselben eine Reihe anderer auch isolierter Knoten, oben links eine größere Menge aneinanderstoßender Knötchen.

Fig. 18. Cystitis tuberculosa. Derselbe Fall wie in Fig. 17. Das Prisma ist in größere Nähe der Knötchen gebracht, daher sind diese stark vergrößert. Man sieht das isolierte Knötchen auf dem helleren Streifen und zwei unmittelbar unter dem Streifen befindliche, endlich eines tief unten grad am Rande des Gesichtsfeldes.

(Einige Schmutzflecke auf der Platte.)

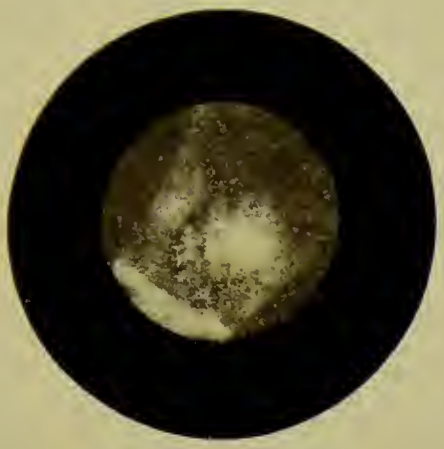

16.





17.



18.

Erklärung zu Tafel VII.

Fig. 19. Knötchenbildung in der Blase. Dieselbe ist nicht tuberkulöser Natur. Man sieht vier grössere, einen kleinen Knoten in sonst ganz gesunder Blase. Der Patient, von dem dieses Bild stammt, wurde operiert. Ich fand eine vereiterte Steinniere. Der Kranke ist völlig genesen, sein Harn klar, die Noduli sind geblieben, wie vor der Operation.

Fig. 20. Lenkoplacia vesicae.

Man sieht im unteren Teil des Gesichtfeldes etwa acht runde bis länglich gestaltete Flecke von weißlicher Farbe, zum Teil berühren sie einander, zum Teil sind sie durch rötliche Blasenschleimhaut voneinander getrennt.

Die Blasenwand im oberen Gesichtsfeld ist gerötet, weist leichte Wulstungen in Form von winklig ineinander verlaufenden Leisten auf.

(Der Fall ist aus der Poliklinik des Herrn Dr. Lohnstein, der ihn mir gütigst zum Photographieren überließ).

Fig. 21. Großer Blasenstein unmittelbar hinter dem Sphincter vesicae liegend.

Der Stein hat eine Eiform, ist rauh und zeigt gelblich bräunliche Farbe, es ist ein schöner Urat.

Der Sphincter verläuft glatt von links oben nach rechts unten.

Die Blasenwand ist stark gerötet und sammtartig gequollen, starke Cystitis.



19.



20





21.

Verlag von Georg Thieme in Leipzig.

TAFEL VIII.

Erklärung zu Tafel VIII.

Fig. 22. Zwei Blasensteine auf dem Boden der Blase liegend, so eingestellt, daß der Sphincter nicht sichtbar ist und von jedem Stein ein Teil in das Gesichtsfeld hineinragt. Rechts liegt der größere, links der kleinere Stein, der untere ist fast rund, der zweite mehr länglich. Die Farbe ist weißgrau, es sind Phosphatsteine.

Die Blase selbst ist ziemlich normal, die Schleimhaut hat einen gelbgrauen Ton.

Von dem Stein links hebt sich der Schatten deutlich auf der helleren Blasenwand ab.

Fig. 23. Man sieht fünf kleine Steine deutlich körperlich über das Blasenniveau hervorragen. Drei in der Mitte, der größte links, sind ganz zu sehen, die beiden anderen ragen nur mit einem kleinen Teil ihrer ovalen Oberfläche in das Gesichtsfeld hinein. Ihre Farbe ist gelb, es sind Urate.

In der Mitte zwischen den drei oberen und den zwei unteren Steinen sieht man zwei derbe Eiterflocken, erkennbar durch ihre zerfranste faserige Oberfläche.

Die Steine werfen tiefe Schatten auf die Wand, es besteht geringe Cystitis.

Fig. 24. zeigt drei schöne Oxalatsteine, der grosse in der Mitte liegt dicht hinter dem wulstigen Sphincterrand, die beiden kleinen links oben.

An den Steinen fällt auf ihre grüne patina-artige Farbe, ihre unregelmäßige, nicht völlig runde Gestalt, die buckelige Oberfläche.

Die Blase zeigt gleichzeitig starke Cystitis, Rötung und beträchtliche Schwellung, rechts oben neben dem kleinen und oberhalb des grossen Steines eine deutliche Wulstung der Schleimhaut.



22.

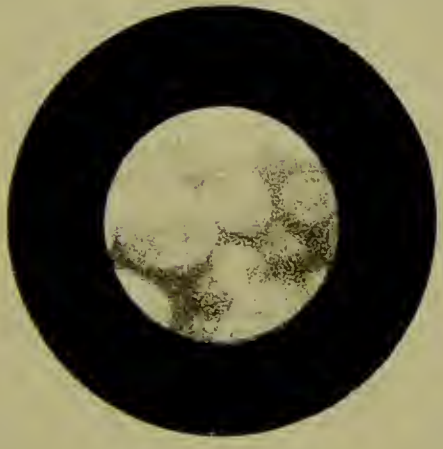

23.



24.

TAFEL IX.

Erklärung zu Tafel IX.

Fig. 25. Zottenpolyp eines jungen 30jährigen Mannes, der im ganzen zweimal Haematurie in Zwischenräumen von einem Vierteljahr ohne jedes andere Symptom gehabt hatte.

Von der rechten Blasenwand (im Gesichtsfeld links) hebt sich ein rötlich durchscheinender Buckel ab, von dem sich im ganzen vier Zotten abteilen; von diesen haben je zwei einen gemeinsamen Stamm. Es ist ein deutlich gestielter gutartiger Tumor.

Die Blasenwand ist, soweit sie, abgesehen von dem durch den Tumor bedeckten Teil, sichtbar wird, fast ganz normal, eine leichte Rötung ist bemerkbar.

Fig. 26. Papilloma fimbriatum. Ein nahe dem Blasenhals breitaufsitzendes gutartiges Neoplasma, das selten Blutungen verursacht hatte. Die Neubildung erhebt sich in ziemlicher Breite vom Blasenboden und behält diesen Umfang bis zur Peripherie bei; von dort gehen feine Fransen (Fimbrien) aus.

Die Blasenwand ist stark injiziert und gerötet (Cystitis diffusa).

Fig. 27. Papilloma fimbriatum. Gutartige Neubildung von dem Charakter der vorigen. (Fig. 26.) Dieselbe ist noch breitbasiger, der Zerfall in Zotten beginnt näher der Basis, die Fimbrien sind stärker, die Ausläufer isolierter. Leichte Cystitis diffusa.



25.

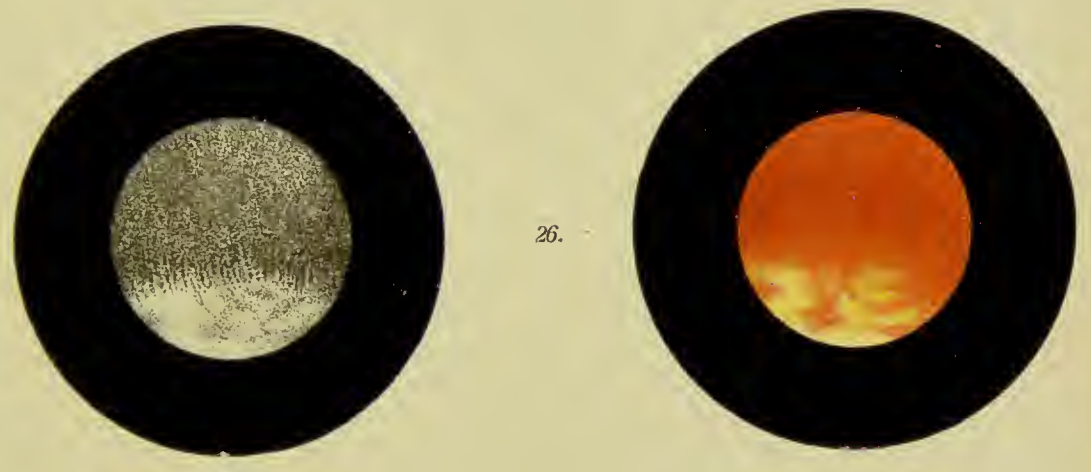

26.



27.

Verlag von Georg Thieme in Leipzig.

TAFEL X.

Erklärung zu Tafel X.

Fig. 28. Mächtiger, buckliger und buchtiger, breitaufsitzender Tumor, der den großen Teil des Gesichtsfeldes einnimmt und sich deutlich körperlich von der Blasenwand abhebt.

(Links der weiße Fleck ist ein Fehler auf der Platte.)

(Das kleine Original aufgenommen von Dr. Opitz aus dem Hamburger städtischen Krankenhaus zu Eppendorf, Abteilung des Dr. Kümmel.)

Fig. 29. Breitbasig aufsitzender Tumor; die Peripherie hat eine hügelartige Konfiguration. Der Tumor ist an seiner Basis solid, im oberen Teil dünner und durchscheinend.

(Das kleine Original aufgenommen von Dr. Opitz aus dem Hamburger städtischen Krankenhaus zu Eppendorf, Abteilung des Dr. Kümmel.)

Fig. 30. Buchtiges solides, gutartiges Neoplasma. seit zehn Jahren bestehend; es erhebt sich vom Blasenboden links, überdeckt die Uretermündung. Es hat eine nach rechts sehende Einkerbuug, seine Oberfläche ist mit kleinen Bläschen bedeckt.

Starke Cystitis; sobald diese durch Spülungen gebessert wird, fehlt jegliches Symptom.

28.

29.

30.

Verlag von Georg Thieme in Leipzig.

TAFEL XI.

Erklärung zu Tafel XI.

Fig. 31. Pilzartiger Tumor mit ziemlich starkem Stiel, dieser ist überdacht von einer breiten Kappe mit ausgefransten Rändern. Die Neubildung hebt sich plastisch von der Blasenwand ab.

Leichte Cystitis, Blasenwand glatt, geringe Rötung.

Fig. 32. Mächtiges Neoplasma (Carcinom) eines alten Mannes, das seit drei Monaten unausgesetzt Blutungen machte. Starke Kachexie. Die Neubildung springt bucklig in das Blasenkavum hinein, nimmt das ganze Gesichtsfeld ein und sendet dünnere Ausläufer nach allen Richtungen.

Im Gesichtsfeld rechts unten ein kleiner Anteil des Sphincter mit nach oben konvexem Rand; starke Cystitis.

Fig. 33. Ein knolliger, großer, breitbasig aufsitzender Tumor benigner Natur. Derselbe besteht seit zwölf Jahren, die Trägerin ist dick und fett. Beträchtliche Cystitis, die von Zeit zu Zeit auftritt.

Die weißen Partien sind Eiterfetzen, die den Tumor an seinen prominenten Teilen bedecken.



31.

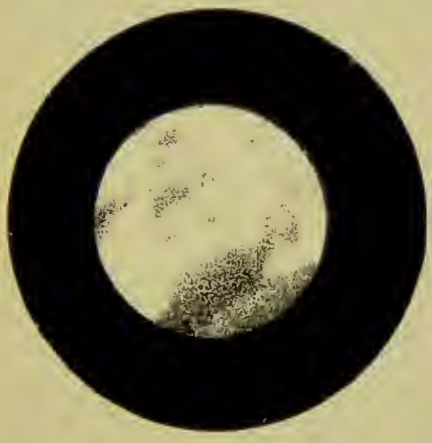

32.

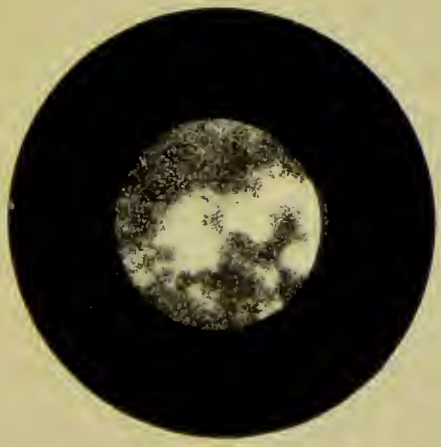

33.



Verlag von Georg Thieme in Leipzig

TAFEL XII.

Erklärung zu Tafel XII.

Fig. 34. Oedema bullosum. Das Bild zeigt eine Reihe von blasigen Gebilden von verschiedenen Größen. Die Blasen sind von der Größe einer starken Erbse bis zu der eines Stecknadelkopfes. Die Blasen sind rötlich durchscheinend, wie mit heller Flüssigkeit gefüllt, ähnlich der Farbe, die man erhält, wenn man eine Hydrocele durchleuchtet.

Der Blasenanteil im oberen Gesichtsfeld ist normal. Der Fall betrifft einen 70jährigen Mann mit hochhinaufgehender vergrößerter Vorsteherdrüse. Derselbe hatte normalen Harn und niemals Blutungen gehabt.

Fig. 35. Prolapsus mucosae ureteris. Minimum der Ausstülpung. Der gleiche Fall von Fig 36.

Die Uretermündung ist pilzartig vorgebuchtet. Der Stiel des Pilzes ist dünn, da wo er aus der Blasenwand herauswächst, breiter an seinem frei in das Blasenkavum ragenden Ende.

Unmittelbar hinter dem Pilz ein leichter Schatten, oben sieht die Blasenwand normal aus.

Fig. 36. Prolapsus mucosae ureteris. Ureter pyramidenartig vorgewölbt mit dem Ureterostium an der Grenze zwischen Licht und Schatten. Maximum der Ausbuchtung. Der gleiche Fall von Figur 35.

Man sieht die Pyramide mit ihrer Basis vom Blasenboden aufsteigen. Nahe der runden Pyramidenspitze das Ureterostium von grünlich grauer Farbe. Rechts der tiefe Schlagschatten der Pyramide, unterhalb und oberhalb der Pyramide normale Blasenwand.

34.

35.

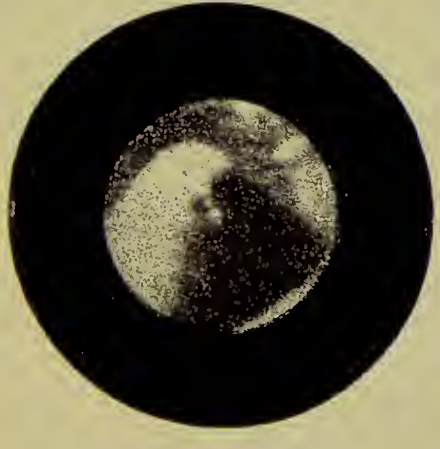

36.



Verlag von Georg Thieme in Leipzig.

TAFEL XIII.

Erklärung zu Tafel XIII.

Fig. 37. Eine Haarnadel in der Blase. Man sieht an der Dicke der Schenkel, daß das Bild ziemlich stark vergrößert ist.

Die Blase ist gereizt und cystitisch erkrankt, eine fleckig schmutzige gelb bis rote Oberfläche ist gut erkennbar.

Die Nadel wurde per viam naturalem durch mein Schlingen-Operationscystoskop entfernt.

Fig. 38. Eine Haarnadel in der Blase, der gleiche Fall wie der von Fig. 37. Hier sind die freien Enden der Nadel photographiert. Die unregelmäßige verwaschene Zeichnung der Blasenschleimhaut charakterisiert die Cystitis.



37.



38.

Verlag von Georg Thieme, Leipzig.

Aethylchlorid und Aethylchloridnarkose

von

Dr. W. Herrenknecht,

Dozent der Universität Freiburg i. Br.

2 Abbildungen.

M. 1,50.

Die chronische Gonorrhoe der männlichen Harnröhre und ihre Komplikationen

von

Prof. **Dr. Oberländer** (Dresden) und Prof. **Dr. Kollmann** (Leipzig).

Teil I/III.

125 Abbildungen und 8 farbige Tafeln.

M. 20.—, geb. M. 21.50.

Prostatahypertrophie und Bottinische Operation

von

Dr. F. Schlagintweit

(München).

10 Textabbildungen und 16 stereoskopische Aufnahmen.

M. 4.—.

Die Mischgeschwülste

von

Prof. **Dr. M. Wilms**

(Leipzig).

Heft I.	Die Mischgeschwülste der Niere. 1 farbige Tafel	M. 4.—.
Heft II.	Die Mischgeschwülste der Vagina und der Cervix uteri. (Anhang: Mischgeschwülste der Blase und des Vas deferens.) 1 farbige Tafel	M. 4.—.
Heft III.	Die Mischgeschwülste der Brustdrüse, der Speicheldrüse und des Gaumens, allgemeine Geschwulstlehre. 14 Abbildungen	M. 5.—.

Zur Therapie der Erkrankungen der Hoden und deren Adnexe

von

Prof. **Dr. J. Zabludowski.**

Mit 16 Abbildungen.

M. 1.50.

Verlag von Georg Thieme, Leipzig.

Soeben erschienen:

Operative Gynäkologie

von

Prof. **Dr. A. Döderlein** (Tübingen) und Prof. **Dr. B. Krönig** (Freiburg i. Br.)

Mit 182 teils farbigen Abbildungen.

Gebunden 19.60 Mark.

Pathologie und Therapie

der

Niereninsuffizienz bei Nephritiden

auf Grund eigener Untersuchungen

von

Dr. Géza Kövesi
Assist. der I. medizin. Univ.-Klinik zu Budapest.

und

Dr. W. Roth-Schulz
Budapest-Nervi
emer. Interner der Klinik

Mit einer Vorrede

von

Professor **Alexander von Korányi.**

Mit dem „Balassa-Preise" gekrönte Schrift.

M. 7.—, geb. M. 8.—.

Verlag von Georg Thieme, Leipzig.

Neu erschien:

Handbuch

der

Ernährungstherapie.

Herausgegeben von

E. von Leyden.

Zweite umgearbeitete Auflage

herausgegeben von Georg Klemperer.

2 Bände.

M. 25.—, in Halbfranz gebunden M. 29.—.

Handbuch

der

Physikalischen Therapie.

Unter Mitwirkung hervorragender Mitarbeiter

herausgegeben von

Geh.-Rat Prof. Dr. **A. Goldscheider**
und Prof. Dr. **P. Jacob.**

Allgemeiner Teil.

Mit 244 Abbildungen.

M. 30.—, gebunden M. 34.—.

Spezieller Teil.

Mit 141 Abbildungen.

M. 26.—, gebunden M. 30.—.

Anatomie, Lehrbuch. Prof. **A. Rauber.** 6. Auflage.
Bd. I. 1143 zum Teil farbige Abbildungen. M. 17.—, gebunden M. 19.—.
Bd. II. 900 „ „ „ „ M. 18.—, gebunden M. 20.—.

Ataxie, Anleitung zur Übungsbehandlung, Geh.-Rat Prof **A. Goldscheider.** 2. Auflage. 115 Abbildungen. geb. M. 4.—.

Berufsgeheimnis des Arztes. Dr. S. Placzek. 2. Auflage. M. 3.—.

Darmkrankheiten, Diagnostik und Therapie. **Dr. Boas.** 2. unv. Auflage. 46 Abbildungen. M. 18.—, geb. M. 19.—.

Diät, die vegetarische. Priv.-Doz. **A. Albu.** M. 4.—.

Elektrizitätslehre für Mediziner. (Elektrodiagnostik, Elektrotherapie und Röntgenwissenschaft.) St.-A. **Dr. W. Guttmann.** 263 Abb. u. 2 Tafeln. M. 4.80, geb. M. 5.80.

Geburtshilflicher Operationskurs, Leitfaden. Prof. **A. Döderlein.** 6. Auflage. 150 Abbildungen. geb. M. 4.—.

Gerichtliche Medizin, Grundriß. Med.-Rat **Dr. Rob. Gottschalk.** 2. Auflage. geb. M. 5.50.

Geschlechtskrankheiten, Lehrbuch. **Dr. M. Joseph.** 4. Auflage. 54 Abbildungen und 3 farbige Tafeln. M. 7.—, geb. M. 8.—.

Gonorrhoe des Mannes und ihre Komplikationen. **Dr. H. Wossidlo** (Berlin). 44 Abbildungen und 4 farbige Tafeln. M. 10.—, geb. M. 11.20.

Gynäkologischer Operationskurs, Leitfaden. **Dr. G. Orthmann.** 2. Auflage. 96 zum Teil farbige Abbildungen. geb. M. 4.50.

Hautkrankheiten, Lehrbuch. **Dr. M. Joseph.** 5. Auflage. 70 Abbildungen und 5 farbige Tafeln. M. 7.—, geb. M. 8.—.

Haut- und Geschlechtskrankheiten, Therapie. **Dr. P. Thimm.** 2. Auflage. M. 5.—, geb. M. 6.—

Hydrotherapie, Lehrbuch. **Dr. B. Buxbaum.** 2. Auflage. 34 Abbildungen und 24 Tabellen. M. 8.—, geb. M. 9.—.

Impfstoffe und Sera, Grundriß. Priv.-Doz **Dr. Deutsch** und Reg.-A. **Dr. Feistmantel.** M. 6.—, geb. M. 7.—.

Magenkrankheiten, Diagnostik und Therapie. **Dr. Boas.**
Teil I (allgem.). 5. Auflage. 54 Abbildungen. M. 10.50, geb. M. 11.50.
Teil II (speziell.). 4. Auflage. 7 Abbildungen. M. 8.—, geb. M. 9.—.

Massage, Handbuch. **Dr. E. Kleen,** übers. von **Dr. G. Schütze.** 2. Aufl. M. 6.—.
— Technik. Prof. **J. Zabludowski.** 84 Abbildungen. M. 4.—, geb. M. 5.—.

Mikroskopische Technik in der ärztlichen Sprechstunde. **Dr. P. Meissner.** 2. Auflage. 32 teils farbige Abbildungen. geb. M. 2.20.

Physiologie, allgemeine, Lehrbuch. Prof. **J. Rosenthal.** 137 Abbildungen. M. 14.50, geb. M. 16.50.

Pseudo-isochromatische Tafeln zur Prüfung des Farbensinnes. Prof. **J. Stilling.** 10. Ausgabe. M. 10.—.

Psychiatrie, Grundriß. Geh.-Rat Prof. **Wernicke.** M. 14.—, geb. M. 15.20.

Rechts- und Gesetzkunde, ärztliche. Geh.-Rat **Rapmund** und Geh.-Rat **Dietrich.** M. 7.20, geb. M. 8.80.

Rezepttaschenbuch, von Ziemssens. 7. Auflage, bearbeitet von Prof. **H. Rieder.** geb. M. 3.50.

Schwangeren-Untersuchung, Leitfaden. Prof. **Winternitz.** 39 Abbildungen und 4 farbige Tafeln. geb. M. 3.—.

Sprachführer für die ärztliche und pharmaz. Praxis. **v. Sudthausen.** geb. M. 2.40.

Trinkwasser und Infektionskrankheiten. Epidemiologie. Untersuchungsmethoden. Sterilisierungsverfahren. **Dr. C. Feistmantel,** Leiter der Untersuchungsstation zu Budapest. M. 2.80.

Urethroskopie, Lehrbuch. Prof. **Dr. Oberländer.** 21 Abbildungen und 9 farbige Tafeln. geb. M. 10.—.

Zuckerkrankheit. Priv.-Doz. **F. Hirschfeld.** M. 7.—, geb. M. 8.—.